日消外会誌　29（4）：819～823，1996年

症例報告

穿通性病変をきたし後腹膜膿瘍を形成した十二指腸Crohn病の1例

不二越病院外科，富山医科薬科大学第2外科*
斎藤　智裕　　佐伯　俊雄　　斎藤　素子*
野本　一博*　　田沢　賢次*

症例は40歳の男性．1992年6月痔瘻根治手術を施行後，臍周囲部痛のため3回にわたり入退院を繰り返した．1993年6月，発熱，臍下部腫瘤を主訴に再入院．小腸造影検査にて回腸に区域性狭窄像およびcobblestone様の結節性隆起性病変の集簇を認め，回腸Crohn病と診断した．また，Computed tomographyでは臍下部下大静脈腹壁側に内部不均一な腫瘤性病変を認め，回腸穿孔による腹腔内膿瘍を疑い手術を行った．術中所見では小腸腸間膜の根部に後腹膜膿瘍が存在し，膿瘍内腔は後腹膜下で十二指腸水平部と交通を認め，十二指腸水平部に穿通性潰瘍をきたしたCrohn病と診断．十二指腸部分切除術，回腸および回盲部切除術を施行した．Crohn病のduodenal involvementの本邦報告例は自験例を含め30例を数えるのみであるが，十二指腸水平部に穿通性病変をきたし後腹膜膿瘍を形成した症例は，われわれが検索しえたかぎり，本症例が第1例目であり，きわめてまれであるので報告した．

Key words: duodenal involvement of Crohn's disease, penetration of duodenum, retroperitoneal abscess

はじめに

Crohn病は回盲部を中心に小腸，大腸，肛門に好発する慢性炎症性疾患であるが，十二指腸病変の出現はまれであり，欧米ではCrohn病全体の0.5～4%[1]とされる．本邦では，1975年斎藤ら[2]がはじめて報告して以来，診断技術の進歩によりその報告例は増加しているものの，欧米に比べCrohn病の発生率が低いことから，十二指腸Crohn病の報告例はきわめて少ない．最近，著者らは十二指腸水平部に穿通性病変をきたし後腹膜膿瘍を形成した小腸Crohn病の1例に対して外科的治療を施す機会を得たので自験例を紹介するとともに，Crohn病のduodenal involvementの本邦報告例30例[2)~11)]を集計しえたので若干の考察を加えて報告する．

症　例

患者：40歳，男性

主訴：臍周囲部痛，臍下部腫瘤

家族歴：特記すべきことなし．

既往歴：39歳時，痔瘻根治手術

現病歴：1992年6月肛門部痛を主訴に来院．痔瘻の診断にて痔瘻根治術を施行した．その後，3回にわたり著明な臍周囲部痛のため入退院を繰り返したが，いずれも保存的治療にて軽快した．1993年6月上旬より再び臍周囲部痛が出現．6月下旬には発熱を認め，臍下部に腫瘤を触知するようになったため6月30日再入院となった．

入院時現症：体格・栄養可．貧血，黄疸はなく，口腔粘膜には異常を認めなかった．腹部はやや膨満し，臍下部に手拳大の腫瘤を触知し同部に圧痛を認めたが

Fig. 1 Barium meal revealed two segmental portions with marked and well localized stenoses (thick arrows) and cobblestone-like polypoid lesions (thin arrows) in the ileum.

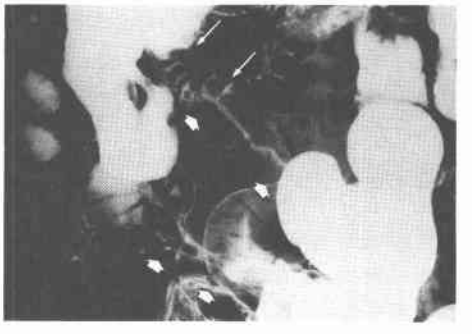

＜1995年12月6日受理＞別刷請求先：斎藤　智裕
〒930-01　富山市杉谷2630　富山医科薬科大学医学部第2外科

Fig. 2 Abdominal CT scan showed massive heterogeneous lesion with ill-defined boundaries on the ventral side of inferior vena cava.

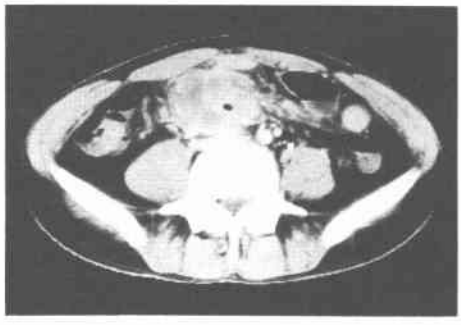

筋性防御はなく，腹水は認めなかった．

入院時検査所見：白血球数22,800/mm³, C-reactive protein 15.9mg/dl と高値を示したが，他の血液一般検査・生化学検査結果に異常を認めなかった．

入院時小腸造影検査・注腸検査所見：小腸造影検査では右下腹部回腸に約3cm にわたる狭窄像を 2 か所に認め，狭窄部近傍に cobblestone 様の結節性隆起性病変の集簇を認めた(**Fig. 1**)．これらの所見および肛門部病変の既往により回腸 Crohn 病の確診例[12]と診断された．注腸検査では大腸全域にわたり粘膜に異常所見を認めなかった．

上部消化管内視鏡検査所見：胃前庭部に散在性にびらんを認めたが，生検にて肉芽腫は確認されなかった．また十二指腸球部および下行脚に異常を認めなかった．

腹部 CT 所見：臍下部下大静脈腹壁側に周囲組織と境界が不明瞭で内部不均一な7×6×5cm の腫瘤性病変をみとめた (**Fig. 2**)．

これらの所見から，回腸 Crohn 病による穿孔性腹腔内膿瘍を疑い，1993年 7 月29日，開腹・手術を行った．

手術所見：下腹部正中切開にて開腹．少量の腹水を認めた．小腸腸間膜の根部には手拳大の後腹膜膿瘍が存在し膿瘍内腔は後腹膜下で十二指腸水平部との交通を認めた．このため十二指腸水平部腹側に部分切開を加えたところ，同部背側に穿通性縦走潰瘍の存在を確認しえた．また，回腸末端より110cm までの小腸の 5 か所に炎症性狭窄を認めたが膿瘍との交通は見られなかった．これらの所見から十二指腸水平部に穿通性病変をきたし後腹膜膿瘍を形成した Crohn 病と診断，十二指腸水平部より空腸にかけて約15cm の腸管切除および回盲部を含めた約120cm の回腸切除を施行し，

Fig. 3 Resected specimen: The third portion of the duodenum had a deep longitudinal ulcer measuring 4cm in length and penetrating to the retroperitoneal space.

Fig. 4 Histopathological examination of the resected specimen showed non-caseating granulomas scattered through the bowel wall. (H.E. stain, ×200)

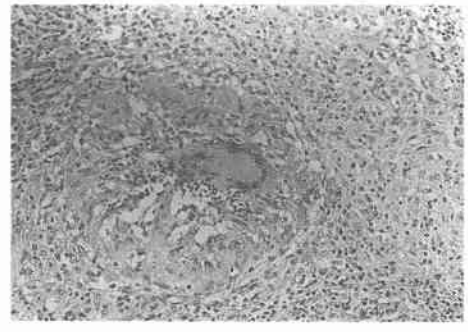

GIA を用いた open lumina technique による十二指腸空腸吻合，および回腸結腸吻合を行った．

標本肉眼所見：十二指腸水平部に腸管壁外へ達する長径約4cm の縦走潰瘍を認めた(**Fig. 3**)．小腸狭窄部では縦走潰瘍と小腸粘膜の不規則な隆起性病変が認められたが，壁外への穿孔は認めなかった．

病理組織学的所見：十二指腸潰瘍部および回腸狭窄部には著明なリンパ球の浸潤があり全層性の炎症性変化が認められた．また病巣の内部には非乾酪性肉芽腫が散見された (**Fig. 4**)．

術後経過：術後 2 年 4 か月が経過したが，現在のところ再発の兆候はなく，外来にて経過観察中である．

考　察

近年，内視鏡の診断技術の進歩に伴い Crohn 病の上部消化管病変に関する検討が行われ，八尾ら[13]は生検材料の詳細な病理学的検索により，胃では58.6%，十

Table 1 Cases of duodenal involvement of Crohn's disease in the Japanease literature

Reporter	year	Age Sex	Symptoms	Portion	Lesion	Other involvement	Treatment
1 Saito	'75	16M	nausea vomiting	N.D.	stenosis	SI LI An Ap	gastroduodenectomy
2 Soeno	'80	56 F	abdominal discomfort vomiting	II	stenosis	SI	duodenojejunostomy
3 Eto	'80	27M	ileus	II	fistula	SI LI	N.D.
4 Kato	'82	16 F	abdominal fullness vomiting	I-II	stenosis	St SI LI	gastrojejunostomy
5 Tanaka	'82	25M	epigastralgia vomiting diarrhea	I-II	stenosis	St SI LI An	conservative Tx
6 Ushio	'82	46M	abdominal pain	N.D.	ulcer	Lyx St Eso SI	N.D.
7 Ando	'83	17M	vomiting	I-II	stenosis ulcer fistula	OC St SI LI An	conventional gastrectomy (B-II)
8 Kamitani	'83	29 F	rt. hypochondralgia vomiting	I-II	stenosis ulcer	SI LI	conservative Tx
9 Nagatori	'83	48M	abdominal pain diarrhea	II	fistula	SI LI	pancreatico-duodenectomy
10 Miyagiwa	'83	24M	abdominal pain diarrhea	I-II	ulcer	SI LI	conservative Tx
11 Nishiyama	'83	22M	nausea vomiting	I-II	stenosis	SI LI An	bypass operation (B-II)
12 Hidaka	'83	21M	epigastralgia vomiting	I-II	stenosis ulcer fistula	St SI LI	conservative Tx
13 Tanabe	'84	19M	abdominal pain	I	deformity	OC SI LI An	N.D.
14 Takiguchi	'86	27M	nausea vomiting	I-II	stenosis	St LI An	conventional gastrectomy (B-II)
15 Hashimoto	'86	21M	epigastric fullness	I	stenosis	St LI	conventional gastrectomy
16 Kawaguchi	'86	31M	black stool	I	ulcer	LI An	conventional gastrectomy
17 Hayashi	'86	29M	nausea vomiting lower abdominal pain	I-II	ulcer	St LI An	conservative Tx
18 Iizuka	'87	28M	lower abdominal pain abdominal tumor	I-II	stenosis	St LI	conservative Tx
19 Fukishima	'87	23 F	nausea vomiting	I	stenosis fistula	St LI An	conventional gastrectomy (B-II)
20 Hoshika	'87	25M	epigastralgia vomiting	I	stenosis ulcer	OC SI LI	conventional gastrectomy
21 Okano	'88	20M	epigastralgia	I	stenosis	St LI	N.D.
22 Otani	'89	23 F	diarrhea lower abdominal pain	I	ulcer	SI LI	conservative Tx
23 Hiramatsu	'89	22M	vomiting weight loss	I-IV	stenosis	St SI	conservative Tx
24 Kono	'90	20M	nausea vomiting	I	stenosis ulcer	St SI	conventional gastrectomy (B-II)
25 Yamazaki	'90	17M	epigastralgia	I-II	stenosis	St SI LI An	N.D.
26 Fukushima	'90	23M	nausea vomiting	I-II	stenosis	SI	gastrojejunostomy
27 Kato	'92	17M	fever up abdominal pain	I-II	stenosis ulcer	SI LI	conservative Tx
28 Kato	'92	19M	diarrhea black stool	I	stenosis ulcer	LI	conservative Tx
29 Funayama	'93	34M	epigastralgia vomiting	I	stenosis deformity	St SI LI An	conventional gastrectomy (B-II)
30 Author	'94	40M	abdominal pain abdominal tumor	III	ulcer penetration	SI An	partial duodenectomy duodenojejunostomy

OC : oral cavity, Lyx : larynx, Eso : esophagus, St : stomach, SI : small intestine, LI : Large intestine, An : anus: , B-II : Billroth-II
N.D. : not described

二指腸では44.8%に肉芽腫様病変が認められたとし，高い確率での上部消化管微小病変出現の可能性を指摘している．しかし，潰瘍・狭窄などの明らかな肉眼病変が十二指腸に認められることはきわめてまれであり，本邦におけるこれらの報告例は，自験例を含め30例[2)~11)]を数えるに過ぎない（**Table 1**）．

これら30例についてみると，年齢は16～56歳にわたるが20～25歳にピークをもち，約半数が30歳以下の若年層であった．男女比は4：1で男性に多い．主症状は，嘔気・嘔吐などの消化管閉塞症状が17例（56.7%）と過半数を占め，上腹部痛などの潰瘍症状が13例（43.3%）であり，黒色便などの出血症状は2例にとどまった．

病変の部位は，記載のない2例を除いた28例中，I部10例（35.7%），I～II部13例（46.4%），II部2例であり，その8割がI部およびII部に存在した．I～IV部にわたる病変を1例で認めたが，III部の限局性病変を呈したものは本症例のみであった．十二指腸病変の性状では十二指腸狭窄が70%と大部分を占め，狭窄を伴わない潰瘍病変は6例（20%）であった．また，6例で壁内瘻孔が認められた．しかし，十二指腸に穿通性潰瘍をきたし後腹膜膿瘍を形成した臨床例は国の内外においてほかに例を見ず本症例が第1例目であると考えられた．

十二指腸以外の罹患臓器では，小腸が25例（83.3%），大腸が24例（80%）であり，なかでも回盲部・終末回腸を中心としたものが圧倒的に多く，Crohn 病一般における罹患臓器の特徴と類似する．しかし，十二指腸 Crohn 病における特徴の1つは，胃病変の合併であり，30例中15例（50%）にX線検査および内視鏡検査上，びらん・潰瘍などの病変の合併を認めた．

Crohn 病十二指腸病変発症の時期については，以前に何らかの遠位側病変が確認された後に発症するものが記載のある28例中最も多く15例（53.6%）と過半数を占め，そのうち11例が遠位側消化管における先行手術の既往を有していた．また，6例（21.4%）で十二指腸病変と遠位側病変の診断が同時に行われており，さらに，先行する十二指腸病変の発見後に遠位側病変の発症をみたものは4例（14.3%）と少なかった．

一般に，上部消化管 Crohn 病に対する治療は小腸・大腸 Crohn 病と同様に内科的治療が原則であり，ステロイドならびにサラゾスルファピリジンの投与が中心に行われるが，これらの保存的治療によっても改善されない難治性の腹痛，狭窄，出血，瘻孔形成などを生じた場合は外科的治療の対象となる．

十二指腸 Crohn 病に対する手術術式の選択については，文献上切除術と bypass 手術とに大別されるが，十二指腸病変がI部に限局し切除可能なものに対しては幽門側胃切除・十二指腸部分切除が施行されている．この場合，Billroth I 法による再建術では術後再発をきたした場合，再び通過障害が生じやすいと考えられるのに対し，Billroth II 法では，吻合口が広くとれること，十二指腸に切除不可能な病変が残存したとしても同部が空置され安静が保たれることなどから，胃切除後の再建は Billroth II 法が原則となっている．一方，病変部位により切除が不可能な場合には十二指腸空腸吻合術，胃空腸吻合術などの bypass 手術が行われる傾向にあるが，bypass 手術においては吻合部潰瘍，吻合部狭窄，十二指腸瘻などの合併症の出現が問題となる．Ross ら[14]は十二指腸 Crohn 病に対する bypass 手術後の遠隔成績において胃空腸吻合のみで迷走神経切断術を付加しなかった症例の80%に吻合部潰瘍・吻合部狭窄を生じ再手術が必要であったと報告している．一方，Murry ら[15]は bypass 手術を施行した胃・十二指腸 Crohn 病患者において吻合部潰瘍の発生率は迷切術を付加したもので33%，逆に付加しなかったもので25%であったとしており，bypass 手術における迷切術の付加の是非に関しては，いまだ結論が出ていないのが現状である．自験例の場合，十二指腸水平部の限局性病変であり，同部の後腹膜からの剝離により病変の完全切除が可能であると判断したため，十二指腸部分切除術を施行し十二指腸空腸吻合を行ったが，胃酸の影響のより少ない十二指腸水平部と空腸との吻合であること，小腸大量切除を併施したため下痢症状の悪化を避ける必要があることなどから迷切術は行っていない．しかし，Crohn 病においては胃・小腸吻合以外の腸管吻合においても吻合部再発による狭窄が高率に認められる[16]ことを考慮し，吻合口を広くとる目的で，吻合は Deutsch ら[17]の stricturoplasty の手技に準じ，GIA を用いた open lumina technique により行った．

一般に，Crohn 病の全体的予後は小腸大腸病変の進展により規定されることが多い[18]ことから，上部消化管病変の存在は見逃されやすい傾向にあり，症状の出現時にはすでに狭窄性病変に発展していることが少なくない．Crohn 病は口腔から肛門までの全消化管に発生しうる疾患である．Crohn 病の外科的治療にあたっては全消化管における病態を正確に把握することにより，適切な術式の選択が考慮されるべきであると考えられた．

文　献

1) Shepherd AFI, Alexander WJ: Stomal ulcer complicating bypass for duodenal Crohn's disease. World J Surg 10：146—148, 1986
2) 斎藤　健，高橋　敦，町田武久ほか：クローン病の

病理組織学的診断．胃と腸 10：1053—1061，1975
3) 田中昌宏，長沢貞夫，酒井秀朗ほか：幽門狭窄症を呈した胃十二指腸 Crohn 病の1例．日消病会誌 79：1464—1468，1982
4) 星加和徳，鴨井隆一，加藤智弘ほか：十二指腸病変を伴ったクローン病の1例．Gastroenterol Endosc 29：3134—3140，1987
5) 岡野重幸，北川 隆，相馬光宏ほか：胃十二指腸潰瘍を合併したクローン病の1例．Gastroenterol Endosc 30：2104—2105，1988
6) 平松 新，水野孝子，仲野俊成ほか：幽門・十二指腸狭窄を来したクローン病の1例．Gastroenterol Endosc 31：449—454，1989
7) 大谷由幸，寺沢彰浩，山田隆之ほか：潰瘍治療中に十二指腸，小腸，S字状結腸にクローン病が発症した1例．臨床内科 4：765—768，1989
8) 光野正人，吉田一典，月山雅之ほか：幽門狭窄を来したクローン病の1例．川崎医会誌 16：107—115，1990
9) 福島浩平，佐々木巌，舟山祐士ほか：迷切兼バイパス術を施行した胃・十二指腸 Crohn 病の1例．臨外 45：261—264，1990
10) 加藤博之，橋本 学，黒原和博ほか：十二指腸狭窄病変を伴ったクローン病の2例．臨と研 69：1828—1832，1992
11) 舟山祐士，佐々木巌，内藤広郎ほか：幽門狭窄により胃切除術を行った胃・十二指腸および回盲部 Crohn 病の1例．日本大腸肛門病会誌 46：909—913，1993
12) 日本消化器病学会クローン病検討委員会：クローン病診断基準(案)．日消病会誌 73：1467—1478，1976
13) 八尾恒良，岩下明徳：Crohn 病の胃・十二指腸病変．胃と腸 18：1323—1334，1983
14) Ross TM, Fazio VM, Farmer RG: Long-term result of surgical treatment of Crohn's disease of duodenum. Ann Surg 197：399—406，1983
15) Murry JJ, Schoetz DJ, Nugent FW et al: Surgical management of Crohn's disease involving the duodenum. Am J Surg 147：58—65，1984
16) Osborne MJ, Hudson M, Piasecki C et al: Crohn's disease and anastomotic recurrence: Microvascular ischemia and anastomotic healing in an animal model. Br J Surg 80：226—229，1993
17) Deutsch AA, Stern HS et al: Stapler stricturoplasty for Crohn's disease. Surg Gynecol Obstet 169：458—460，1989
18) Johnson OA, Hokins DW, Todd J et al: Crohn's disease of the stomach. Gastroenterology 50：571—577，1966

A Case of Crohn's Disease with Retroperitoneal Abscess Due to Penetrating Lesion in the Duodenum

Tomohiro Saito, Toshio Saeki, Motoko Saito*, Kazuhiro Nomoto* and Kenji Tazawa*
Department of Surgery, Fujikoshi Hospital
*Second Department of Surgery, Toyama Medical and Pharmaceutical University

A 40-year-old man, who had undergone surgery for an anal fistula in June 1992, was hospitalized three times for paraumbilical pain. In June 1993, he was readmitted with fever and an infra-umbilical tumor. Barium meal examination revealed segmental stenoses and a cobblestone appearance in the ileum and ileal Crohn's disease was diagnosed. And abdominal computed tomography showed a massive heterogeneous lesion on the ventral side of the inferior vena cava, suggesting an intraabdominal abscess due to perforation of the ileal lesions. Surgical findings revealed a retroperitoneal abscess at the root of the mesentery connected to an ulcerative lesion in the third portion of the duodenum. Under a diagnosis of duodenal involvement of small intestinal Crohn's disease, partial duodenectomy and duodenojejunostomy were performed with ileocecal resection and ileocolostomy for the ileal stenotic lesions. To the best of our knowledge, this is the first report of duodenal Crohn's disease with a penterating lesion located in the third portion causing a retroperitoneal abscess. Because duodenal involvement of Crohn's disease is very rare in Japan, our knowledge of its clinical features is still deficient and thirty cases of duodenal involvement of Crohn's disease in the Japanese literature were discussed.

Reprint requests: Tomohiro Saito Second Department of Surgery, Faculty of Medicine, Toyama Medical and Pharmaceutical University
2630 Sugitani, Toyama, 930-01 JAPAN