日消外会誌　29（4）：828～832，1996年

肝原発腺表皮癌の3切除例

岡山済生会総合病院外科
繁光　薫　三村　哲重　赤在　義浩　岡本　康久
戸田耕太郎　木村　秀幸　大原　利憲　筒井　信正
広瀬　周平　片岡　和男

肝原発腺表皮癌はまれな疾患であり，切除例の報告は少ない．今回，私達は切除しえた肝原発腺表皮癌の3例を経験し，本疾患の臨床病理学的特徴を検討したので報告する．

症例1は57歳の女性で，左葉切除を行った．腫瘍径は15×13.5×9cmで，4か月後に残肝再発にて死亡した．

症例2は74歳の女性で，左葉・尾状葉切除を行い，腫瘍径は7×7×5cmであった．術後11週目に再発死亡した．

症例3は68歳の男性．拡大右葉・尾状葉切除，門脈合併切除を行った．腫瘍径は4×3cmで術後3か月めに骨転移にて死亡した．

肝原発腺表皮癌は，急速に増大する性質を有しており，リンパ節転移をきたしやすく，予後はきわめて不良で，治療に難渋することが多い．治療成績の改善に対しては，今後症例を重ねて検討すべき問題であろう．

Key words: hepatocellular carcinoma, adenosquamous carcinoma of the liver

緒　言

原発性肝癌の大多数は組織学的に肝細胞癌もしくは腺癌で，腺表皮癌の報告はきわめてまれである．今回，私達は切除しえた肝原発腺表皮癌の3例を経験したので報告する．

症　例

症例1：57歳，女性

主訴：心窩部腫瘤

既往歴：卵巣嚢腫にて摘出術施行．

現病歴：1990年3月中旬より心窩部違和感あり，下旬には心窩部に腫瘤を触知し近医受診，腹部超音波検査，腹部computed tomography（以下，CTと略す）検査で多発性肝腫瘤を認め，紹介入院となった．

検査所見：心窩部に手拳大の腫瘤を触知し，腹部超音波検査で，S4を中心に肝内側区域および外側区域に内部不均一，境界不明瞭な低エコー領域を認めた．腹部CT検査では内部に広範な低吸収域が存在し，周辺の造影効果陽性で，門脈左枝は閉塞していた．腹腔動脈造影では，中肝動脈を下方に圧排する乏血管領域を認め，門脈相では左枝がその分岐部直後にて途絶していた．肝細胞癌の診断にて肝左葉・尾状葉切除を施行した．

切除標本：肝左葉切離面に，娘結節を伴う充実性・灰白色の15×13.5×9cmの腫瘤が露出していた．病理組織学的には，広範な中心壊死組織の周辺に明らかな角化を有し胞巣を形成する扁平上皮癌領域が存在し，その中に粘液産生性の腫瘍細胞が散在していた（**Fig. 1**）．肝癌取扱い規約[1]によると，ig，fc(－)，s2，vp3，vv1，b0，im2，p2，z0，tw（＋）で，リンパ節は1，2，3，7，8a，9，11，12a2，13a，16a2，16b1，12b2が転移陽性であった．

術後経過：術後16週目に残肝再発により死亡した．

症例2：74歳，女性

主訴：肝腫瘤

既往歴：1913年壊疽性胆嚢炎にて胆嚢摘出術施行．

現病歴：脳動脈硬化症・腰痛にて近医通院中，1991年12月上腹部痛を訴え，腹部CTで肝S4に壊界明瞭で内部に低吸収域を伴う4.5cm大の腫瘤を指摘され（**Fig. 2左上**），紹介入院となった．

検査所見：心窩部に腫大した肝を4横指触知し，血中CEA，CA125の上昇をみた．腫瘍は1か月後の腹部

＜1995年12月6日受理＞別刷請求先：繁光　薫
〒792　新居浜市北新町1－5　十全総合病院外科

Fig. 1 a. Cross section of surgical specimen of the case 1. b. Schematic presentasion of Fig. 1a.

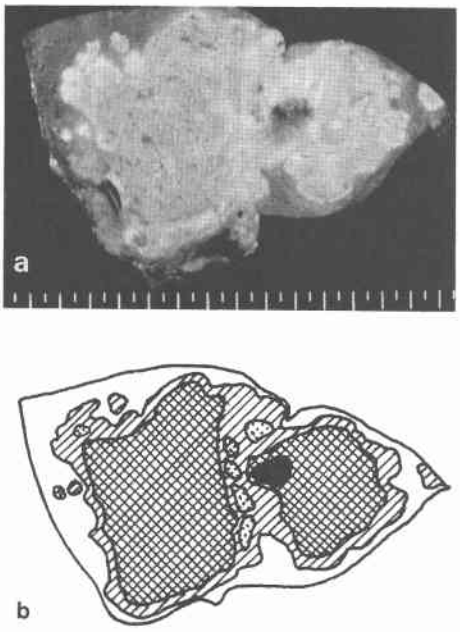

Fig. 2 Computed tomographic finding of the liver of case 2 (A) and case 3 (B). The upper is at 1 month before the operation, the lower is just before the operation.

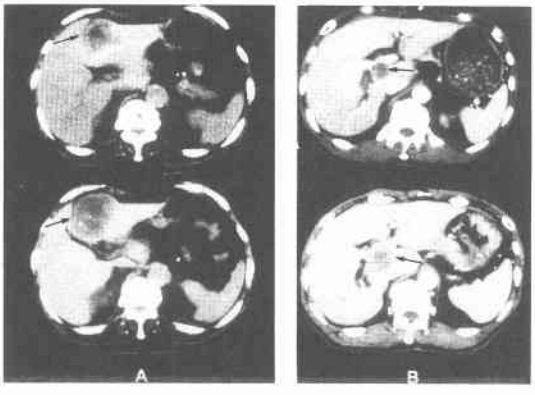

CTで径約6.8cmと急速に増大していた（**Fig. 2左下**）．腹腔鏡検査で肝生検を行い，転移性肝癌あるいは粘液性嚢胞腺癌の診断を得，肝左葉・尾状葉切除を行った．

切除標本：腫瘤は，中心壊死を伴い一部嚢胞性の部分を有する7×7×5cm大の八つ頭状を呈し，単結節周囲増殖型に分類された（**Fig. 3上**）．病理組織学的に

Fig. 3 a. Cross section of the surgical specimen of the case 2. b. Schematic presentation of Fig. 3a.

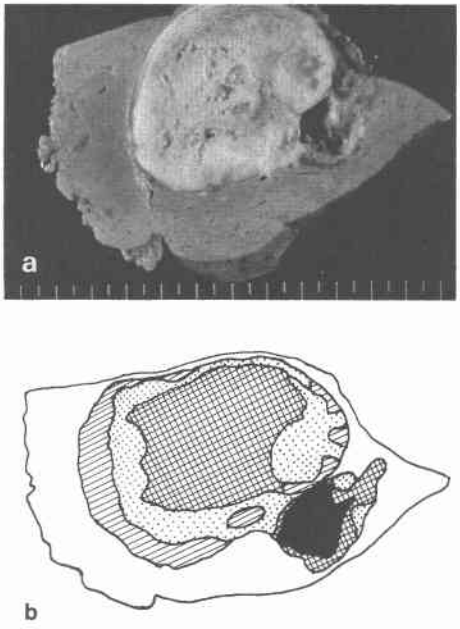

Fig. 4 a. Cross. section of the surgical specimen of the case 3. b. Schematic presentasion of Fig. 4a.

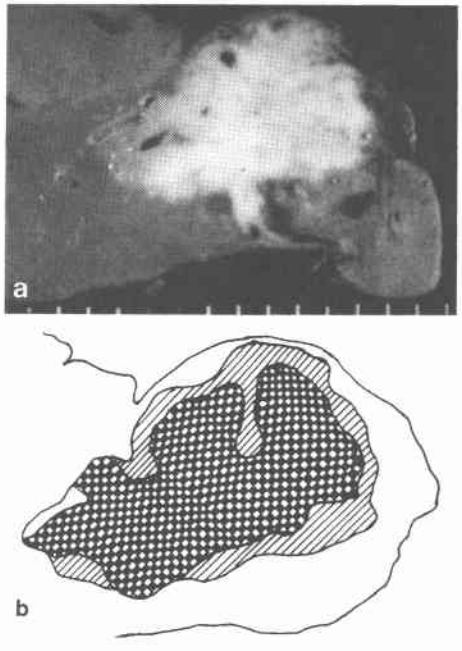

は，多角形の腫瘍細胞が多数の管腔構造を示しつつ増生し，粘液産生を示すものも多く，その中に扁平上皮癌細胞が散在しており（**Fig. 3下**），胆管細胞癌（ig, fc（−），sf（−）s0, tw（−），vp1, vv0, b0, im0, p0, zo）と診断された．リンパ節は8a, 9, 16a, 16bが転移陽性であった．

術後経過：術後11週目に残肝再発により死亡した．

症例3：68歳，男性

主訴：自覚症状なし．

既往歴：1963年冠動脈不全症にて内服治療．1978年急性虫垂炎にて虫垂切除術施行．

現病歴：1991年7月血中Amylaseの上昇，総胆管の拡張を指摘され，精査したが異常を認めなかった．1992年再度血中Amylase高値を指摘され，腹部CT検査（**Fig. 2右上**）．

Fig. 5 Pathological findings. Squamous and adenocarcinoma component of the tumor. (left side is cholangiocarcinoma, right is squamous carcinoma) (Hematoxylin-eosin stain)

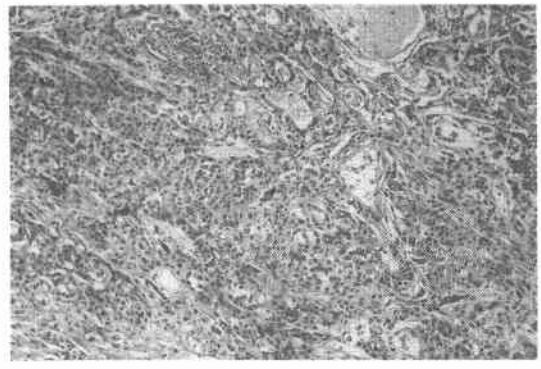

Table 1 Reported cases of resected adenosquamouscarcinoma of the liver

Referances	age sex	symptoms	site	L.C.	operation	size(cm)	histology	prognosis
Pianzole 1971	44 M	fever rt. hypochondralgia	R		rt. lobectomy	15×10×10	MEC n(−)	1.5M death(recurrence)
Koo 1982	44 F	fever body weight loss	L	(−)	lt. lobectomy	12	MEC n(−)	6M death(recurrence)
Kubo 1983	56 M	fever body weight loss	L	(−)	lateral segmentectomy	8×6×5	ASC n(−)	2M death(hepatic failure)
Moore 1984	64 F	fever upper abdominal pain	R	(−)	rt. lobectomy	10×9×9	ASC n2(+)	4M death(unknown)
Kajiwara 1984	59 F	jaundice	H	(−)	lt. lobectomy	4.4×2.8	ASC n2(+)	17M death(interstinal bleeding)
Oyanagi 1986	55 F	biliary fistula	L	(−)	lateral segmentectomy	unknown	ASC n(−)	3M death(recurrencedue to TW(+))
Hayashi 1987	46 F	rt. hypochondralgia	L		lateral segmentectomy	3×3×2	MEC n(−)	11M death(recurrence)
Hu 1988	46 F	epigastralgia	L		lt. lobectomy	11×9.5×7.5	ASC	17M death(unknown)
Suga 1990	72 M	jaundice	R		extended rt. lobectomy	2.2×1.5×2.0	ASC n2(+)	8M death(recurrence)
Suga 1990	69 M	epigastralgia	L		lateral segmentectomy	6×5×5	ASC n(−)	18M living
Horiuchi 1991	74 M	fever epigastralgia	L		lt. lobectomy	4×3	ASC n2(+)	9M death(residual liyer meta)
Hamaya (Our case 1) 1991	58 F	epigastral mass	L	(−)	lt. lobectomy	15×13.5×9	ASC N3(+)	4M death(residual liver meta)
Kitakado 1993	48 F	back pain epigastralgia	R	(−)	extended rt. lobectomy	3×2×2	ASC N3(+)	4M death(residyal liver meta)
Our case 2 1995	74 F	liver tumor	L	(−)	lt. & caudal lobectomy	7×7×5	ASC n3(+)	2.7M death(residual liver meta)
Our case 3 1995	68 M	liver tumor	H	(−)	extended rt. & caudal lobectomy	5.5×4	ASC n1(+)	3M death(bone meta)

Table 2 Correlation between the tumor size and the histological finding

	Adeno>SCC	SCC>Adeno	unknown
<2(cm)			
<5	○	○○	○○
<10	○○ ●	○	○ ●●
<15		○ ●	○○ ●●
15≦		○○ ●●	
unknown		○	●

○ resected cases ● non-resected cases (Autopsy)

腹部 magnetic resonance imaging 検査(以下, MRI と略す) にて肝門部に径約2cm の腫瘤性病変を認め, 紹介入院となった.

検査所見：腫瘍マーカーは血中 CA19-9の上昇をみ,腹部造影 CT 検査で肝門部の腫瘤は1か月で径3.5 cm に増大し, 腫瘍末梢の右後区域胆管の著明な拡張と門脈右枝の狭窄を認めた(**Fig. 2右下**). 腹部血管造影にて門脈右枝の前後区域分岐部に約1.5cm の欠損像を認め, 内視鏡的逆行性胆管膵管造影検査で総胆管は13mm に拡張し, 胆管右枝の狭窄が認められた.

手術所見：腫瘤は尾状葉中心に後区域かけて存在し, 術中門脈造影にて門脈本幹の閉塞と側副血行路の発達をみた. 拡大右葉・尾状葉切除, 胆管左枝・門脈合併切除を行った.

切除標本：腫瘍径は4×3cm 大で, 単結節周囲増殖型を呈した (**Fig. 4上**). 病理組織学的には, 中央に, 腺管構造を呈する腺癌成分とシート状配列を示す扁平上皮癌成分の混在した部分が占め (**Fig. 5**), その周囲に扁平上皮癌を認め(**Fig. 4下**), ig, fc(−), s0, vp0, vv1, b2, im0, z0であった. また, 神経周囲浸潤が強く, 門脈壁にも浸潤を認めた. リンパ節は肝内リンパ節 (12b1) のみ陽性であった.

術後経過：術後13週目に骨転移をきたし死亡した.

考　察

肝原発腺表皮癌はまれな疾患で, 現在までに自験例3例を含め切除例15例, 非切除例10例の報告があるのみである (**Table 1**). 男性6例, 女性9例で, 占居部位は右葉4例, 左第9例, 肝門部2例と, 左葉に多い傾向があり, 記載のあるものは全例肝硬変を認めなかった. 平均最大径7.6cm と巨大な腫瘍となるまで放置されることが多く, 腫瘤内での壊死のため, 発熱を主訴とするものも多かった.

Fig. 6 Lymph node metastasis: frequency and histological findings (25cases)

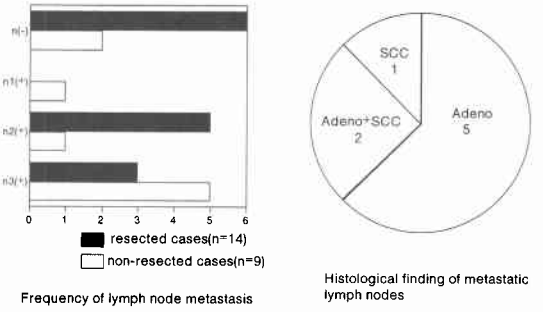

Fig. 7 Survival rate of adenosquamous carcinoma of the liver (24cases)

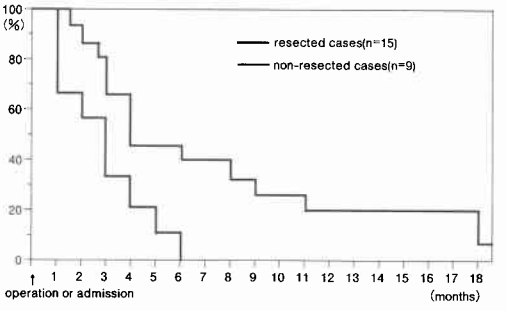

切除例15例の腫瘍径と腺癌成分および扁平上皮癌成分の占居割合では, 腫瘍が大きくなるに従い扁平上皮癌成分の占める割合が多くなる傾向がみられた (**Table 2**). また, 一般に既存の腺癌の扁平上皮化生により腺表皮癌が発生するとの報告が多く[2)~4)], 自験例3例においては扁平上皮成分が比較的腫瘍の周辺部分を占めている. これは, 腺癌の発育に伴いその先通部で扁平上皮癌が発生し, 発育速度のより速い扁平上皮癌が腫瘍内で腺癌を陵駕していくためと考えられた.

肝原発腺表皮癌切除例のリンパ節転移の頻度と転移先の組織像を検討した(**Fig. 6**). 記載のある14例中8例にリンパ節転移を認め, 3例では第3群リンパ節にまで転移が認められた. しかし, 転移先の組織像は, 扁平上皮成分を含まない腺癌が62.5%を占め, 腺表皮癌の易転移性を扁平上皮成分に求めることはできなかった.

手術は11例において2区域以上の広範囲切除が施行されていたが, 肝不全死は1例, 術後合併症死も1例のみであった.

肝原発腺表皮癌報告例の予後を検討した(**Fig. 7**). 非切除例はいずれも入院後半年以内に死亡しており, 切除例も術後18か月の生存例が1例[5]報告されているのみで, 術後平均生存期間は6か月と極めて不良であった. 自験例でも平均3か月であった. しかし, 本疾患は大部分が術後の組織学的検索で診断しうる疾患であり, 術前診断が困難でさらに予後の予測に結びつかないところに治療上の問題点がある.

本疾患の主な死因を見ると, 6例(40%)が残肝再発死していた. Healy ら[9]は, 本疾患の予後を規定する最も重要な因子のひとつに断端癌遺残の有無を挙げているが, 今回の検討では, 初回手術時明らかにTW(+)例は自験例1例を含む2例のみであった. また, 今回検索した易リンパ節転移性も予後不良の一因と考えられ, 治療法に関しては, 今後症例を重ねて検討すべき問題であると考えられた.

文　献

1) 日本肝癌研究会編：原発性肝癌取扱い規約. 第3版. 金原出版, 東京, 1992
2) 梶原義史, 中島　博, 加茂広明ほか：肝内胆管に発生した腺扁平上皮癌の1例. 日消外会誌　**17**：2067—2070, 1984
3) 堀内哲也, 坂口雅宏, 岡　統三ほか：肝内結石症に併存した肝原発腺扁平上皮癌の1例. 日消外会誌 **24**：880—884, 1991
4) 北角泰人, 下松谷匠, 高橋康嗣ほか：肝原発腺扁平上皮癌の1切除例. 日消外会誌　**26**：2212—2216, 1993
5) 菅　和男, 古川正人, 中田俊則ほか：肝内胆管原発腺扁平上皮癌の2例. 日消外会誌　**23**：904—908, 1990
6) Koo J, Ho J, Wong J et al: Mucoepidermoid carcinoma of the bile duct. Ann Surg **196**：140—148, 1982
7) Hayashi I, Tomoda H, Tanimoto M et al: Mucoepidermoid carcinoma arising from a preexisting cyst of the liver. J Surg Oncol **36**：122—125, 1987
8) Hamaya K, Nose S, Mimura T et al: Solid adenosquamous carcinoma of the liver. Acta Pathol Jpn **41**：834—840, 1991
9) Healy WV, Perzin KH, Smith L: Mucoepidermoid carcinoma of salivary gland origin. Classfication, clinical-pathologic correlation and results of treatment. Cancer **26**：368—388, 1970

Report of Three Resected Cases of Adenosquamous Carcinoma of the Liver

Kaori Shigemitsu, Tetsushige Mimura, Yoshihiro Akazai, Yasuhisa Okamoto, Koutaro Toda, Hideyuki Kimura, Toshinori Ohara, Nobumasa Tsutsui, Shuhei Hirose and Kazuo Kataoka

Department of Surgery, Okayama Saiseikai General Hospital

Adenosquamous carcinoma of the liver is the rare disease, and few resected cases have been reported in the world wide literature. We experienced three resected cases of adenosquamous carcinoma of the liver, and in this paper, we discussed the clinical and pathological features. The case 1 was a 57-year-old woman. We performed left lobectomy and the size of resected tumor was 15 × 13.5 × 9 cm. She died in recurrence 4 months later. The case 2 was 74-year-old woman. We performed left and caudal lobectomy. The size of resected tumor was 7 × 7 × 5 cm. She died in reccurence 11 weeks later. The case 3 was 68-year-old man. We performed extended right lobectomy and caudal lobectomy, and co-resected a part of the common bile duct and portal vein. The resected tumor was 4 × 3 cm in size, and he died in bone metastasis 3 months later. Adenosquamous carcinoma of the liver has tends to grow more rapidly and to develop lymph node metastasis frequently. Thus its prognosis is very poor and it is difficult to treat this disease. Further studies would be mandatory for its improveemnt of prognosis.

Reprint requests: Kaori Shigemitsu　Department of Surgery, Okayama Saiseikai General Hospital
1-17-18, Ifukucho, Okayama, 700 JAPAN