日消外会誌　29（4）：833～837，1996年

無黄疸早期胆管癌の1例

国立長崎中央病院外科
長濱　正吉　古川　正人　中田　俊則　酒井　敦
宮下　光世　三根　義和　佐々木　誠　近藤　敏
奥濱　幸博　八坂　貴宏　中平　孝明

胆管癌は早期診断が困難である．今回，我々は無黄疸で粘膜内にとどまる35×50mm大の早期胆管癌癌の1例を経験したので報告する．症例は82歳の女性で，嘔気を主訴に当院に入院した．黄疸はなく肝機能障害（LAP，γ-GTPの上昇）と腹部USで肝外胆管の拡張と胆管内の腫瘤を認めた．また経皮経肝的胆管造影では中部胆管に径約45mmの陰影欠損像を認めたが，不完全閉塞であった．開腹術を施行し，腹腔内所見では腹水やリンパ節の腫大は明らかでなかった．胆嚢摘出術，肝外胆管切除術およびRoux-en-Y再建による肝管空腸吻合術を施行した．腫瘍は35×50mm大で病理組織学的検査では胆管内の乳頭状腫瘤で，粘膜内にとどまる乳頭腺癌であった（Bm-Bs-C，m，$hinf_0$，$ginf_0$，n_1（－），Stage I）．患者は術後13か月を経過し，再発の兆候なく健在である．

Key words: early bile duct carcinoma, no jaundice, papillary adenocarcinoma

はじめに

胆管癌は早期診断が困難であり，閉塞性黄疸が出現してから発見され，受診時には進行している症例が大部分である．今回，我々は無黄疸で発見され，なおかつ粘膜内にとどまる35×50mm大の早期胆管癌の1例を経験したので，若干の考察を加え報告する．

症　例

症例：82歳，女性

主訴：嘔気，食欲不振

既往歴：数年前から高血圧を指摘され，内服治療中である．

家族歴：癌の家族歴はなかった．

現病歴：平成5年11月頃から嘔気や食欲不振が出現したため，11月16日，近医受診した．受診時，黄疸はなかったが，生化学検査で胆道系酵素の軽度上昇を認めたため，腹部超音波検査（以下，腹部USと略記）を施行し，胆嚢の腫大と肝外胆管の拡張が認められ，精査目的で当科紹介入院となった．

入院時現症：発熱や腹痛はなく，眼球，眼瞼結膜に貧血，黄疸は認めなかった．胸部，腹部の理学所見も特に異常は認めず，表在リンパ節も触知しなかった．

入院時検査所見：末梢血液検査では貧血はなく，生化学検査では，γ-GTP，LAPなど胆道系酵素や血清アミラーゼの軽度上昇を認めたが，総蛋白，コリンエステラーゼ値などは正常値で栄養状態は良好であった．CEAやCA19-9などの腫瘍マーカーの上昇は認められなかった（**Table 1**）．

Table 1　Laboratory data on admission

WBC	6.0×10^3	BUN	20.6 mg/dl
RBC	375×10^4	CRE	0.8 mg/dl
Hb	12.3 g/dl	Na	135 mEq/l
Plt	19.9×10^4	Cl	100 mEq/l
TP	8.0 g/dl	K	4.9 mEq/l
ALB	4.2 g/dl	APTT	23.8 S
T. bil	0.6 mg/dl	PT	114 %
D. Bil	0.2 mg/dl	TT	104 %
GOT	22 IU/l	HPT	98 %
GPT	19 IU/l	S-AMY	458 IU/l
γ-GPT	44 IU/l	U-AMY	1,044 IU/l
LAP	93 IU/l	CEA	4.3 ng/ml
ChE	0.76	CA19-9	34.2 U/ml

腹部US所見：胆嚢は著しく腫大し，内部に胆泥を認めるも，胆嚢壁の肥厚はなく，胆嚢炎の所見はなかった．肝内胆管や肝外胆管は拡張が強く，肝門部の胆管は16mmと拡張し，胆管内に約25mm大の肝実質よりややhypoechoicなmassを認めた．明らかなリンパ節腫大や肝内への転移は認めなかった（**Fig. 1**）．

腹部computed tomography（以下，腹部CTと略

＜1995年12月6日受理＞別刷請求先：長濱　正吉
〒856　大村市久原2－1001－1　国立長崎中央病院外科

Fig. 1 US shows dilatation of the extra hepatic bile duct and hypoechoic mass.

Fig. 2 Abdominal CT shows enhanced mass, in the extra hepatic bile duct and a swelling of the gallbladder.

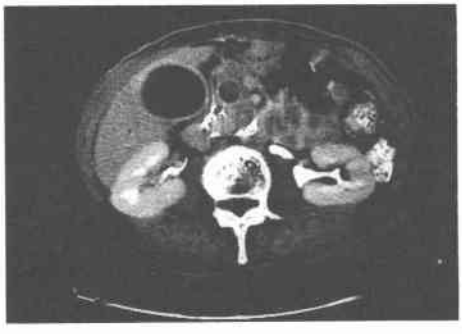

記)所見：腹部USと同様に胆嚢の腫大，肝内胆管と肝外胆管の高度拡張を認めた．中部胆管は径15mmと拡張し，内腔にsoft tissue massが認められ，enhance効果を伴っていた．また胆管壁に異常所見はみられず，胆管外浸潤を思わせる所見は認められなかった．腹水や肝内への転移所見，リンパ節の腫大も認めなかった(**Fig. 2**)．

経皮経肝的胆管造影(以下，PTCと略記)：胆嚢，胆嚢管は造影されず，肝内胆管は拡張し，肝外胆管も径22mmと高度拡振張していた．十二指腸への造影剤の流出は良好であったが，中部胆管から下部胆管にかけて，径約45mmの狭窄像を認めた．狭窄部位の境界は比較的明瞭で広基性の乳頭状腫瘤性病変が疑われた(**Fig. 3**)．なお，胆汁細胞診はclass Iであった．以上より，大きさからみて悪性腫瘍が最も考えられたが，腫瘤の辺縁が平滑で柔らかく，胆汁細胞診もclass Iであったことより，平滑筋腫などの良性の腫瘍も否定できないまま，平成6年2月9日，開腹した．

手術および肉眼所見：腹水は認められず，胆嚢は緊

Fig. 3 PTC shows filling defect in the extrahepatic bile duct and good passage of the contrast medium to duodenum.

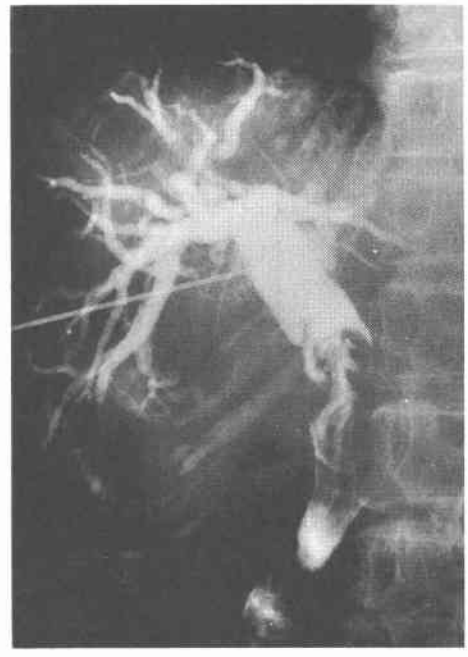

満していたが，肥厚はなく，穿刺吸引すると白色胆汁であった．胆管は約25mmと拡張していたが壁の肥厚は見られなかった．中部胆管に約30×50mmの柔らかい腫瘤を触知したが腫瘍の胆管外への浸潤は認めず，$12b_1$，12cと思われるリンパ節の腫大を認めたものの，柔らかく炎症性の変化と思われた．胆嚢摘出術および肝外胆管切除術を施行，術中迅速病理診断にて悪性との診断が得られた．しかし，患者が高齢であることを考慮しリンパ節郭清は1群にとどめ，Roux-en-Y再建による肝管空腸吻合術を施行した．

摘出標本の肉眼所見：最大径35×50mm大の山田III型の腫瘍が3管合流部に存在し，胆嚢管まで連続し，胆嚢管は完全閉塞していた．肉眼形態は乳頭状で中部胆管を中心とした胆管癌と考えられた(**Fig. 4**)．この所見はPTC像の下部胆管狭窄像と必ずしも一致せず，造影剤の注入不良のためと思われた．なお胆道癌取扱い規約での肉眼的所見はBm-Bs-C, Is, S_0, $Hinf_0$, H_0, $Ginf_0$, $Panc_0$, D_0, V_0, P_0, N (−), St (−), Stage I, R_1郭清の絶対的治癒切除であった．

病理組織学的所見：HE染色標本上，組織学的にはpapillary patternをとるwell differentiated adenocarcinomaであった(**Fig. 5**)．癌は粘膜内に限

Fig. 4 There are multiple, small, papillo-nodular lesion in the upper and middle extrahepatic bile ducts which extend to the cystic duct.

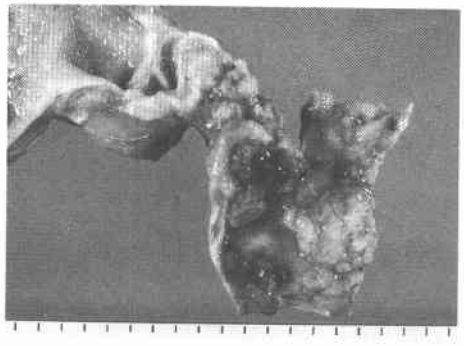

Fig. 5 Papillary structures with fibrovascular stalks are seen microscopically. They show moderate structural and cellular atypia and grow into the lumen of the extra-hepatic bile duct. (H.E staining, ×2.5)

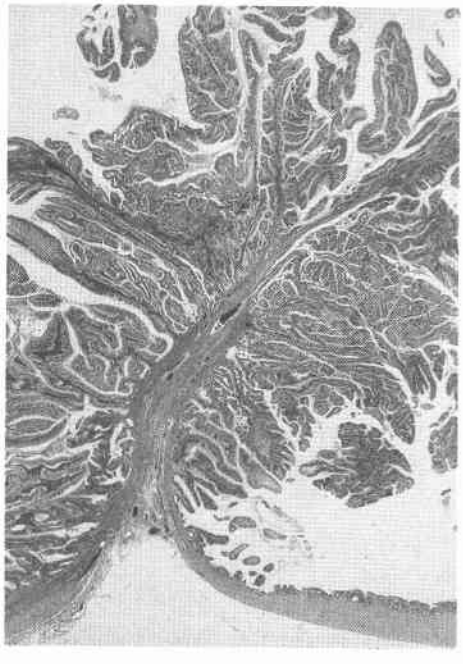

局し，切除した n_1 リンパ節に転移はなく，hw（−），dw（−）で組織学的にも絶対的治癒切除であった（Bm-Bs-C，m，$hinf_0$，$ginf_0$，n_1（−））．

考　察

胆管癌は早期診断が困難でほとんどの症例は発見時すでに進行した癌であることが多い．このことは主訴が腹痛や全身倦怠感，食思不振などの非特異的な症状が多数を占めるため[1)2)]であると考えられ，黄疸が進行した状態になってはじめて所見としてとらえられるからであろう．したがって，胆管癌手術成績の向上にはいかにして早期に診断手術できるかである．

早期胆管癌の定義は，胆管癌取扱い規約（第3版）[3)]によると“組織学的に粘膜(m)内または線維筋層(fm)内にとどまるもので，リンパ節転移の有無は問わない”とされている．本症例は粘膜(m)内にとどまり，リンパ節転移を認めない早期胆管癌であった．

早期胆管癌の画像診断は胆道造影（ERCP，PTC），US，CT などが有用である．その特徴として，①胆道造影では片側性陰影欠損像の描出，② US で肝実質よりやや hypoechoic な mass の存在，③ enhanced CT 像で，腫瘤が enhance されることが報告されており[4)]，本症例はそのすべてと合致していた．

無黄疸胆管癌は全国胆道癌登録調査報告によると，1991年度症例[1)]で92例（20.5%），1992年度症例[2)]で100例（20.2%），粘膜内癌はそれぞれ7例（2.9%），8例（3.0%）であった．胆管癌の合併が高率である先天性胆管拡張症の早期胆管癌合併例を除くと，初診時に黄疸（T. Bil 2.0mg/dl 以下）がなく，粘膜内にとどまる早期胆管癌の本邦報告例（論文での発表例）は現在まで9例[5)~11)]である（**Table 2**）．男女比は4：5で女性に多く，年齢は39歳から82歳で本症例が最高齢であった．主訴は無症状のものが2例で検診時の肝機能異常が診断の端緒であった．肝機能については特に，Al-p, LAP, γ-GTP などの胆道系酵素の異常が挙げられる．また腫瘍マーカーとしての CA19-9が胆管癌の早期診断に必要とされる報告[12)]もあるが本例では34.2 U/ml と正常値を示しており，なお症例の集積が必要である．癌占居部位は右肝内胆管癌が1例，上部胆管癌が1例，中部胆管癌が2例，下部胆管癌が5例と下部に多いようであるが本例では中部胆管にみられた．また腫瘍の大きさは55×25mm が最大[8)]であり，本症例は35×50mm で2番目の大きさであった．

肉眼型では，今回報告した我々の症例を含めて乳頭状が6例と最も多く，組織型でも乳頭状腺癌5例，高分化型腺癌1例，高分化型管状腺癌1例，中分化型管状腺癌1例，乳頭管状腺癌1例と乳頭状腺癌が多数を占めている．また，リンパ節への転移は記載の明らかな5例ではいずれも認められなかった．

本例の病理組織学的所見は HE 染色標本で総肝管と総胆管の非癌部粘膜も表層性に異型を示し（**Fig.**

Table 2 Reported cases of non-icteric early bile duct carcinoma located in the mucosal layer, in Japan

Age, Sex	Author (Year)	Chief Complaints	Liver dysfuctions	Preoperative diagnosis	Position	Size(mm)	Macroscopic findings	Histology	Lymph node	Prognosis
54, F	Tatsumi[5], (1979)	general fatigue	AlP, GOT, GPT LAP, γ-GTP	carcinoma (ERCP, PTC)	Bi	10×25	papillary	papillary adenocarcinoma	/	/
60, F	Hayashi[5], (1981)	asymptom	nothing	carcinoma (ERCP)	Bmi Bm	15×12×12 5×5×4	papillary	papillary tubular adenocarcinoma	/	/
39, M	Kanai[6], (1984)	asymptom	Alp, GOT, GPT, LAP, γ-GTP	carcinoma (ERCP, PTCS)	Bisr	3×3×3	granular	well-differentiated adenocarcinoma	/	18M alive
56, F	Kusashima[7], (1984)	epigastric discomfort	AlP, γ-GTP	carcinoma (PTC)	Br	55×25×10	papillary	papillary adenocarcinoma	n0 (12c)	6.M alive
74, M	Oiwa[8], (1988)	fever AlP, GPT, γ-GTP	carcinoma	(ERCP, PTCS) Bs	10×15	papillary	papillary	papillary adenocarcinoma	n0	24M alive
64, F	Mukai[9], (1992)	Herpes zoster	nothing	carcinoma (ERCP)	Bi	/	granular	well-differentiated tubular adenoca.	/	/
70, M	Tanaka[10], (1992)	fever	GOT, GPT, AlP γ-GTP	carcinoma (ERCP, PTCS)	Bi	25×10	papillary	papillary adenocarcinoma	n1(−)	41M alive
71, M	Tamae[11], (1994)	epigastric discomfort	γ-GTP	carcinoma (PTBD)	Bim	25×40	nodular	moderately-differ tubullar adenoca	n2(−)	/
82, F	our case (1994)	nausea	LAP, γ-GTP	carcinoma (PTC)	BsmC	50×35×18	papillary	papillary adenocarcinoma	n1(−)	13M alive

Fig. 6 Comparing with the normal mucosa of the bile duct in the carcinoma of the head of the pancreas (A), the mucosa of the bile duct near the papillary adenocarcinoma is dysplastic in this case (B). (H.E staining, ×10)

A
B

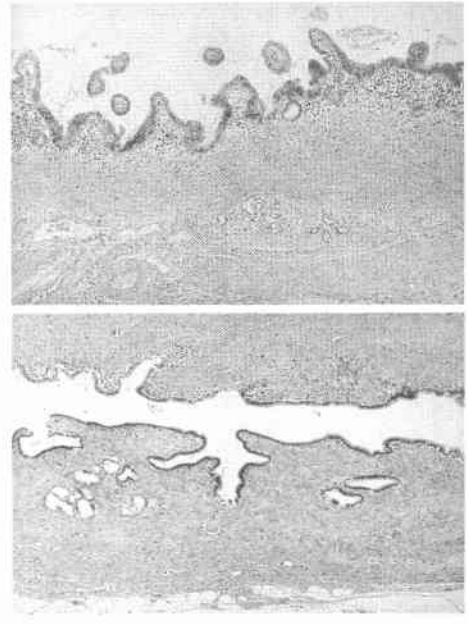

6A)，正常胆管粘膜[78歳，男性の膵頭部癌で切除された症例の3管合流部の胆管粘膜]（**Fig. 6B**）と比較すると，明らかにdysplasiaとしておくべき所見であり，carcinomaの基部から同心円状に腫瘍から離れるに従ってその異型度は軽度となり，正常胆管粘膜に移行していた．

早期胆管癌の予後は水本らのアンケート集計[13]によると，m癌で3生率が89.9%，5生率が79.7%，同じくfm癌が90.0%，75.8%であり，af癌の5生率55.7%，ss癌の34.0%，se癌の27.8%，si癌の19.5%と比較すると明らかに早期胆管癌の予後は良好であった．リンパ節への転移の頻度は癌の深達度が進むにつれて高率でかつ高度になっているが，m癌でも$n_1(+)$が1.6%，$n_2(+)$が1.1%と少数ではあるが認められており，根治度を向上させるにはリンパ節郭清が必要である．しかし本例では高齢であったことより1群リンパ節郭清にとどめたが組織学的にはn_1（−）であり絶対的治癒切除となった．

以上，早期胆管癌の1例に若干の文献的考察を加え

報告した．胆管癌手術成績の向上には早期癌の発見と早期治療が重要であり，それには血液検査における胆道系酵素の異常を軽視せず，非侵襲的な腹部USなどを積極的に施行し，胆道系の異常を見逃さないことが重要であることを強調したい．

稿を終えるにあたり病理組織学的診断でご教示をいただいた本院病理，藤井秀治博士に深謝致します．

文　献

1) 日本胆道外科研究会編：全国胆道癌登録調査報告．1991年度症例．日本胆道外科研究会，東京，1993, p5—6, p12
2) 日本胆道外科研究会編：全国胆道癌登録調査報告．1992年度症例．日本胆道外科研究会，東京，1994, p5—6, p12
3) 日本胆道外科研究会編：外科・病理．胆道癌取扱い規約．第3版．金原出版，東京，1993, p93—95
4) 白井良夫，吉田奎介，塚田一博ほか：早期胆管癌の画像診断．腹部画像診断　10：290—296，1990
5) 林　英樹，上田則行，並木正義ほか：多中心性に発生したと思われる粘膜内胆管癌の1例．胃と腸　17：619—623，1982
6) 金井道夫，七野滋彦，佐藤太一郎ほか：尾上葉全切除をともなう拡大肝左葉切除を行った無黄疸の早期肝門部胆管癌の1例．日消外会誌　17：2059—2062，1984
7) 草島義徳，加藤真史，伊藤雅之ほか：肝門部に発生した有茎性ポリープ型早期の胆管癌の1例．日消外会誌　17：1887—1890，1984
8) 大岩孝幸，横地　眞，池田和雄ほか：無黄疸で発見された早期胆管癌の1例．胆道　2：517—523，1988
9) 向井俊一，夕部憲一，山口修司ほか：早期胆管癌の3例．広島医　45：1113—1117，1992
10) 田中千凱，樫塚登美男，種村廣巳ほか：肝膿瘍の治療経過中に発見された早期胆管癌の1例．胆と膵　13：923—927，1992
11) 玉榮　剛，中尾哲二，木下壽文ほか：無黄疸で発症し洗浄細胞診で診断された早期胆管癌の1例．胃と腸　29：837—840，1994
12) 炭田正俊，池田政文，瀬崎徳久ほか：無黄疸胆管癌の診断手順．胆と膵　12：353—358，1991
13) 水本龍二，小倉嘉文，松田信介ほか：胆道癌の治療成績—進行癌に対する拡大手術を中心として(アンケート集計結果から)．胆と膵　11：869—882，1990

A Case of Non-icteric Early Bile Duct Carcinoma

Masayoshi Nagahama, Masato Furukawa, Toshinori Nakata, Tsutomu Sakai, Kosei Miyashita, Yoshikazu Mine, Makoto Sasaki, Satoshi Kondo, Yukihiro Okuhama, Takahiro Yasaka and Takaaki Nakahira
Department of Surgery, Nagasaki Chuo National Hospital

Bile duct carcinoma is difficult to diagnose in the early stage. We present a case of non-icteric early bile duct carcinoma in the mucosal layer, 35 × 50 mm in size. The patient, an 82-year-old woman, was admitted to our hospital. She complained of nausea and had liver dysfunction (elevation of LAP and γ-GTP) without jaundice. The findings of abdominal ultrasonography (US) of this patient were dilatation of the extra-hepatic bile duct and a mass lesion in the middle bile duct. Percutaneous transhepatic cholangiography (PTC) showed a 45 mm filling defect in the middle bile duct, indicating incomplete obstruction. Laparotomy was performed. Among the peritoneal findings, we could not detect ascites or lymph node swelling. Resection of the gallbladder and extra-hepatic bile duct, and hepaticojejunostomy (Roux-en-Y) were done. The size of the tumor was 35 × 50 mm. Pathological analysis after surgery revealed papillary tumor of the bile duct, which was characterized as papillary adenocarcinoma, well differentiated, located in the mucosal layer (Bm-Bs-C, m, $hinf_0$, $ginf_0$, n1(—), Stage I). She has been well for 13 months after surgery and is without recurrence.

Reprint requests: Masayoshi Nagahama　Department of Surgery, Nagasaki Chuo National Hospital
2-1001-1 Kubara, Omura City, 856 JAPAN