日消外会誌　29（4）：838～842，1996年

腹腔動脈起始部に狭窄を伴った膵頭部癌の1例
―術中肝動脈血流量測定の意義―

北海道大学第2外科
道家　充　加藤　紘之　本原　敏司
奥芝　俊一　高橋　利幸

腹腔動脈起始部に正中弓状靱帯による狭窄を伴った膵癌に対し，電磁血流量計で肝動脈血流量を測定しながら安全に膵頭十二指腸切除術を施行できた1例を報告する．症例は52歳の男性．上腸間膜動脈造影検査で，膵頭部アーケードが著明に拡張し，下膵十二指腸動脈，胃十二指腸動脈を介して肝動脈，脾動脈が描出された．大動脈造影側方向像で腹腔動脈起始部に腹側からの圧排狭窄を認め，腹腔動脈起始部に狭窄を伴った膵頭部癌と診断した．術中の電磁血流量計による左肝動脈血流量は正常時20ml/秒，胃十二指腸動脈遮断時20ml/秒，総肝動脈遮断時4ml/秒，胃十二指腸動脈と正中弓状靱帯切離後に26ml/秒であった．腹腔動脈起始部に狭窄を伴った患者の膵頭部切除時には，肝動脈血流量を測定しながら，手術操作をすすめることが術後合併症の予防に必須であると考えられた．

Key words：celiac axis compression syndrome，electromagnetic flowmetry，pancreatoduodenectomy

はじめに

腹腔動脈起始部圧迫症候群（以下，本症）の患者はその肝動脈血流を腹腔動脈以外の側副血行路により維持されているとされる．本症の患者に膵頭十二指腸切除術を施行する場合，その側副血行路を途絶させることになるため十分な対策が必要である．今回われわれは，血管造影検査で本症と同様の血行動態を示した膵頭部癌に対して，電磁血流量計で肝動脈血流量を測定し，流量を確認しながら膵頭十二指腸切除を施行したので，若干の考察を加えて報告する．

症　例

患者：52歳，男性

主訴：黄疸

家族歴，既往歴：特記すべきことなし．

現病歴：1994年3月黄疸出現し，市立室蘭総合病院に入院した．

近医入院時現症：身長160cm，体重55kg，眼球結膜に黄疸を認めた．腹部は平坦で腫瘤を触知しなかった．

Table 1　Laboratory data on admission

Urinalysis		Immunology		Na	141 mEq/l
protein	(±)	CRP	0.26 mg/dl	K	4.2 mEq/l
sugar	(−)	Blood Chemistry		Cl	102 mEq/l
Feces		TP	6.5 g/dl	BUN	6.5 mg/dl
occult blood	(±)	GOT	32 IU/l	Cr	0.5 mg/dl
parasite egg	(−)	GPT	24 IU/l	Blood Sugar	90 mg/dl
CBC		LDH	260 IU/l	Tumor Marker	
RBC	412×10^4 /mm³	ALP	458 IU/l	CEA	2.3 ng/ml
HB	14.2 g/dl	γ-GTP	291 IU/l	CA19-9	136.6 IU/ml
Ht	41.9 %	T. Bil	3.4 mg/dl	DUPAN-2	42 U/ml
Plt	23.1×10^4 /mm³	T. Chol	102 mg/dl	AFP	1.2 ng/ml
WBC	6,200 mm³	Amy	120 IU/l		

＜1995年11月15日受理＞別刷請求先：道家　充
〒060　札幌市北区北15条西7丁目　北海道大学医学部第2外科

Fig. 1 Cholangiogram showed complete obstruction in the lower portion of the bile duct.

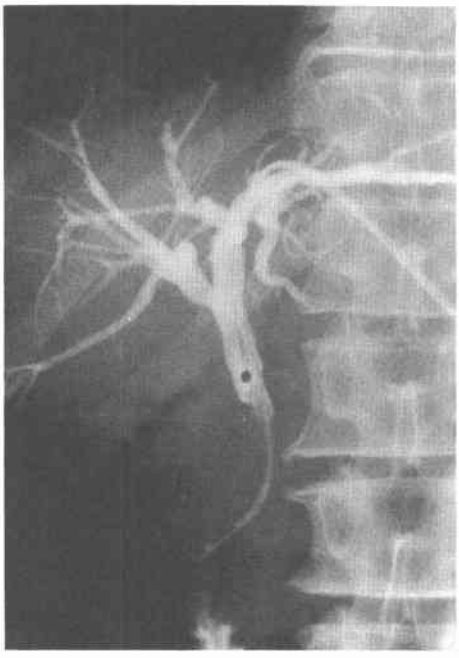

腸雑音は正常であり，血管性雑音は聴取しなかった．

入院時検査成績：血清ビリルビン値，胆道系酵素，CA19-9が上昇していた（**Table 1**）．

腹部超音波検査所見：膵頭部に2.5cm大の腫瘤を認め，肝内胆管，総胆管，胆嚢の拡張と，体尾部主膵管の著明な拡張を認めた．膵頭部癌による閉塞性黄疸と診断し，経皮経肝胆道ドレナージを施行した．

内視鏡的逆行性膵胆管造影検査所見：頭部膵管は2cmにわたり狭窄しその尾側膵管は拡張していた．胆管は描出されなかった．

1994年4月7日手術目的で当科に転院した．

胆道造影所見：胆管下部に不整な狭窄を認めた（**Fig. 1**）．

腹部血管造影検査所見：腹腔動脈造影では，総肝動脈領域の描出が不良で実質相での肝臓の染まりも不良であった．総肝動脈，胃十二指腸動脈の選択的造影像を得るため数種類のカテーテルで送り込みを試みたが腹腔動脈から先進できなかった．上腸間膜動脈造影では下膵十二指腸動脈が著明に拡張し膵頭部アーケード，胃十二指腸動脈を介し固有肝動脈，総肝動脈，脾動脈が良好に造影された（**Fig. 2**）．腹腔動脈起始部の狭窄を疑い大動脈側方向造影を施行したところ腹腔動脈起始部に腹頭側からの圧排による狭窄を認めた

Fig. 2 Superior mesenteric arteriogram showed inferior pancreatoduodenal artery (IPDA) and arcade of the pancreas head dilated significantly. Contrast medium was flowed into the hepatic and splenic arteries via IPDA and arcade of the pancreas head.

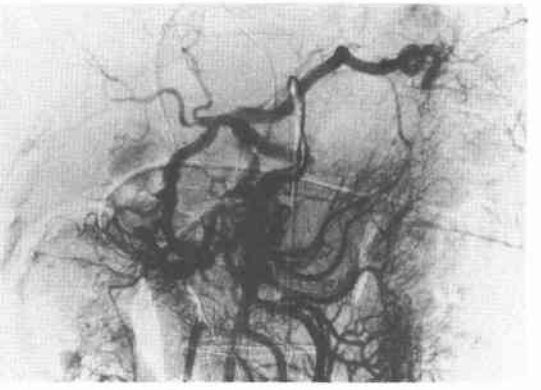

Schema of Fig. 2

CA: celiac axis, SP: splenic artery, LHA: left hepatic artery, RHA: right hepatic artery. GD: gastroduodenal artery, DP: dorsal pancreatic artery, IPD: inferior pancreatoduodenal artery, open arrow: anterior arcade of the pancreas head, closed arrow: posterior arcade of the pancreas head

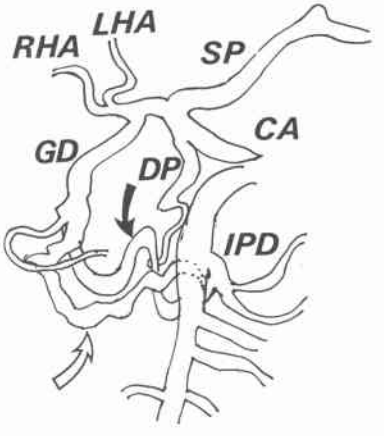

（**Fig. 3**）．

以上より腹腔動脈起始部に正中弓状靱帯による狭窄を伴った膵頭部癌と診断し弓状靱帯切離，膵頭十二指腸切除術を予定し，1994年5月11日開腹した．

手術所見：腹膜播種を認めなかったが，肝外側区域に白色小結節を1個認め，迅速組織検査で腺癌の転移

Fig. 3　Lateral view of atrtography
a : preoperative, b : postoperative. Preoperative angiogram showed the compression in the celiac axis (arrow). Post operative angiogram showed the compression was improved.

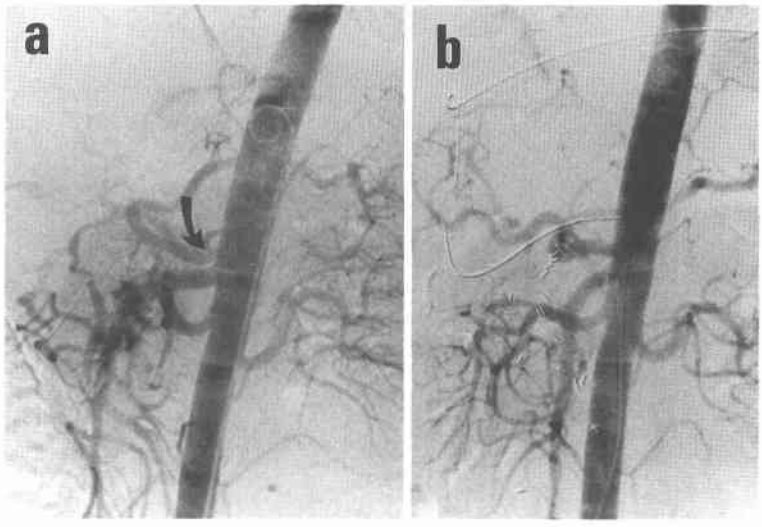

Fig. 4　Intraoperative findings.
The electromagnetic flowmeter was attached to the left hepatic artery (L). R : right hepatic artery, CH : common hepatic artery, GD : gastroduodenal artery

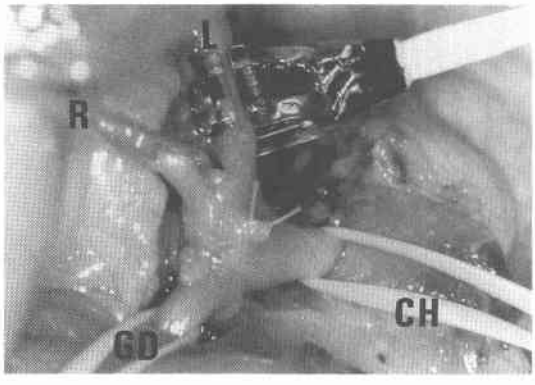

と診断された．術中超音波検査を施行し，他の肝転移を指摘できなかったので H_1 と判定し，予定手術を施行することにした．

総肝動脈，固有肝動脈，左右肝動脈，胃十二指腸動脈を露出し，右胃動脈を切離後，左肝動脈に，電磁血流量計を装着した(**Fig. 4**)．正常の状態で，左肝動脈血流量は20ml/秒であった．胃十二指腸動脈を遮断した状態でも20ml/秒と不変であった．総肝動脈を遮断し，胃十二指腸動脈経由の血流量を測定すると4ml/秒であった．胃十二指腸動脈を遮断しても肝動脈血流量に変化がないことを確認できたので胃十二指腸動脈を結紮切離後，総肝動脈周囲リンパ節の郭清を認め，膵頭十二指腸切除術を施行した．最後に腹腔動脈周囲の神経節と腹腔動脈起始部を圧迫していた正中弓状靱帯を切除した．閉腹時左肝動脈血流量は26ml/秒に増加していた．

切除標本病理所見：膵頭部に2cm大の腫瘍を認めた．膵癌取扱い規約[1]に従って，Ph，TS_2，腫瘤型，S_0，RP_0，CH_2，DU_0，PV_0，A_0，PL(−)，P_0，H_1，N_1 (+) 14d，M (−)，Stage IVb と診断した．

術後経過：術後経過は良好で肝機能の異常を全く認めず，5週間後に前医に転院した．術後の血管造影検査で腹腔動脈起始部の狭窄は改善していた(**Fig. 3**)．その後，患者は新たな肝転移巣が出現し，術後142日に死亡した．

考　察

腹腔動脈起始部圧迫症候群（以下，本症）は1917年Lipshutz[2]により報告され，1965年 Dunbar ら[3]が正中弓状靱帯を切離した13例を報告して以来広く知られるようになった．

症状は安静時の腹痛，食後の腹痛，下痢，嘔気，嘔吐，体重減少などである．理学的所見は心窩部の血管

雑音で呼気時に増強するとされるが半数にしか認められない．本症候群の症状は腹腔動脈起始部の狭窄による上部消化管の虚血にもとづくものとされているが，起始部の狭窄を認める患者でも全く無症状のものもあり，完全に説明されてはいない[4)5)]．自験例も腹腔動脈起始部に狭窄を認めたが腹部症状を認めず，厳密な意味では本症と異なる．しかし血行動態は本症と同様と考えられ本症に準じた対策が必要と考えられた．本例は血管造影検査で，下膵十二指腸，胃十二指腸，背膵動脈が著明に拡張し，上腸間膜動脈，胃十二指腸動脈経由の血流量が優位と考えられた．しかし術中の電磁血流量計による測定では上腸間膜動脈，胃十二指腸動脈経由の血流量はわずかであった．血管造影検査ではカテーテルの位置，造影剤の注入量，注入圧などによる修飾をうけ，実際の生理的な血行動態を示していない可能性があり，このことが造影上腹腔動脈起始部に狭窄を有しても半数の患者が無症状であることの根拠になるかもしれない．症例の蓄積による今後の検討が望まれる．

本症の患者の肝動脈血流は膵頭部アーケードや背膵動脈などの側副血行路を介して維持されている場合が多い．このような患者に対し膵頭十二指腸切除術のような側副血行路を遮断する術式を行う際には十分に対策を施し慎重に施行しなければならない．自験例では，胃十二指腸動脈を遮断しても肝動脈血流量が低下しなかったが，もし低下した場合は肝動脈血流を保持する処置が必要になる．Thompson ら[6)]は脾動脈—上腸間膜動脈の吻合による血行再建後に膵全摘を施行した1例を報告し，Fortner ら[7)]は正中弓状靱帯切離後，膵頭十二指腸切除を2例に施行し術後経過良好であったと報告している．成田ら[8)]は本症を合併した胃癌合併症例の靱帯切離前後に，電磁血流量計で肝動脈血流量を測定し，40から115ml/分まで増加したとしており，われわれも Fortner らと同様に腹腔動脈起始部が露出されるまで正中弓状靱帯を切離すれば，十分な血流量が得られると考えている．

腹腔動脈に狭窄をきたす原因として正中弓状靱帯の圧迫以外に動脈硬化，大動脈炎，先天性疾患や腫瘍，リンパ節転移などによる圧迫などがあげられる．Ronald ら[9)]は152例の患者に対し大動脈造影側方向像を撮影し，49%に腹腔動脈の狭窄を認めている．彼らは狭窄病変を所見により4型に分類している．Type I は正中弓状靱帯の圧迫によるもの，Type II は動脈硬化によるものであり，Type III, IV は動脈硬化によるものが多いが腫瘍の浸潤によることもあると述べている．これらの狭窄病変をみた場合，原因と対策を十分に検討することが肝要である．そして術中に肝動脈血流量を測定しながら，手術操作をすすめることは術後合併症の予防に有用であると考えられた．

文　献

1) 日本膵臓学会編：膵癌取扱い規約．第4版．金原出版，東京，1993
2) Lipshutz B: A composite study of the celiac artery. Ann Surg **65**：159—196，1947
3) Dunbar JD, Molnar W, Beman FF et al: Compression of the celiac trunk and abdominal angina. Preliminary report of 15 cases. AJR **95**：731—744，1965
4) 宮澤幸久：腹腔動脈起始部圧迫症候群に関する臨床的ならびに実験的検討．日外会誌 **82**：1504—1509，1981
5) 本橋久孝，川原　悟，岡本　堯ほか：腹腔動脈切離に伴う血行動態の変動について—とくに celiac artery compression syndrome の症状発現に関する考察．外科 **39**：260—264，1977
6) Thompson NW, Eckhauser FE, Talpos G et al: Pancreatico-duodenectomy and celiac occlusive disease. Ann Surg **193**：339—346，1981
7) Fortner JG, Watoson RC: Median arcuate ligament obstruction of celiac axis and pancreas cancer. Ann Surg **194**：698—704，1981
8) 成田匡志，中尾量保，中原正明ほか：胃癌に併存した腹腔動脈起始部圧迫症候群の1例—超音波診断について—．日消外会誌 **27**：2578—2582，1994
9) Ronald FC, Michael JM, Gorgon LW: The routine lateral aortogram and the celiac compression syndrome. Radiology **103**：557—563，1972

A Case of Pancreas Head Carcinoma Associated with Stenosis of the Celiac Axis —The Significance of Intraoperative Evaluation of the Hepatic Artery—

Mitsuru Dohke, Hiroyuki Kato, Toshiji Motohara,
Syunichi Okushiba and Toshiyuki Takahashi
Second Department of Surgery, Hokkaido University School of Medicine

We report a case of pancreas head carcinoma associated with stenosis of the celiac axis (SCA). Pancreatoduodenectomy was safely performed while evaluating hepatic arterial flow by electromagnetic flowmetry. The patient is a 52-year-old man, and his angiogram showed the arcade of the pancreas head was remarkably dilated, and the hepatic and splenic arteries were imaged through the inferior pancreatoduodenal and gastroduodenal arteries. The lateral view of the aortogram revealed compression in the celiac axis. He was diagnosed as having pancreas head carcinoma with SCA. the intraoperative left hepatic arterial flow was 20 ml/sec ordinary, 20 ml/sec under clamping of the gastroduodenal artery, and 26 ml/sec after cutting of the gastroduodenal artery and the median arcuate ligament. During surgery for pancreas head tumors with SCA, it is essential for preventing postoperative complications to measure the hepatic arterial flow.

Reprint requests: Mitsuru Dohke Second Department of Surgery, Hokkaido University School of Medicine
Kita-15, Nishi-7, Kita-ku, Sapporo, 060 JAPAN