日消外会誌　29（4）：843～847，1996年

膵管癒合不全の背側膵に発生した膵頭部癌の1例

愛知県がんセンター消化器外科

岡田　純　上坂　克彦　森本　剛史　小寺　泰弘
鳥井　彰人　平井　孝　安井　健三　山村　義孝
加藤　知行　紀藤　毅

症例は心窩部痛を主訴とする69歳の男性．内視鏡的逆行性膵管造影では膵管癒合不全が認められ，膵頭部背側膵管に約2.5cmの不整な狭窄とその尾側膵管の途絶を認めた．腹側膵管には悪性所見は認めなかった．CTでは膵頭部に径4cmの腫瘤を認め，門脈への浸潤が疑われた．以上より，膵管癒合不全の背側膵から発生した膵頭部癌と診断し，膵頭十二指腸切除術，門脈合併切除術を施行した．切除標本では腫瘍は3.5×3.8×4.0cmの結節型の膵癌で膵頭部の大半を占め，膵頭下部辺縁に正常な腹側膵が三日月状に残存していた．

膵管癒合不全に発生した膵癌の論文報告はいまだ少なく，本邦では自験例が25例目である．これらを集計すると，背側膵癌が24例を占めること，閉塞性黄疸をきたしにくいなどの特徴がみられた．

Key words: pancreas divisum, pancreatic cancer, dorsal pancreas

はじめに

膵管癒合不全の頻度は画像診断の発達により増加傾向にある[1]．しかし，膵管癒合不全に膵癌を合併した症例は，本邦では文献上25例が報告されているに過ぎな

Fig. 1 Computed tomography shows an irregular shaped mass, 4cm in diameter, in the pancreas head with invasion to the portal vein (lower). The main pancreatic duct is dilated (upper).

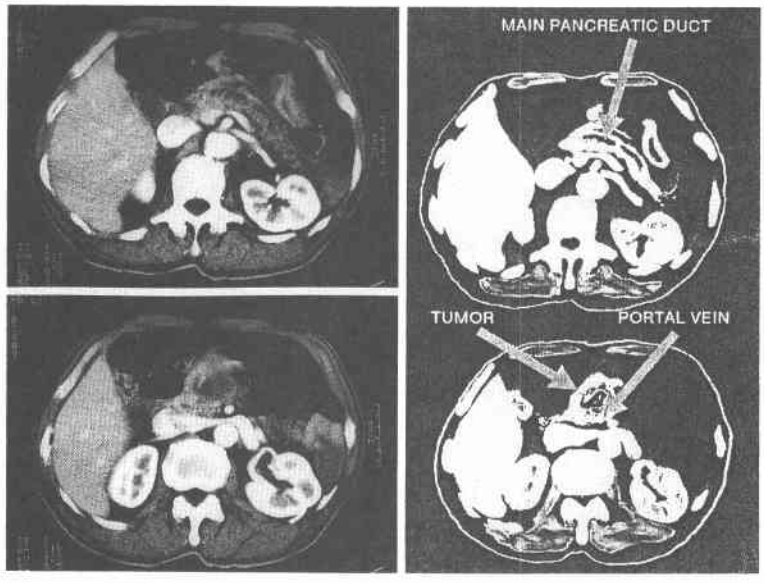

＜1995年12月6日受理＞別刷請求先：岡田　純
〒464　名古屋市千種区鹿子殿1－1　愛知県がんセンター消化器外科

Fig. 2 ERCP via the major papillareveals short Wirsung's duct (arrow) and stenosis of the commoc bile duct (arrow head).

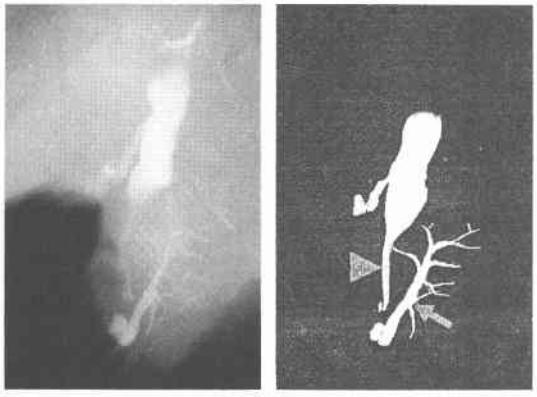

Fig. 3 ERCP via the minor papillareveals stenosis of the Santorini's duct (arrow), dilatation of its caudal part, and obstruction (arrow head).

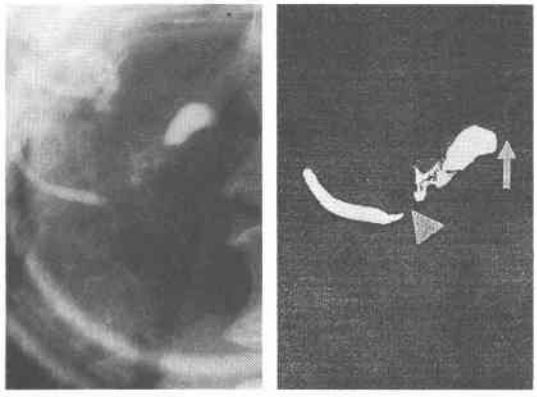

い[2)~23)]．今回，我々は膵管癒合不全の背側膵領域に発生した膵頭部癌の1例を経験したので，文献的考察を加え報告する．

症　例

患者：69歳，男性

主訴：心窩部痛

現病歴：平成5年9月心窩部痛が出現．平成6年2月近医にてcomputed tomography(以下，CTと略記)により膵頭部に存在する腫瘤を指摘された．

入院時現症：貧血黄疸なし．胸腹部に異常所見を認めなかった．

入院時血液検査成績：血液一般および生化学検査には異常を認めなかった．腫瘍マーカーはcarbohydrate antigen 19-9が2,180U/ml，carcinoembryonic antigenが18.0ng/ml，エラスターゼIが440ng/ml，DUPANIIが1,600U/ml以上と高値であった．

CT：膵頭部に径4cmの辺縁不整な腫瘤が見られ，尾側膵管は著明に拡張していた．門脈および上腸間膜静脈は腫瘤に巻き込まれていた（**Fig. 1**）．

Endoscopic retrograde chorangiopancreatography（以下，ERCPと略記）：主乳頭から膵管を造影すると，短い樹枝状のWirsung管が造影され，膵管癒合不全が疑われた．また総胆管下部は狭窄様であった（**Fig. 2**）．次に，副乳頭から造影用カニューレを背側膵管に挿入し造影を行ったところ，副乳頭から約3cmのところに約2.5cmにわたる狭窄がみられた．狭窄より尾側の膵管はいったん拡張した後に閉塞していた（**Fig. 3**）．

腹部血管造影：腹腔動脈造影では，胃十二指腸動脈，

Fig. 4 Cut surface of the resected specimen (upper) and its figure (lower).

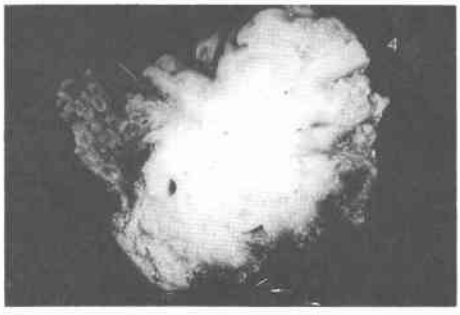

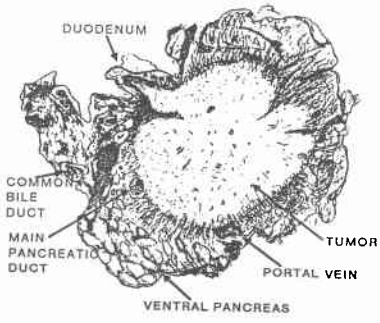

後上膵十二指腸動脈，前上膵十二指腸動脈に強いencasementが見られた．上腸管膜静脈，門脈造影では上腸間膜動脈から門脈にかけて約5cmにわたる著明な狭窄と膵頭部周辺に発達した側副血行路が見られた．

以上の所見より，膵管癒合不全の背側膵管から発生し，門脈浸潤を伴う膵頭部癌と診断した．

手術所見：膵頭部の腫瘍は小手拳大の大きさで，十

Fig. 5 Histological examination of the tumor shows moderately differentiated tubular adenocarcinoma. (H.E. ×100)

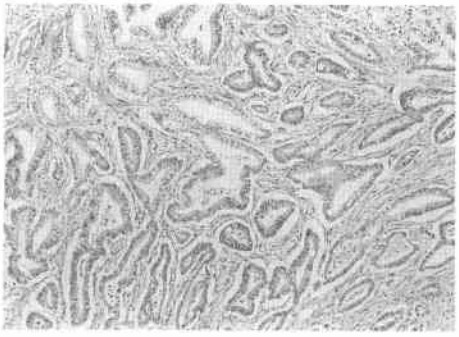

二指腸，横行結腸間膜，門脈および上腸間膜静脈へ浸潤していたが，肝転移，腹膜播種はなかった．約5cmの門脈合併切除を伴う，膵頭十二指腸切除を施行し，今永法にて再建した．

切除標本肉眼所見：腫瘍は3.5×3.8×4.0cm大の結節型で，膵頭上部を中心に膵頭部の大半を占め，十二指腸壁，門脈への浸潤も見られた．腫瘍の尾側辺縁には正常な腹側膵が三日月状に残存し，また総胆管への浸潤も見られなかった（**Fig. 4**）．

組織学的所見：小型の腺管構造を有する中分化型管状腺癌で，リンパ節転移，膵外神経叢浸潤は見られなかった（**Fig. 5**）．また腹側膵には腫瘍細胞の浸潤や，炎症所見はみられなかった．膵癌取扱い規約[20]に基づ

Table 1 25 cases of pancreatic cancer accompanied with pancreas divisum

	Sex	Age	Location	First symptom	Size	Therapy	Reported	Year
1	male	54	dorsal head-body	abdominal discomfort	TS4	non-curative operation	Hiraiwa	1982
2	male	53	dorsal head	abdominal pain back pain		unknown	Hayashida	1984
3	male	64	dorsal body	abdominal pain weight-loss	TS4	non-curative operation	Tanaka	1985
4	male	79	ventral head	back pain	TS3	conservative therapy	Oi	1985
5	female	63	dorsal head, body-tail	abdominal pain	TS3	non-curative operation	Ohashi	1985
6	female	74	dorsal body-tail	abdominal pain	TS3	curative operation	Suzuki	1985
7	male	66	dorsal head	weight-loss jaundice	TS4	non-curative operation	Suetsuna	1986
8	male	66	dorsal body-tail	abdominal pain abdominal pain	TS4	curative operative	Yamashita	1986
9	male	43	dorsal head	general fatigue back pain		conservative therapy	Ishiguro	1986
11	male	51	dorsal body	abdominal pain		curative operation	Ito	1987
12	female	80	dorsal body	abdominal discomfort weight-loss	TS4	unknown	Ozaki	1987
13	male	60	dorsal entire	abdominal pain abdominal discomfort fever	TS4	conservative therapy	Kasugai	1987
14	female	75	dorsal head-body	abdominal pain abdominal discomfort weight-loss	TS3	non-curative operation	Ashida	1987
15	male	70	dorsal tail	abdominal pain weight-loss	TS2	unknown	Takao	1987
	male	70	dorsal head	abdominal pain	TS4	non-curative operation	Tanaka	1987
16	female	61	dorsal head	general fatigue	TS2	curative operation	Ota	1988
17	male	76	dorsal entire	abdominal discomfort	TS4	conservative therapy	Fujimaki	1989
18	male	64	dorsal body			unknown	Nagata	1989
19	male	73	dorsal body			unknown	Nagata	1989
20	male	54	dorsal head			unknown	Nagata	1989
21	male	39	dorsal body	general fatigue abdominal pain		unknown	Tabata	1989
22	male	38	dorsal body-tail	abdominal pain	TS2	non-curative operation	Hachiya	1991
23	female	43	dorsal head	general fatigue jaundice	TS3	curative operation	Kanemasa	1992
24	male	69	dorsal body		TS2	curative operation	Kaneko	1995
25	male	69	dorsal head	abdominal pain	TS3	curative operation	present case	1995

く病理組織学的所見はmoderately differentiated tubular adenocarcinoma intermediate type, INFβ, ly_1, v_1, ne_2, mpd(−), s_1, rp_2, ch_0, du_3, pv_2, a_0, p_1 (−), pw (−), bdw (−), ew (−), n (−) 総合的進行度はt_3, n_0, P_0, H_0, M_0 stage IVa. 根治度Bであった.

転帰：患者は術後1年8か月目の現在腹膜再発を認めるも生存中である.

考　察

膵管癒合不全に膵癌を合併した症例の報告はいまだ少なく，我々が検索しえた範囲では，本邦では24例が報告されているに過ぎない[2)~23)] (**Table 1**). 自験例を含めた25例を集計すると男女比は19：6で，平均年齢は61.8歳である. 癌の発生領域についてみると腹側膵に発癌したものは25例中1例のみで，他の24例は背側膵からの発癌であった. また膵頭部癌12例だけをとりあげてみると，11例が背側膵から発癌しており，背側膵からの発癌が高い傾向にあった. この要因の1つとして膵管癒合不全にしばしば見られる背側膵の炎症[25)~27)]が考えられる. 背側膵の膵液は，摘出機能が不十分である副乳頭口が唯一の経路となるため鬱滞を起こしやすく，それが膵炎の原因になる[27)28)]. 太田ら[17)]は膵管癒合不全の背側膵領域に発生した膵頭部癌において，病理組織学的検索で，癌腫の頭側に慢性膵炎の像がみられたことをあげ，膵液の鬱滞や膵炎が癌の発生母地となった可能性があると述べた. Traversoら[29)]は膵管癒合不全の背側膵の繰り返す炎症のため，体尾部切除を行ったところ異型細胞のなかに上皮内癌が見つかった例をあげ，膵液の鬱滞が発癌の原因となったと報告した. 小塚[30)]は膵管過形成が膵癌の発生母地であり，膵管過形成が膵炎によってもたらされるとしている. しかし一方，正常膵と膵管癒合不全の膵臓で，背側膵の癌の発生率を統計学的に比較し，両者の間に有意差がないとする報告[1)7)25)26)]も見受けられた. 今後さらに症例を集積し検討すべき課題と考えられた.

膵管癒合不全に発生した膵癌の初発症状は，腹痛が最も多く14例 (56.0%) で，黄疸はわずか2例 (8.0%) であった. 自験例においても，術前のERCPでは総胆管は狭窄しているかのように見えたが，黄疸はなく，病理学的にも胆管浸潤はなかった. ERCPの所見は腫瘤の圧迫によるものと考えられた.

膵管癒合不全に合併した膵癌の進行度についてみると，膵癌取扱い規約[24)]に定めたTS3とTS4症例があわせて13例 (62.0%) を占め，根治手術は7例 (28.0%) に施行されたにすぎない. 副乳頭からの造影がしばしば困難であること，閉塞性黄疸になりにくいことなどにより発見が遅れやすいものと考えられた. 自験例では，副乳頭からの造影で背側膵癌と診断され，門脈への浸潤があるものの，切除が可能であった. 膵管癒合不全が疑われた際には，積極的な副膵管造影が，膵管癒合不全の診断の確定と，より早期の癌の発見に重要と考えられた.

文　献

1) Delhaye M, Engelhorm L, Cremer M: Pancreas divisum: Congenital anatomic variant or anomaly? Gastroenterology **89**：951—958, 1985
2) 平岩隆男, 玉本文彦, 住　幸治ほか：膵管癒合不全例に発生した膵癌—膵頭部癌診断のpithall—. 画像診断　**2**：305—309, 1982
3) 林田信夫, 田代征記, 平岡武久ほか：分離膵の背側膵管開口部膵癌の1例. 日消病会誌　**81**：2900—2901, 1984
4) 田中啓三, 渋江　正, 高崎能久ほか：膵管癒合不全例の臨床的検討. Gastroenterol Endosc **27**：1289—1297, 1985
5) 大井　至, 土岐文武：膵・胆管合流異常で術後膵石を認めた例と膵管非癒合に鉤状部癌の発生をみた例の2症例. 胃と腸　**20**：385—388, 1985
6) 大橋計彦, 村上義史, 竹腰隆男ほか：Pancreas divisumに発生し，2年6か月間の経過観察をした膵癌の1例. 胃と腸　**20**：397—402, 1985
7) 鈴木安名, 上田則行, 岡村毅与志ほか：膵管癒合不全に総胆管癌を合併した例と膵癌を合併した例の2症例. 胃と腸　**20**：393—396, 1985
8) 末網純一, 藤岡利生, 村上和成ほか：背側膵に発生した膵癌の1例. Gastroenterol Endosc **28**：1590—1594, 1986
9) 山下和良, 山下育子, 清水　章ほか：膵管癒合不全を合併した膵Giant Cell Carcinomaの1例. 胆と膵　**7**：911—916, 1986
10) 石黒久貴, 土岐文武, 磯野真理子ほか：ファロー四徴症と膵癌を合併した膵管非癒合の1例. Prog Dig Endosc **30**：378—381, 1987
11) 伊藤正樹, 古川義也, 江盛圭史ほか：Pancreas Divisumの背側膵管から発生した粘膜産生膵癌の1例. 腹部画像診断　**7**：507—510, 1987
12) 尾関規重, 宮治　眞, 星野　信ほか：腹側膵管非癒合例の臨床的検討—膵以外の併存疾患を除外した症例を中心に—. Gastroenterol Endosc **29**：1738—1745, 1987
13) 春日井邦夫, 早川富博, 宮治　眞ほか：膵管非癒合例にみられた粘液産生型膵癌の1例. 日消病会誌 **84**：2413—2417, 1987
14) 芦田　潔, 小山茂樹, 木津　稔ほか：膵管癒合不全

症の背側膵にみられた膵癌の1例. Gastroenterol Endosc 29：311—317, 1987
15) 高雄雄二郎, 芦田　潔, 多田秀樹ほか：膵管非癒合に合併した膵癌の1例. Gastroenterol Endosc 29：2272—2277, 1987
16) 田中武継, 伊藤文憲, 仲野敏彦ほか：膵癌の合併のみられた膵管癒合不全の1例. 千葉医誌 63：373, 1987
17) 太田哲生, 永川宅和, 上野桂一ほか：背側・腹側膵管非癒合例に合併してみられた膵頭部癌の1治験例. 胆と膵 9：565—571, 1988
18) 藤巻英二, 神谷亮一, 猪野　敦ほか：膵管非癒合に合併した背側膵癌の1例. Gastroenterol Endosc 31：2694—2703, 1989
19) 永田裕一, 渋江　正, 田中啓三ほか：膵管癒合不全に膵癌を合併した3症例. 日消病会誌 86：1197, 1989
20) 田畑宏紀, 新原　享, 佐伯啓三ほか：膵体部未分化癌と膵管非癒合の併存が考えられた1症例. 日消病会誌 86：1197, 1989
21) 蜂谷　勉, 松永良介, 平岡哲郎ほか：膵管癒合不全に発生し二次性嚢胞を合併した膵癌の1症例. 胆と膵 12：691—696, 1991
22) 金政和之, 赤井秀幸, 織田　正ほか：背側膵に膵癌を合併した膵管癒合不全の1例. Gastoenterol Endosc 34：903—910, 1992
23) 金子哲也, 原田明生, 中尾昭公ほか：Pancreas divisum に合併した膵癌の1例. 膵臓 10：393—398, 1995
24) 日本膵臓学会編：膵癌取扱い規約. 第4版. 金原出版, 東京, 1993
25) Sahel J, Cros RC, Bourry J et al: Clinicopathological condidtions associated with pancreas divisum. Digestion 23：1—8, 1982
26) Bernard JP, Sahel J, Giovannini M et al: Pancreas divisum is a probable cause of acute pancreatitis: A report of 137 cases. Pancreas 5：248—254, 1990
27) 李　文瑛, 土岐文武, 大井　至ほか：膵管 malfusion 例に合併した慢性膵炎の1例. 胆と膵 2：1057—1062, 1981
28) 木津　稔, 川井啓市, Cotton PB：膵奇形と膵障害—膵 malfusion の ERCP 所見を中心にして—. 臨放線 23：1353—1358, 1978
29) Traverso W, Kozarek RA, Simpson T et al: Pancreatic duct obstraction as a potential etiology of pancreatic adenocarcinoma: A clue from pancreas divisum. Am J Gastroenterol 88：117—119, 1993
30) 小塚貞雄：膵癌の発生母地—臨床病理から—. 胆と膵 2：1657—1663, 1981

A Case of Pancreatic Cancer of the Dorsal Pancreas Associated with Pancreas Divisium

Jun Okada, Katsuhiko Uesaka, Takeshi Morimoto, Yasuhiro Kodera, Akihito Torii, Takashi Hirai, Kenzo Yasui, Yoshitaka Yamamura, Tomoyuki Kato and Tsuyoshi Kito
Department of Gastroenterological Surgery, Aichi Cancer Center

A 69-year-old man with the chief complaint of epigastralgia was admitted to our hopsital. Endoscopic retrograde cholangiopancreatography revealed pancreas divisum. The dorsal pancreatogram via the minor papilla showed an irregular stenosis, 2.5 cm in length, in the pancreas head, and an obstruction distal to the stenosis. The ventral pancreatogram showed no malignant changes, Computed tomography revealed a mass, 4 cm in diameter, in the pancreas head with invasion to the portal vein. Preoperative diagnosis was dorsal pancreatic cancer with pancreas divisum. A pancreatoduodenectomy with combined resection of the portal vein was performed. Macroscopic examination of the resected specimen disclosed a nodular mass, 3.5 × 3.8 × 4.0 cm in size, which occupied the most area of the pancreas head with normal ventral pancreas at the inferior margin. Only 25 cases of pancreas cancer with pancreatic divisum have been reported in the Japananese literature including our case. The pancreatic carcinomas developed in the dorsal pancreas in 24 of 25 cases, and obstructive jaundice occurred in two of 25 cases.

Reprint requests: Jun Okada Department of Gastroenterological Surgery, Aichi Cancer Center
1-1 Kanokoden, Chikusa-ku, Nagoya, 464 JAPAN