日消外会誌　29（4）：848～852，1996年

虫垂憩室症の4例

宮城厚生協会坂総合病院外科
平野　貞夫　　小熊　　信　　松田　好郎　　阿南　陽二

虫垂憩室症の4例を経験したので報告する．症例は35歳から64歳までの男性で，主訴はすべて右下腹部痛であった．そのため4例とも急性虫垂炎の診断のもとに開腹手術が施行された．ところが病理所見では症例1は本来の虫垂内腔とは別に，粘膜に囲まれた腔があり，強い炎症を伴っていたことから虫垂憩室炎と診断された．症例2では軽い急性虫垂炎とともに強い仮性虫垂憩室の炎症が認められた．症例3は急性虫垂炎であったが，それとともに仮性憩室が1個認められた．症例4では虫垂仮性憩室に炎症が認められた．憩室炎の存在は，本来の虫垂粘膜での病変が不明瞭な場合，切り出しの追加により確認されることがあった．したがって憩室炎の確認のためには，虫垂周囲の炎症が強いにもかかわらず，急性虫垂炎の組織像が不明瞭な場合，盲腸周囲炎と診断せず，虫垂全体の病理組織像を調べることが重要であると思われる．

Key words: diverticulum of the appendix, diverticulitis of the appendix

はじめに

虫垂憩室症は欧米では多数の報告例があるが，本邦では比較的まれな疾患であり，急性虫垂炎として手術されていることが多い．今回我々は術前急性虫垂炎の診断のもとに手術を行ったが，術後の病理組織学的検索により虫垂憩室症あるいはその合併と診断された4例を経験したので若干の文献的考察を加えて報告する．

症　例

症例1：35歳，男性

主訴：右下腹部痛

家族歴・既往歴：特記すべきことなし．

現病歴：1994年2月25日，右下腹部痛が出現したため近医を受診した．その後急性虫垂炎の診断にて当科紹介，入院となった．

現症：血圧160/80mmHg，脈拍98/分，体温38.2°C．右下腹部に圧痛を認め，Blumberg徴候は陽性で，筋性防御を認めた．腸雑音も減弱していた．

検査所見：白血球数20,200/mm³，赤血球数468万/mm³，ヘモグロビン値14.5g/dl，ヘマトクリット値42.0%，CRP 15.0mg/dl，肝機能検査には異常を認めなかった．

以上より，急性虫垂炎および穿孔性腹膜炎を疑い，緊急手術を施行した．

Fig. 1 Arrow shows diverticulitis with mucous lake formation.

手術所見：旁腹直筋切開にて開腹した．膿性の腹水を中等量認め，回腸末端より盲腸にかけての腸管壁の発赤，腫脹が認められた．虫垂の先端は背側に向かい後腹膜に癒着していたため，逆行性虫垂切除術，腹腔ドレナージ術を施行した．

病理所見：虫垂憩室は虫垂先端の間膜側に1個認められた．そこでは虫垂の筋層が一部で輪状の構造を失い，外方に向かってのびており，その先に虫垂の粘膜とは別の粘膜に囲まれた腔の形成や粘液の流出，炎症を生じていた．したがって本例は虫垂そのものの炎症ではなく，虫垂に存在した憩室の炎症と診断した（**Fig.**

＜1995年11月15日受理＞別刷請求先：平野　貞夫
〒985　塩釜市錦町16－5　坂総合病院外科

1).

症例2：12歳，男性

主訴：腹痛

家族歴：特記すべきことなし.

既往歴：気管支喘息.

現病歴：1994年3月4日より心窩部痛が出現し，3月6日頃より右下腹部痛が高度となってきたため当院外来を受診した.

現症：血圧94/60mmHg，脈拍126/分，体温37.7°C. 右下腹部に圧痛を認めたが，Blumberg 徴候は陰性で，筋性防御も認められなかった.

検査所見：白血球数18,800/mm³，赤血球数511万/mm³，ヘモグロビン値12.3g/dl，ヘマトクリット値37.6%，CRP 5.1mg/dl. 以上より，急性虫垂炎を疑い入院の上，経過観察とした. しかし，腹痛が軽減しなかったため翌日手術を施行した.

手術所見：McBurney 切開にて開腹した. 腹水はみられなかったが，虫垂および虫垂間膜に発赤，腫脹が認められた. カタル性虫垂炎と診断し，虫垂切除術を施行した.

病理所見：虫垂は全層にわたって浮腫，軽い好中球浸潤がみられ，虫垂炎の所見を呈していた. さらに，筋層を欠いた仮性憩室が虫垂先端，腸間膜側に1個認められ，膿瘍の形成など高度の炎症所見が見られた (**Fig. 2a, b**).

症例3：64歳，男性

主訴：右下腹部痛

家族歴・既往歴：特記すべきことなし.

現病歴：1994年4月3日より右下腹部痛が出現したため，翌日当科を受診した.

現症：血圧120/76mmHg，脈拍96/分，体温37.5°C. 右下腹部に圧痛および Blumberg 徴候を認め，筋性防御も認められた.

検査所見：白血球数10,700/mm³，赤血球数445万/mm³，ヘモグロビン値14.1g/dl，ヘマトクリット値43.1%，CRP 6.8mg/dl.

以上より，穿孔性虫垂炎の診断のもと，緊急手術を施行した.

手術所見：旁腹直筋切開にて開腹した. 膿性の腹水を中等量認め，虫垂は先端に膿瘍を形成し，回腸末端部に癒着していたため，逆行性虫垂切除術および腹腔ドレナージ術を施行した.

病理所見：虫垂は発赤や潰瘍の形成を示し，好中球の浸潤とともに粘液の流出を伴った虫垂炎の所見を呈していた. さらに虫垂先端，腸間膜側に1個の筋層を

Fig. 2a Arrow shows the diverticulum. Left structure is the appendix.

Fig. 2b Diverticulitis of the appendix were confirmed through making step sections of the same paraffin of Fig. 2a.

Fig. 3 Histological finding of acquired diverticulum of the appendix.

伴わない仮性憩室がみられたが，ここには炎症の波及はなかった（**Fig. 3**）．

症例4：44歳，男性

主訴：右下腹部痛

家族歴・既往歴：特記すべきことなし．

現病歴：1994年11月5日頃より心窩部痛が出現した．11月7日より右下腹部痛が高度となったため，11月8日当科を受診した．

現症：血圧144/90mmHg，脈拍80/分，体温38.0°C，右下腹部に圧痛およびBlumberg徴候を認めたが，明瞭な筋性防御は認められなかった．

検査所見：白血球数11,100/mm³，赤血球数493万/mm³，ヘモグロビン値15.8g/dl，ヘマクリット値47.6%，CRP 0.3mg/dl．腹部超音波検査にて虫垂の腫脹と腹水を少量認めたため急性虫垂炎と診断し，同日手術を施行した．

手術所見：旁腹直筋切開にて開腹した．漿液性の腹水を少量認めた．虫垂の先端は発赤，腫脹しており膿苔の付着とともに後腹膜に癒着していた．用手的にこれを剝離し順行性に虫垂切除術を施行した．

病理所見：虫垂先端に筋層の欠如した仮性憩室がみとめられ，この部にのみ好中球の浸潤が強く憩室炎の所見であった．穿孔は認められなかった（**Fig. 4**）．

考　察

虫垂憩室症は筋層を含む先天性（真性）憩室症と筋層を欠く後天性（仮性）憩室症に分けられる．仮性憩室の成因[1]には炎症性と非炎症性とがあり，前者によれば虫垂炎が先行し炎症部がけん引されて，憩室が発生するとされている．非炎症性の機序としては，種々の原因で虫垂内圧が上昇し，組織の減弱部が生じて起こるものと，2次的なヘルニアの発生が原因で生ずるものとが推定されている．このように種々の説があるがいずれも確定的ではない．

Collins[2]は自験例で切除虫垂3,017例中23例（0.77%），剖検例1,054例中7例（0.66%）に虫垂憩室を認め，さらにその後の報告[3]では切除虫垂45,335例と剖検例4,665例計50,000例中691例（1.38%）に虫垂憩室を認めている．このうち真性憩室は7例，仮性憩室は684例であった．Liptonら[4]は切除虫垂3,343例中68例（約2%）に虫垂憩室を認めたと報告している．Neil[5]は4,615例の切除虫垂のうち30例に虫垂憩室（0.65%）が認められそのうち2例が真性憩室であったと報告している．このように欧米における虫垂憩室の頻度は1～2%前後であり，憩室の大部分は仮性憩室である．一方，本邦では日野ら[6]は剖検例1,000例中12例（1.2%）に，三好ら[7]は切除虫垂961例中6例（0.624%），阪本ら[8]は切除虫垂624例中2例（0.3%）に虫垂憩室を認めたと報告している．今回我々が調べえた範囲では1994年までの本邦での虫垂憩室の報告例は98例であり，このうち真性憩室は幕内らの報告例[9]が1例あるのみでほかはすべて仮性憩室である．自験例も含めた本邦例98例を集計すると仮性憩室では年齢は12歳から85歳に及び平均年齢は44.4歳で男性76例，女性21例と男性が多く，記載の明らかな例では単発例34例，多発例58例と多発例が多く発生部位は間膜側が45例に対し非間膜側は19例と間膜側に多い傾向がみられた．次に虫垂憩室の炎症と虫垂炎の有無を調べたところ4つの型に分類できた．さらにおのおのの型を穿孔の有無により分類した（**Table 1**）．虫垂憩室に炎症

Fig. 4　Histological finding of diverticulitis of the appendix.

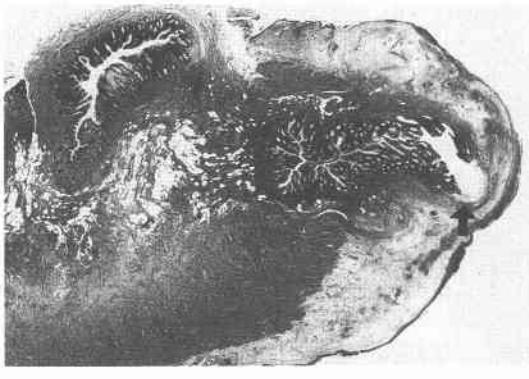

Table 1　Morphologic classification of diverticular disease of the appendix

	Numbers of patients
Acute diverticulitis	
with diverticular perforation	10
without diverticular perforation	10
Acute diverticulitis with aute appendicitis	
with diverticular perforation	7
without diverticular perforation	12
Acute appendicitis without diverticulitis	
with diverticular perforation	3
without diverticular perforation	6
Appendix with diverticulum	
inflamed diverticulum	3
uninflamed diverticulum	25

を認めた例は39例で穿孔例は非穿孔例よりやや少なく，さらに炎症のない虫垂憩室の数も37例と大差なく本邦では欧米と比べ[4]，炎症のない虫垂憩室の数が多い傾向を認めた．自験例はすべて単発で虫垂先端，腸間膜側に発生しており症例3を除き憩室炎の所見が認められた．

急性虫垂炎との鑑別について[10]は一般的に憩室炎では病悩期間が長く，嘔気，嘔吐，下痢などの症状は少なく，痛みの部位が心窩部から右下腹部に移動することは少ないとされている．また，術前に虫垂憩室症と診断できた例[11][12]は少なく，多くは急性虫垂炎の診断で手術をされている[13]．自験例でも術前に虫垂憩室症と診断するのは困難であった．症例1は右下腹部痛で発症しており穿孔例であった．一方，最近は術前に注腸透視にて穿孔性虫垂憩室炎と診断された例[14]も報告されている．

さて，予防的手術については賛否両論があり意見のわかれるところである[15][16]．本邦では炎症のない虫垂憩室が多い傾向があり憩室炎を生じた場合穿孔の危険性が高いことから慎重な経過観察が必要であると思われる．

最後に病理組織学的検査上の注意すべき点について触れる．虫垂の代表切片の標本で，炎症が漿膜側のみに見られ粘膜にない場合，盲腸周囲炎という組織診断がされている場合もある．この場合，虫垂全体を標本にしてみると憩室炎を確認しうることがあるので虫垂全体を組織標本にして調べるべきである．また摘出標本を組織学的に検索してない施設も少なくないと思われるが，病理学的検査をきちんと行い，注意深く観察すれば症例数は増えるものと思われた．

文　献

1) Trollpe ML, Lindenauer SM: Diverticulosis of the appendix ; A collective review. Dis Colon Rectum **17**：200—218，1974
2) Collins DC: Diverticula of the appendix ; A study based on thirty cases. Ann Surg **104**：1001—1012，1936
3) Collins DC: A study of 50,000 specimens of the human vermiform appendix. Surg Gynecol Obstet **101**：437—445，1955
4) Lipton S, Estrin J, Glasser I: Diverticular disease of the appendix. Surg Gynecol Obstet **168**：13—16，1989
5) Neil R: Diverticulosis of the vermiform appendix. Med Aust **145**：464—465，1986
6) 日野恭徳，山城守也，嶋田裕之ほか：高齢者における大腸憩室症—連続剖検1,000例に基づく検討．胃と腸　**15**：871—876，1980
7) 三好俊策，上竹　正，福島範子：虫垂憩室の6例．同愛医誌　**10**：83—92，1987
8) 阪本研一，多羅尾信，市橋正嘉ほか：虫垂憩室の2例—本邦報告95例の検討．外科　**54**：1580—1582，1992
9) 幕内博康，伊藤隆雄，須藤政彦ほか：先天性虫垂憩室．臨外　**31**：1495—1499，1976
10) Palmer G, Seidal T, Weibull H: Perforated diverticulum of the appendix. Eur J Surg **158**：507—508，1992
11) 鳴海賢二，塩見精郎，佐藤浩一ほか：術前の注腸検査で診断しえた虫垂憩室の1例．日臨外医会誌 **49**：673—677，1988
12) 小山　登，伊藤春夫，飯田辰美ほか：術前診断しえた虫垂多発憩室症の1例．Ther Res **13**：599—600，1992
13) 内藤明広，佐々木信義，柴田和男ほか：急性虫垂炎として手術した虫垂憩室病変の2例．臨外　**49**：243—246，1994
14) 朝蔭直樹，佐藤輝彦，前川勝治郎ほか：術前に診断しえた穿孔性虫垂憩室炎の1例．日臨外医会誌 **52**：2673—2678，1991
15) Sharp JF, Nicholson ML, Fossard DP: Diverticulosis of the appendix. Scott Med J **35**：49—50，1990
16) Deschenes L, Couture J, Garnear R: Diverticulitis of the appendix. Report of sixty-one cases. Am J Surg **121**：706—709，1971

Four Cases of Diverticulum of the Appendix

Sadao Hirano, Shin Oguma, Yoshio Matsuda and Yoji Anami
Department of Surgery, Saka General Hospital

Four cases of diverticulum or diverticulitis of the appendix were reviewed. All patients were males. The ages of the patients ranged from 35 to 64 years. In all cases, appendectomy was performed under suspicion of acute appendicitis. Pathologic examinations were conducted. In case 1, a diverticulum of the appendix was markedly inflamed. In case 2, inflammation was seen not only in the appendix but also in an acquired diverticulum. In case 3, acute appendicitis and an aquired diverticulum that was not inflamed were recognized. In case 4, only an acquired diverticulum of the appendix was inflamed. A diverticulum or diverticulitis was recognized or diagnosed after histological examination of the whole appendix. Therefore it is very important to examine the whole appendix histologically in order to avoid overlooking diverticula and diverticulitis of the appendix.

Reprint requests: Sadao Hirano Department of Surgery, Saka General Hospital
16-5 Nishikicho, Shiogama, 985 JAPAN