日消外会誌　29（4）：893～897，1996年

特集8

リンパ系静脈交通と肝転移
―腸間膜リンパ管閉塞に伴う新たな転移経路の実験的検討―

昭和大学豊洲病院外科
山形　健一　　熊谷　一秀　　清水　浩二
増尾　光樹　　西田　佳昭　　安井　　昭

消化器癌の肝転移経路を検討する目的で，Wistar系ラットを用い腸間膜リンパ管切離モデル，腸間膜リンパ管閉塞モデルを作製し，術後経時的に腸間膜リンパ管造影を行い，リンパ流の形態学的変化を検討した．リンパ管の切離後の再疎通は術後4日目より認められ術後6日目にほぼ成立したが，リンパ管閉塞モデルでは5例全例において術後6日目に腸間膜におけるリンパ系静脈交通を認め肝臓が造影された．また大腸癌同時性多発肝転移臨床例において術中に腫瘍近傍リンパ節より微粒子活性炭を注入し，同時に切除予定範囲の腸間膜静脈より挿入留置したシリコンチューブより門脈血を採取し検討すると，門脈血中に微粒子活性炭が多数認められた．リンパ管閉塞によるリンパ系内圧の上昇は，リンパ系静脈交通を生ぜしめ，リンパ系を介した腫瘍細胞の門脈内流出の可能性を示唆するものと考える．

Key words: lymphatico-venous communication, hepatic metastasis, lymph vessel obstruction

緒　言

昨今，分子生物学的方法論により癌転移機序も理論的解明が進んでいるが，mechanicalな癌転移機序に関してはいまだに切除材料の臨床病理学的な解析より血行性転移，リンパ行性転移，腹膜播種性転移などの分類がされているにすぎない．今回，ラットを用いて腸間膜リンパ管閉塞モデルを作製し，末梢から腸リンパ本幹へと向かう通常の腸リンパ流が阻害された場合のリンパ流の形態学的変化について検索し，転移機序の新たな動態を検討した．

方　法

基礎実験としてまず腸間膜リンパ管切離モデルを作製した．生後10～12週のWistar系ラットを用い，盲腸近傍より連珠状に腸リンパ本幹へと連なる腸間膜リンパ節群を腸リンパ本幹近傍にて郭清し，腸間膜動・静脈ならびに主幹リンパ管を周囲組織より完全に剝離露出する．つぎに血管系のみを温存して主幹リンパ管を切離し，さらに腸間膜にも切開を加え，末梢より腸リンパ本幹へ向かうリンパ流を遮断する．このモデル15例を術後1・4・6日目にそれぞれ5例ずつ再開腹し，腸間膜リンパ管切離部末梢側の腸間膜リンパ節に造影剤リピオドール®を0.05ml/minの速度で持続注入して腸間膜リンパ管造影を行い，リンパ管の形態学的変化について検討した．

次にこの基礎実験結果を踏まえて，腸間膜リンパ管閉塞モデルを作製した．方法は，腸間膜リンパ管切離モデルのリンパ管切離部と同様の部位において腸間膜リンパ管を結紮切離し，リンパ管切離断端間にゴムシートを留置する．ゴムシートを留置するのは，結紮切離だけでは結紮糸そのものが脆弱な腸間膜リンパ管を損傷し，単純切離と結局同じこととなる場合があるためである．腸間膜動・静脈は温存し，このゴムシートに作製した2か所の小切開部にそれぞれ挟み込む．このモデルにおいてリンパ管は結紮部で閉塞し，末梢から本幹への腸間膜リンパ管の再生・再疎通はおこりにくくなる（**Fig. 1**）．このモデル5例を術後6日目に再開腹し，リンパ管結紮切離部より末梢側の腸間膜リンパ節からリンパ管造影を行い，リンパ流の動態とリンパ管の形態学的変化について検討した．さらに微粒

＊第46回日消外会総会シンポ1・消化器癌転移の機序と対策

<1995年11月15日受理>別刷請求先：山形　健一
〒135　江東区豊洲4－1－18　昭和大学豊洲病院外科

Fig. 1 The model of mesenteric lymph vessels obstruction. The mesenteric lymph vessels are ligated and cut. And the mesenteric artery and vein, which run parallel to the mesenteric lymph vessles, are guided to pass through two incised areas of a rubber sheet.

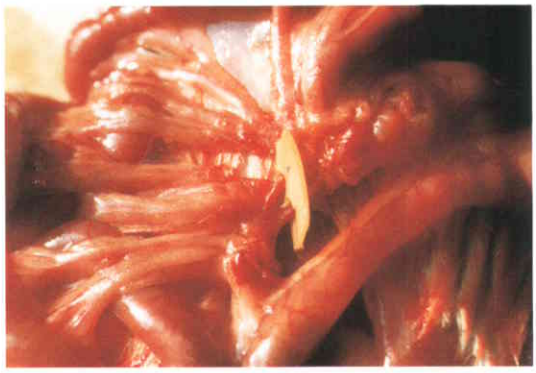

Fig. 2 Mesenteric lymphangiogram of the model of simple mesenteric lymphangiectomy on the 6th postoperative day. Arrow shows the cutting point. The contrast material filled the intestinal lymph trunks and the thoracic duct, indicating lymph vessels recanalization.

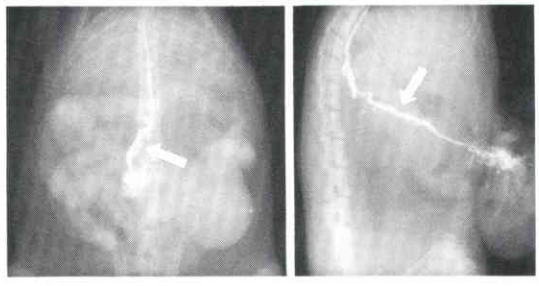

子活性炭を混入した造影剤を用いて同様の造影実験を行い，病理組織学的に検討した．

また横行結腸癌同時性多発肝転移臨床例と下行結腸癌同時性多発肝転移臨床例に対し，それぞれ術中に腫瘍近傍の結腸傍リンパ節より微粒子活性炭を注入し，同時に切除予定範囲の腸間膜静脈より挿入措置した6 Fr シリコンチューブから門脈血を採取し検討した．

結　果

腸間膜リンパ管切離モデルの術後1日目の開腹所見では，著明な乳糜腹水を認め，腸リンパのリンパ管断端からの腹腔内流出が推測された．その造影所見では，5例全例において造影剤はリンパ管切離部より腹腔内に流出した．術後4日目の造影所見では5例中3例において腸リンパ本幹ならびに胸管が造影され，腸間膜リンパ管の切離部における再疎通を認めた．術後6日目の開腹所見では，乳糜腹水は術後1日目のものに比べ著明に減じており，その造影所見では5例全例で造影剤の腹腔内流出は認めず，腸リンパ本幹ならびに胸管が造影され，腸間膜リンパ管の切離部における再疎通を認めた（**Fig. 2**）．

Fig. 3 Mesenteric lymphangiogram of the model of mesenteric lymph vessels obstruction on the 6 th postoperative day. Arrows shows the obstructed point. In 3 of 5 animals, lymph vessels recanalization were made, and images of the mesenteric vein, the portal vein, and the liver were obtained simultaneously.

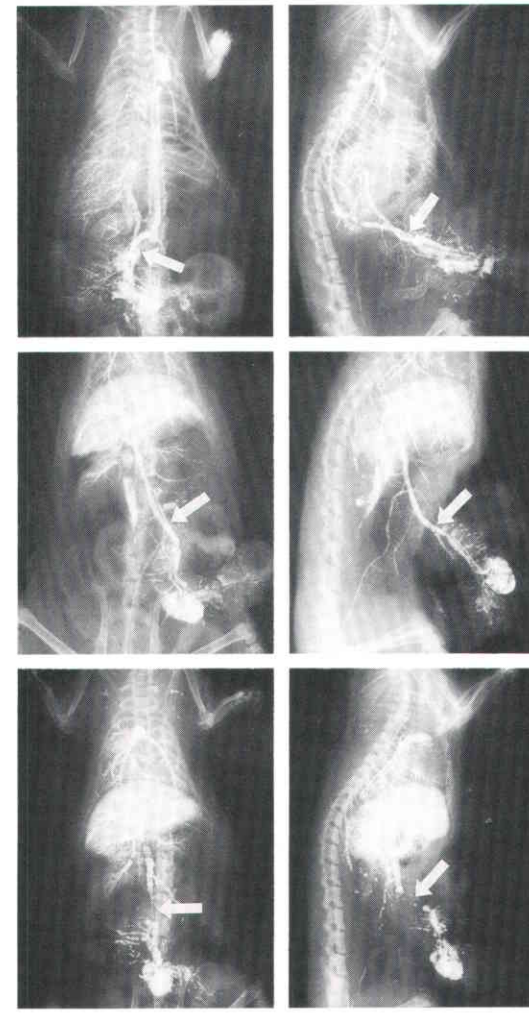

Fig. 4 Mesenteric lymphangiogram of the model of mesenteric lymph vessels obstruction on the 6th postoperative day. Arrow shows the obstructed point. In 2 of 5 animals, lymph vessels recanalization were not made, but images of the liver were obtained successfully.

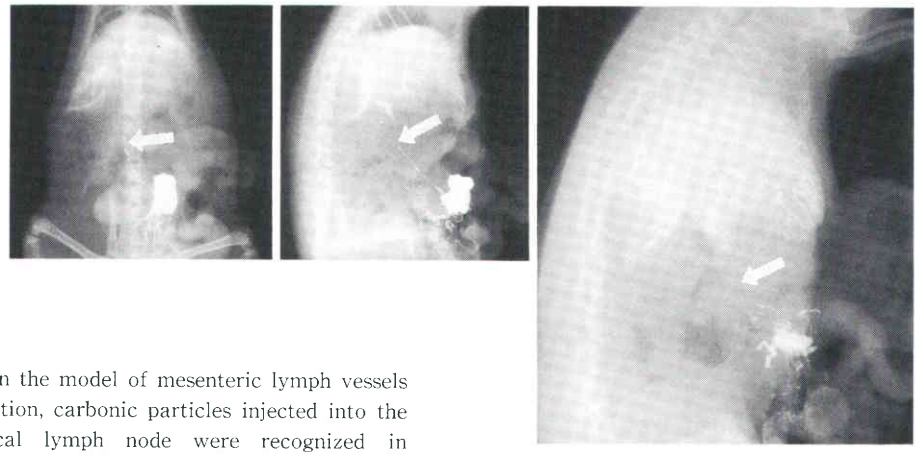

Fig. 5 In the model of mesenteric lymph vessels obstruction, carbonic particles injected into the paracecal lymph node were recognized in Kupffer's cells (➡).

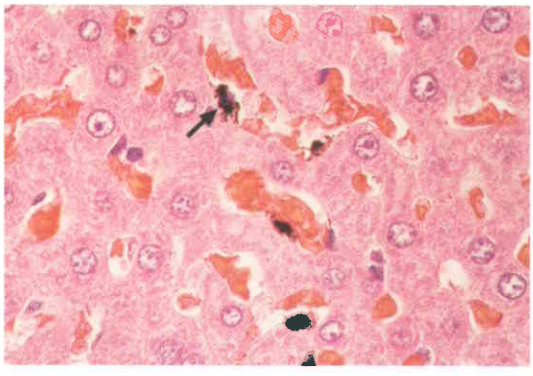

Fig. 6 In clinical cases of multiple hepatic metastases of colonic cancer, carbonic particles injected into the paracolic lymph node were immediately recognized in the portal blood. Arrow shows control serum.



Fig. 7 In clinical cases of multiple hepatic metastases of colonic cancer, carbonic particles injected into the paracolic lymph node were recognized in the lymphocytes of the portal blood.

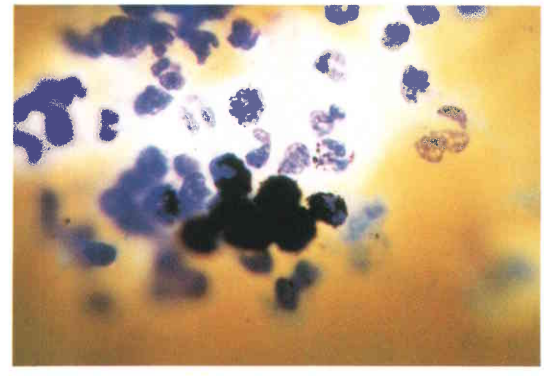

腸間膜リンパ管閉塞モデルの術後6日目の開腹所見では，5例全例に著明な腸間膜浮腫ならびにリンパ管結紮切離部より末梢の腸間膜リンパ節の腫大を認め，閉塞部より遠位の腸リンパ流の鬱滞とリンパ管内圧の上昇が推測された．その造影所見では5例中3例において腸リンパ本幹ならびに胸管が造影され腸間膜リンパ管の再疎通を認めたが，同時に腸間膜静脈，門脈，肝臓が造影された(**Fig. 3**)．5例中2例においては腸リンパ本幹は造影されずリンパ管の再疎通は認めなかったが，やはり肝臓が造影された(**Fig. 4**)．よってこの腸間膜リンパ管閉塞モデル5例の術後6日目の腸間膜リンパ管造影では全例において肝臓が造影され，

腸間膜におけるリンパ系と静脈系の交通が認められた．

微粒子活性炭混入造影剤を用いた腸間膜リンパ管閉塞モデルに対する同様の造影実験直後の病理組織学的検討では，肝組織において細網内皮系細胞に貪食された微粒子活性炭を認めた（**Fig. 5**）．

大腸癌同時性多発肝転移臨床例における検討では，2例とも門脈血中に多量の微粒子活性炭を認め，その一部はすでにリンパ球に貪食されていた（**Fig. 6, 7**）．横行結腸癌症例は n_1（No. 221＋），下行結腸癌症例は n_2（No. 231＋，No. 232＋）であった．

考　察

我々の腸間膜リンパ管単純切離モデルでは，リンパ管再疎通が術後4日目より認められ術後6日目にほぼ成立した．切離部におけるリンパ管の再生は，数条の細リンパ管として認め，切離断端末梢側から中枢側腸リンパ本幹へと集束していた．Tsuchiya ら[1]も Wistar 系ラットを用いた同所性小腸移植モデルにおいて術後7日目より腸間膜リンパ管の再疎通を認めている．このようなラット腸間膜リンパ管における主幹リンパ管の切離後の再疎通は，切離断端が互いに対峙している場合には，末梢から中枢へとリンパ管の再生が比較的容易に進み成立すると考えている．しかしリンパ管閉塞が強く，腸リンパ本幹への再疎通が得られにくい場合，通常では認められないリンパ系静脈交通が腸間膜に生じ，腸リンパ流は門脈を介して肝臓に流入した．Ishida ら[2]は胸管結紮犬においてリンパ管造影を行い，下大静脈，奇静脈，鎖骨下静脈への造影剤の流入を認め，lymphatico-venous anastomosis として報告している．

通常，下肢・腹部からのリンパは左頭頸部・左上肢・左胸部からのリンパを合わせて左静脈角から静脈系に注ぎ込み，右頭頸部・右上肢・左右肺からの大部分のリンパは右静脈角から静脈系に入る．このように哺乳類において胸郭上口部でリンパ系と静脈系の交通があることは古くから知られている．しかし胸郭上口部以外でも Silvester[3]は25頭の South American monkey で左腎静脈ならびに下大静脈とリンパ管との交通を観察し，Roddenberry ら[4]はリス猿における左腎静脈とリンパ管の交通開口部を組織学的に検討している．Pick ら[5]や Threefoot ら[6]は剖検体において左腎静脈周囲でのリンパ管と静脈の異常交通を報告しており，Wolfel[7]は seminoma 後腹膜転移症例に対して，リンパ管造影を行いリンパ管下大静脈交通を認めている．Wallance[8]は傍大動脈リンパ節を巻き込んだ lymphosarcoma 症例に対してリンパ管造影を行い，リンパ管門脈交通を認め報告している．

発生学上，原基リンパ嚢は静脈より発生するとされ，我々もリンパ系と静脈系の交通は潜在的に様々は部位に存在しているのではないかと考えている．我々の腸間膜リンパ管閉塞モデルに認められたリンパ系静脈交通は，閉塞部より末梢のリンパ管内圧の上昇により生ずるものと考えており，これは直径40～200μm のリピオドール®粒子の通過を可能とするものである．これは腫瘍細胞によるリンパ系の閉塞においてもあてはまると考えている[9]．今回検討した大腸癌多発肝転移臨床例では，腸間膜リンパ節より注入した微粒子活性炭が，多量に門脈血中に流入することが確認されている．大腸癌臨床例においては，静脈侵襲因子（v）陰性例の肝転移は少なからず認められ，それらの多くがリンパ管侵襲因子（ly）陽性，またリンパ節転移を伴っていることが多い．消化器癌の肝転移を考える場合，リンパ系の腫瘍閉塞→リンパ系の鬱滞→リンパ系内圧の上昇がリンパ系静脈交通を生ぜしめ，これはリンパ系を介した腫瘍細胞の門脈内流出の可能性を示唆するものと考える．またリンパ系静脈交通の存在は，同時性肝転移に関係するのみならず異時性肝転移にも影響を及ぼすと考えられ，門注化学療法などの対策の必要性を示唆するものと考える．

文　献

1) Tsuchiya H, Nagashima K, Yamagata K: Regeneration of mesenteric lymph vessels in a new experimental model of orthotopic intestinal transplantation in rats. J Pediatr Surg **29**: 912—916, 1994
2) Ishida O, Taji Y, Uchida H et al: Lymphatico-venous anastomoses —Experimental study—. Edited by Viamonte M, Koehler PR, Witte M et al. Progress in lymphology II. Selected papers of the second international congress of lymphology. Georg Thieme Verlag, Stuttgart, 1970, p85—87
3) Silvester CF: On the presence of permanent communications between the lymphatic and the venous system at the level of the renal veins in adult South American monkeys. Am J Anat **12**: 447—472, 1912
4) Roddenberry H, Allen L: Observation on the abdominal lymphaticovenous communication of the squirrel monkey (Saimire sciureus). Anat Rec **159**: 147—159, 1967

5) Pick AW, Anson BJ, Burnett HW: Communication between lymphatic and venous system at renal level in man. Q Bull Northwest Univ Med School 18: 307—316, 1944
6) Threefoot SA, Kent WT, Hatchett BF: Lymphatico-venous and lymphaticolymphatic communications demonstrated by plastic corrosion models of rats and by postmortem lymphangiography in man. J Lab Clin Med 61: 9—22, 1963
7) Wolfel DA: Lymphatico-venous communications. Am J Roentgenol 95: 766—768, 1965
8) Wallance S: Lymphativo-venous anastomoses: Clinical significance. Edited by Viamonte M, Koehler PR, Witte M et al. Progress in Lymphology II Selected papers of the Second International Congress of Lymphology. Georg Thieme Verlag, Stuttgart, 1970, p87—91
9) 山形健一，熊谷一秀，安井　昭，内田久則：腸間膜リンパ管閉塞モデルにおけるリンパ管静脈交通の形成．日消外会誌　27：2500，1994

Lymphatico-venous Communication and Hepatic Metastasis —Experimental Study on the Metastatic Pathway Induced by the Mesenteric Lymph Vessel Obstruction—

Kenichi Yamagata, Kazuhide Kumagai, Kouji Shimizu, Kouki Masuo, Yoshiaki Nishida and Akira Yasui
Department of Surgery, Showa University, Toyosu Hospital

For examining the pathway of hepatic metastasis of gastointestinal cancer, we established rat models of simple mesenteric lymphagiectomy and mesenteric lymph vessel obstruction. With these models, we carried out mesenteric lymphangiography and examined them for morphological changes in lymph vessels and lymph flow. In the model of simple mesenteric lymphagiectomy, the contrast material filled the intestinal lymph trunks and the thoracic duct in 3 of 5 animals on the 4th postoperative day and in all 5 animals on the 6th postoperative day, indicating lymph vessel recanalization. In the model of lymph vessel obstruction, we carried out mesenteric lymphangiography on the 6th postoperative day and obtained images of the mesenteric vein, the portal vein and the liver in all 5 animals. These images revealed lyphatico-venous communication induced by the mesenteric lymph vessel obstruction. In clinical cases of multiple hepatic metastasis of colonic cancer, carbonic particles injected into the paracolic lymph node were immediately detected in the portal blood. The lymphatico-venous communication is considered to be induced by lymph vessel obstruction, lymph retention and elevation of endolymphatic pressure. The presence of lymphatico-venous communication could be an important factor in the mechanism of hepatic metastasis of gastrointestinal cancer. This communication suggests the possibility of hematogenous metastasis via the lymphatic system.

Reprint requests: Kenichi Yamagata Department of Surgery, Showa University, Toyosu Hospital
4-1-18 Toyosu, Koto-ku, Tokyo, 135 JAPAN