日消外会誌　29（7）：1678～1682，1996年

胆嚢癌と胆嚢カルチノイドを併存した1例

松浦市民病院外科，長崎大学医療技術短期大学部*
佐藤　智丈　　井手　　達　　森田　哲生　　伊藤　俊哉*

胆嚢癌と胆嚢カルチノイドが異所性に併存した1例を経験した．胆嚢カルチノイドは，過去56例の報告があり，この内カルチノイドと胆嚢癌が異所性に合併したものは極めてまれである．患者は呼吸困難で受診し，肺炎の診断で入院した．抗生剤の投与にて肺炎は軽快したが，肝機能障害があり，精査にて胆嚢頸部に隆起性病変を認め胆嚢癌と診断した．手術は胆嚢摘出術と所属リンパ節郭清を行い，切除標本で胆嚢頸部に乳頭型の隆起性病変と胆嚢底部に平坦な隆起性病変を認めた．病理組織学的検索では，頸部の病変は adenocarcinoma であり，深達度は m，リンパ節転移は陰性であり，底部の病変は carcinoid tumor で，粘膜上皮直下から筋層内にかけて局在していた．患者は術後10カ月経過した現在，再発の徴候なく良好に経過している．

Key words： gallbladder carcinoma，gallbladder carcinoid

はじめに

胆嚢カルチノイドは極めてまれな疾患であり，さらに癌とカルチノイドを胆嚢内で異所性に併存したものは本邦で過去1例の報告があるのみである[1)2)]．我々は胆嚢カルチノイドと胆嚢癌を併存した1例を経験したので報告する．

症　例

患者：70歳，女性

主訴：呼吸困難，意識障害

既往歴：糖尿病，高血圧で加療中であった．

現病歴：平成6年12月下旬より風邪ぎみであったが，12月31日夜，呼吸困難を来し救急車にて本院を受診した．

入院時現症：体温35.0度，血圧160/80mmHg，意識レベルは JCS で100であった．

血液生化学検査で白血球数の増多と軽度の肝機能障害があり（**Table 1**），胸部X線単純撮影で右肺野の浸潤陰影を認め，肺炎の診断で緊急入院となった．

酸素療法と抗生剤の投与で肺炎は軽快したが，肝機能障害のために腹部超音波検査を施行したところ，胆嚢頸部に乳頭状に隆起性した病変が見い出された（**Fig. 1**）．腹部 computed tomography，逆行性膵胆管造影検査（endoscopic retrograde cholangiopancreatography：以下，ERCP と略記）でも同様に胆嚢頸部に最大径2cm の凹凸不整な隆起性病変を認め（**Fig. 2**），胆嚢頸部の胆嚢癌と診断した．各種画像診断では胆嚢底部には明らかな異常は指摘できなかった．

Table 1　Laboratory data on admission

WBC	16,200 /mm³	D. Bil	0.07 mg/dl
RBC	337×10⁴ /mm³	GOT	51 IU/l
Hb	10.7 g/dl	GPT	60 IU/l
Ht	32.1 %	LDH	519 IU/l
PLT	37.4×10⁴ /mm³	ALP	260 IU/l
CRP	2.4 mg/dl	LAP	69 IU/l
CEA	1.1 ng/dl	γ-GTP	43 IU/l
CA19-9	10 U/ml	BUN	7.6 mg/dl
BS	184 mg/dl	Crea	0.85 mg/dl
TP	6.5 g/dl	Na	132 mEq/l
Alb	59.5 %	K	4.5 mEq/l
T. Bil	0.48 mg/dl	Cl	94 mEq/l

平成7年2月2日開腹手術を施行した．胆嚢頸部病変は漿膜に露出せず，肝床より遊離しており，したがって肝への浸潤傾向もなく，また肉眼的に明らかに転移と思われるリンパ節も認めなかった．このため早期胆嚢癌と判断し，胆嚢摘出術（全層切除）と第1群のリンパ節郭清を行った．

切除標本では胆嚢頸部に28×18mm 大の乳頭状の隆起性病変と，胆嚢底部に10×7mm 大の平坦な隆起性病変を認めた（**Fig. 3**）．

病理組織学的検索では，頸部の病変は Well differentiated adenocarcinoma で，胆道癌取扱い規約[3)]によると Gf，2.8×1.8cm，m，$hinf_0$，$binf_0$，vs_0，

＜1996年2月14日受理＞別刷請求先：佐藤　智丈
〒840-22　佐賀県佐賀郡川副町大字南里372－1　さとうクリニック

Fig. 1 Ultrasonogram showed a papillary tumor in the neck of galbladder.

Fig. 2 Endoscopic retrograde cholangiogram showed a filling defect in the neck of gallbladder.

bw_0, hw_0, ew_0, n(−), M(−)であった(**Fig. 4**).

胆嚢底部の病変は粘膜直下から筋層にかけ存在し，HE染色では類円形ないし長円形細胞が充実性，索状，リボン状，ロゼット様の配列を示しながら増生していた．核異型はわずかでmitosisも少なかった(**Fig. 5,**

Fig. 3 Resected specimen. Two tumors, a papillary tumor and a smooth-surfaced elevated lesion, were observed in the neck and fundus respectively.

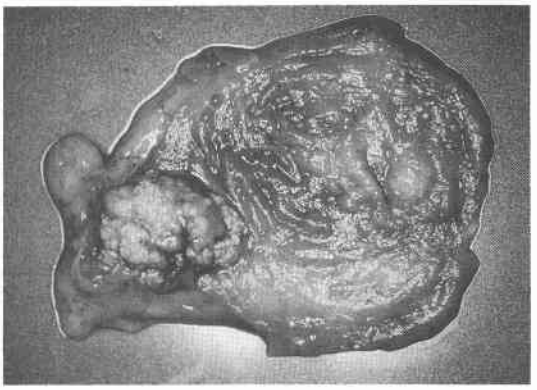

Fig. 4 Histological finding showed well differentiated adenocarcinoma in the neck of gallbladder (H.E. stain, ×40).

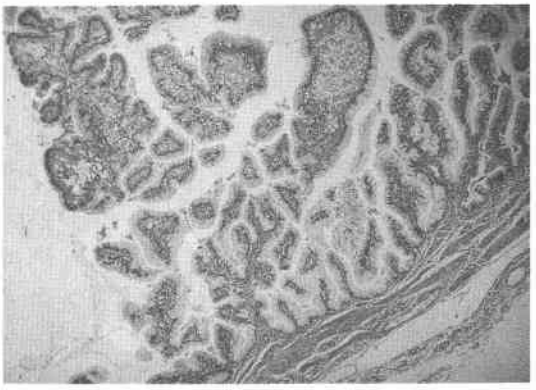

Fig. 5 Histological finding showed carcinoid in the fundus of gallbladder (H.E. stain, ×40).

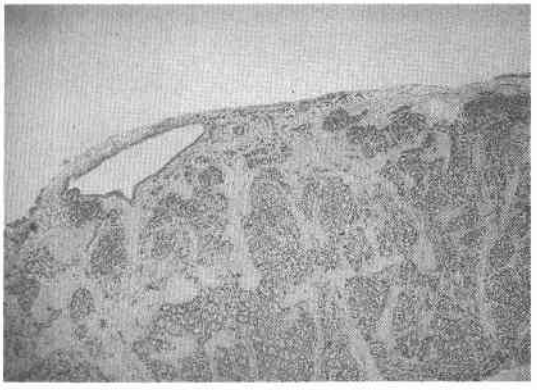

Fig. 6 High power view shows the tumor cells with oval nucleus, with forming rosseta pattern (H.E. stain, ×200).

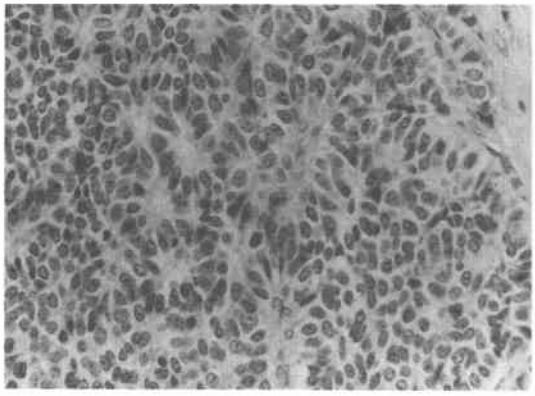

Fig. 7 The fundallesion was positive with Grimelius stain (×400).

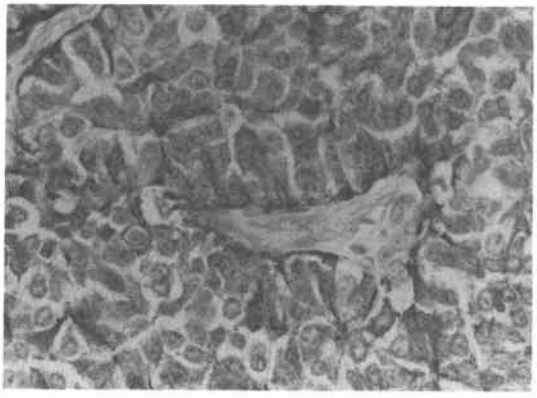

6)．この病変の周囲には間質の浮腫，リンパ球の浸潤，炎症によると思われる上皮の核異型など，慢性胆嚢炎の所見を認めたが，腸上皮化生はほとんど認められなかった．底部の病変は，Grimelius 染色では充実性の病巣を縁どりするように染色陽性を示し，また細胞内に好銀顆粒を認めた(**Fig. 7**)．しかし，嚢胞状に拡張した粘膜腺癌と粘膜には Grimelius 染色は陰性であった．Fontana-Masson 染色は陰性であった．

Chromogranin A の免疫染色では腫瘍の細胞質内は陽性で，神経内分泌細胞としての性質をもっていることが確かめられた．NSE 染色は陽性，S-100蛋白陽性であった．なお，切除した胆嚢胆汁の細胞診検査では Class IV であった．

入院中の全経過を通じて，明らかなカルチノイド症候群の症状を認めることはなく，平成7年2月26日に軽快退院した．術後10か月経過した現在，再発の徴なく通院加療中である．

考　察

消化管カルチノイドはカルチノイドの約75%を占めるとされ，本邦では直腸，胃，十二指腸に発生頻度が高く[1)4)]，胆道系のカルチノイドは消化器系の4.5%を占めるにすぎない[1)5)~7)]．性別では女性に多く，60～70歳台にピークがあるようである．

JMEDICINE を data base とし胆嚢カルチノイドを key word として検索したところ，1995年3月の時点で胆嚢カルチノイドは，1929年 Joel[8)]の報告以来，自験例を含め56例，本邦では34例の報告があり[1)5)6)9)~13)]，この内，同一腫瘍内に胆嚢癌とカルチノイドの併存する所謂 composite tumor は11例報告されているが[9)]，胆嚢カルチノイドと胆嚢癌が異所性に合併したものは，自験例を含め，わずか2例の報告があるにすぎない[2)]．性別では男性19例，女性35例，記載なし1例と女性に多く，平均年齢は59.9歳（26～84歳）であった．

胆嚢カルチノイドで皮膚紅潮発作や喘息様発作や下痢や右心不全などのカルチノイド症候群の症状を来したとする報告は3例と少なく[14)]，このため胆嚢カルチノイドの術前診断がついた報告はいまだ皆無であり，胆石症や胆嚢癌の診断で手術され，術後に発見されることが多いようである．

カルチノイドの診断上，銀反応所見は重要で，自験例は好銀反応として argyrophil 顆粒を検出する Grimelius 染色では陽性を示し，銀還元反応をみる argentaffin 顆粒を検出する Fontana-Masson 染色は陰性であった．Argyrophil 顆粒は，前腸と後腸由来のカルチノイドに認められ，argentaffin 顆粒は中腸由来のカルチノイドに認められる．胆嚢カルチノイドは前腸由来であるので，argyrophil 反応陽性，argentaffin 反応陰性を示すのが典型的とされている．

鬼島ら[15)]によると，病理学的にカルチノイドは均一に内分泌細胞のみから構成され，細胞異型が軽度で，進行が比較的緩徐な古典的カルチノイドと，細胞異型が高度で進行が速く予後不良な内分泌細胞癌に分類でき，前者は腺癌や腺腫を併存せず，幼若内分泌細胞に由来すると考えられるのに対し，後者は腺癌と共存することが多く，腺癌内に存在する腫瘍性好銀性細胞(内分泌細胞）の clone が形成されることにより生じるとし，両者を明確に区別する必要があるとしている．自験例は臨床的にも病理学的に古典的カルチノイドの特徴を有しており，胆嚢癌とカルチノイドはそれぞれ独

立して存在していた.

病理学的にカルチノイドの病例には腸上皮化生巣がみられることが多く，胆嚢の慢性炎症により粘膜の腸上皮化性を来し，それから誘導された内分泌細胞が腫瘍化し発生すると報告している[7)14)16)]. しかしながら，本症例ではリンパ球浸潤など慢性炎症の所見は認めたが，腸上皮化生はほとんど認められず，本症例のカルチノイドの発生については不明である.

カルチノイドの治療は，外科的切除が第1選択であるが，肝臓，リンパ節に転移を来しやすく[5)17)18)]，約45%に転移が認められ，予後は必ずしも良好とはいえない. 術後の化学療法は，adriamycin, 5-fluorouracil, cyclophosphamide streptozotocin などによる治療報告があり，mitomycin-C が有効であったとする報告[11)]もあるが，症例数が少なく効果も一定していない. したがってカルチノイド腫瘍に対しては，癌と同様の早期手術と，進行例に対してはリンパ節郭清と肝切除を含めた積極的な拡大手術が必要であると思われた. 幸い本症例は胆嚢癌を併存していたために，根治的な胆嚢摘出術が施行された.

稿を終えるにあたり，病理組織学的検討について御助言を戴いた長崎大学医学部第1病理学教室教授，池田高良先生に深謝いたします.

文　献

1) Soga J: Carcinoid tumor: a statistical analysis of a Japanese series of 3126 reported and 1180 autopsy cases. Acta Med Biol **43**: 87—102, 1994
2) 固武健二郎, 米山桂八, 宮田潤一ほか：胆嚢癌と併存した胆嚢カルチノイドの1例. 臨外 **39**: 1313—1318, 1984
3) 日本胆道外科研究会編：胆道癌取扱い規約. 第2版. 金原出版, 東京, 1986
4) 長村義之, 鬼島　宏, 小田高司ほか：消化管カルチノイドの病理(3)免疫組織化学的にみた病理. 臨消内科 **5**: 1683—1695, 1990
5) 小池淳一, 安土達夫, 山下茂一ほか：胆嚢管原発カルチノイドの1例. 日臨外医会誌 **53**: 2776—2780, 1992
6) 石田雅俊, 友田淳一, 吉本弘政ほか：胆嚢カルチノイドの1例. 肝・胆・膵 **26**: 155—158, 1993
7) 加藤真史, 米山　豊, 杉山和夫ほか：胆嚢カルチノイドの1例と報告例の検討. 日臨外医会誌 **47**: 809—815, 1986
8) Joel W: Karzinoid der Gallenblase. Zentralbl Allg Pathol **46**: 1—4, 1929
9) 竹内　亮, 東　達也, 木村利幸ほか：胆嚢カルチノイドの1例. Gastroenterol Endosc **3**: 893—900, 1992
10) 斉藤さゆり，金子清文，大西洋司ほか：胆嚢悪性 carcinoid による carcinomatous sensory neuropathy の1例. 新潟市病医誌 **13**: 85—93, 1992
11) 吉住　豊, 杉浦芳章, 森崎善之ほか：マイトマイシンCが有効であった胆嚢カルチノイドの1例. 癌と化療 **19**: 893—896, 1992
12) Tanaka K, Iida Y, Tsutsumi Y: Pancreatic polypeptyde-immunoreactive gallbladder carcinoid tumor. Acta Pathol Jpn **42**: 115—118, 1992
13) Mochizuki M: Minute carcinoid tumor of the gallbladder. Acta Pathol Jpn **41**: 383—385, 1991
14) 黒坂　有, 丸山善久, 橋本敏夫ほか：腺癌との複合像を示した胆嚢カルチノイドの1例. 日消外会誌 **21**: 2169—2171, 1988
15) 鬼島　宏, 渡辺英伸, 羽賀正人ほか：胆嚢内分泌腫瘍の免疫組織学的検討. 消と免疫 **22**: 195—199, 1989
16) 蓮実　透, 三沢一仁, 柿田　章ほか：胆嚢癌と併存した胆嚢カルチノイドの1例. 胆道 **2**: 510—516, 1988
17) 森田重文, サンドウー由紀子, 川口　実ほか：胆石に合併した胆嚢カルチノイドの1例. 東京医大誌 **46**: 898—902, 1991
18) 小澤弘侑, 飯野正敏, 木村正幸ほか：胆嚢カルチノイドの1例. 日臨外医会誌 **51**: 738—743, 1990

Case Report of Carcinoid Tumor with Coexsting Adenocarcinoma of the Gallbladder

Tomotake Satoh, Tatsushi Ide, Tetsuo Morita and Toshiya Itoh*
Department of Surgery, Matsuura Municipal Hospital
*The School of Allied Medical Sciences, Nagasaki University

A very rare case of carcinoid tumor coexisting with adenocarcinoma of the gallbladder is reported. A 70-year-old woman was admitted to the hospital because of urgent dyspnea due to pneumonia. Her general condition was improved with antibiotics, but ultrasonography, CT and ERCP examiantions revealed a papillary tumor suggesting cancer in the neck of the gall bladder. The operation consisted of cholecystectomy with dissection of regional lymph nodes. Macroscopically, two tumors, a papillary tumor and a smooth-surfaced elevated lesion, were observed in the neck and fundus of the gallbladder respectively. Pathohistopathologically, the former tumor was well-differentiated adenocarcinoma and the latter was carcinoid (positive for Grimelius reaction, chromogranin A, NSE and S-100). She is doing well 10 months after surgery without reccurrence. To our knowledge, this is only the second reported case of carcinoid coexisting with adenocarcinoma of the gall bladder.

Reprint requests: Tomotake Satoh　Satoh Clinic
372-1 Nanri, Kawasoe-cho, Saga-gun, 840-22 JAPAN