日消外会誌　29（8）：1754～1759，1996年

# 膵頭部領域癌におけるリンパ節転移からみた全胃幽門輪温存膵頭十二指腸切除術の適応

大阪医科大学一般・消化器外科
原　均　岡島　邦雄　磯崎　博司　森田　真照
石橋　孝嗣　秋元　寛　仁木　正己

膵頭部領域癌のリンパ節転移状況と旁胃壁リンパ節転移症例につき検索し，全胃幽門輪温存膵頭十二指腸切除（以下，PpPD）の適応を検討した．過去16年間で$D_2$以上のリンパ節郭清を施行し術後病理組織検査が十分になされた膵頭部領域癌56例を対象とした．リンパ節転移が高率であったのは，膵頭部癌では浸潤型・十二指腸浸潤例，乳頭部癌では潰瘍腫瘤型・膵浸潤例，下部胆管癌では浸潤型・膵浸潤例であった．組織型では，中・低分化型例のリンパ節転移率が高率であった．旁胃壁リンパ節転移は膵癌3例，下部胆管癌1例で，乳頭部癌には認めなかった．膵癌の3例はすべて浸潤型で十二指腸第2部への浸潤陽性例であった．下部胆管癌の1例は膵浸潤のある結節浸潤型で低分化型であった．また，十二指腸第1部および胃への癌の直接浸潤は認めなかった．以上より，膵頭部領域癌に対するPpPDの適応は，十二指腸浸潤のない膵頭部癌，乳頭部癌，膵浸潤のない下部胆管癌と考えられた．

**Key words:** cancer in the pancreatic head region, pylorus preserving pancreatoduodenectomy, lymph node metastasis, paragastric lymph node metastasis

## はじめに

膵頭部領域の良性疾患に対しては，全胃幽門輪温存膵頭十二指腸切除術（pyrolus preserving pancreatoduodenectomy：以下，PpPD）が一般に用いられている[1]．しかし，膵頭部領域の悪性疾患に対する本術式の適応についてはいまだ意見のわかれるところである．PpPDによる膵頭十二指腸切除術の根治度を規定する因子は，旁胃型リンパ節と十二指腸第1部あるいは胃への癌の直接浸潤の有無といわれている[2]．

そこで，今回，膵頭部領域癌におけるリンパ節転移状況と旁胃壁リンパ節（No. 3，No. 4，No. 5，No. 6とする）転移症例につき検索し，教室におけるPpPDの適応につき検討したので報告する．

## 対象および方法

1978年3月より1994年12月までに，大阪医科大学一般・消化器外科で経験した胃切除を伴う膵頭十二指腸切除術（pancreatoduodenectomy：以下，PD）症例中，$D_2$以上のリンパ節郭清を行い，術後に病理組織学的検査が十分になされた膵頭部領域癌56例（膵頭部癌23例，乳頭部癌21例，下部胆管癌12例）を対象とした．

検討項目はリンパ節転移率，リンパ節部位別転移率，臨床病理学的事項とリンパ節転移率（腫瘍長径とリンパ節転移率，肉眼形態とリンパ節転移率，深達度とリンパ節転移率，組織型とリンパ節転移率）および旁胃壁リンパ節症例である．

本論文中の使用用語は外科・病理胆道癌取扱い規約（第3版）[3]および膵癌取扱い規約（第4版）[4]に従った．

また，統計学的有意差検定は$\chi^2$検定にて行い，$p<0.05$を有意差ありと判定した．

**Table 1**　Lymph node metastasis rates in cancer in the pancreatic head region

| | n(−) | $n_1$(+) | $n_2$(+) | $n_3$(+) | $n_4$(+) | Total |
|---|---|---|---|---|---|---|
| Pancreatic head cancer | 10 | 4 | 6 | 3 | — | 56.5% (13/23) |
| Cancer of papilla Vater | 13 | 6 | 2 | 0 | 0 | 38.1% (8/21) |
| Distal bile duct cancer | 5 | 4 | 0 | 2 | 1 | 58.3% (7/12) |

$\left(\frac{\text{Number of patients with metastasis}}{\text{Number of all patients}}\right)$

＜1996年4月3日受理＞別刷請求先：原　均
〒569　高槻市大学町2－7　大阪医科大学・一般消化器外科

**Fig. 1** Lymph node metastasis rates according to areas
(Pancreatic head cancer)

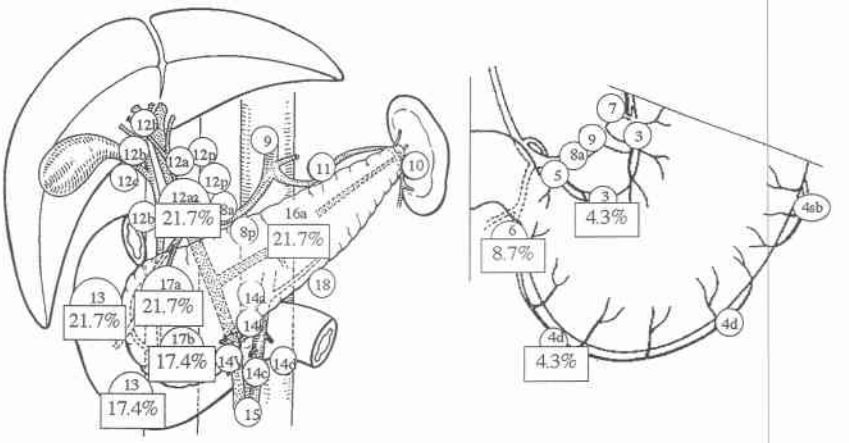


**Fig. 2** Lymph node metastasis rates according to areas
(Cancer of papilla Vater)

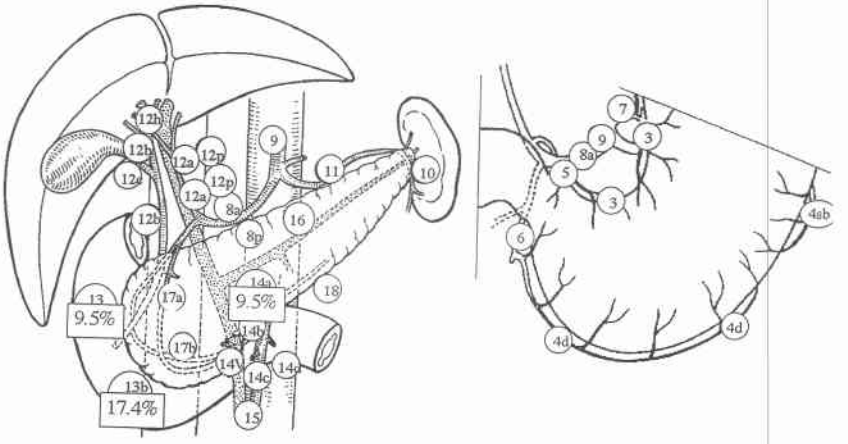


## 結　果

対象例には胃，十二指腸第1部への直接浸漫例はなかった．

1．リンパ節転移率

膵頭部癌のリンパ節転移率は56.5%（13/23），乳頭部癌は38.1%（8/12），下部胆管癌は58.3%（7/12）であった．転移程度は，膵頭部癌では $n_1$ 4例，$n_2$ 6例，$n_3$ 3例，乳頭部癌では $n_1$ 6例，$n_2$ 2例，$n_3$，$n_4$ は認めず，下部胆管癌では $n_1$ 4例，$n_2$ 0例，$n_3$ 2例，$n_4$ 1例であった（**Table 1**）．

2．リンパ節部位別転移率

膵頭部癌のリンパ節転移の高率部位は，No. 12a2, No. 13a, No. 16a2, No. 17a が21.7%，No. 13b, No. 17b が17.4%であり，旁胃型リンパ節転移率は No. 6 が8.7%，No. 3，No. 4d が4.3%であった（**Fig. 1**）．乳頭部癌は，No. 13b が19.0%，No. 13a, No. 14a が9.5%であり，旁胃壁リンパ節への転移は認めなかった（**Fig. 2**）．下部胆管癌は，No. 12b2が33.3%，No. 13 a が25%，No. 12p2，No. 14a が16.7%であり，旁胃壁リンパ節転移は No. 5が8.3%であった（**Fig. 3**）．

3．臨床病理学的事項とリンパ節転移率

1）腫瘍長径とリンパ節転移率

膵頭部癌のリンパ節転移率は，腫瘍長径が2cm まで TS1が14.2%，2cm から4cm までの TS2が57.1%，4

**Fig. 3**　Lymph node metastasis rates according to areas (distal bile duct cancer)

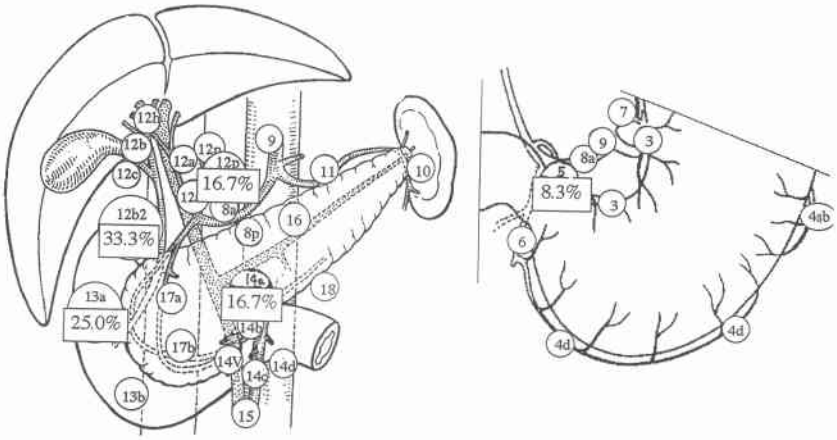


**Talbe 2**　Tumor long axis and lymph node metastasis rates

| | $TS_1$ ≦2.0cm | $TS_2$ 2.0cm≦$TS_2$≦4.0cm | $TS_3$ 4.0cm≦$TS_3$≦6.0cm |
|---|---|---|---|
| Pancreatic head cancer | 14.2%(1/7) | 57.1%(4/7) | 88.9%(8/9) |
| Cancer of papilla Vater | 22.2%(2/9) | 40%(4/10) | 100%(2/2) |
| Distal bile duct cancer | 50%(1/2) | 60%(6/10) | 0 |

$\left(\frac{\text{Number of patients with metastasis}}{\text{Number of all patients}}\right)$

cm から6cm までの TS3が88.9%と腫瘍長径が増すにつれ，リンパ節転移率も高率となった．乳頭部癌は，2cm までが22.2%，2cm から4cm までが40%，4cm から6cm までが100%であった．下部胆管癌は，2cm までが50%，2cm から4cm までが60%あった(**Table 2**)．

2）肉眼形態とリンパ節転移率

腫瘍の肉眼形態とリンパ節転移率をみると，膵頭部癌では，潜在型には認めず，結節型62.3%，浸潤型80%であった．乳頭部癌では，露出腫瘤型14.2%，腫瘤潰瘍型42.8%，潰瘍腫瘤型57.1%であった．下部胆管癌は乳頭型および結節型には認めなかった．乳頭浸潤型66.7%，結節浸潤型80%，浸潤型100%であった(**Fig. 4**)．なお旁胃型リンパ節転移は，膵頭部癌の浸潤型5例中3例（60%）と下部胆管癌の結節浸潤型5例中1例（20%）に認めた．

3）深達度とリンパ節転移

腫瘍の深達度とリンパ節転移率は，膵頭部癌では，組織学的十二指腸壁浸潤の認められるものは91%，認められないものは25%であった．乳頭部癌では，Oddi筋に浸潤のないものは20%，Oddi筋を越えるが膵実質に浸潤ないものは28.5%，膵実質に浸潤するものは55.5%であった．下部胆管癌は組織学的に膵浸潤の認められないもの37.5%，認められるものは100%であった（**Fig. 5**）．

**Fig. 4**　Macroscopic type and lymph node metastasis rates

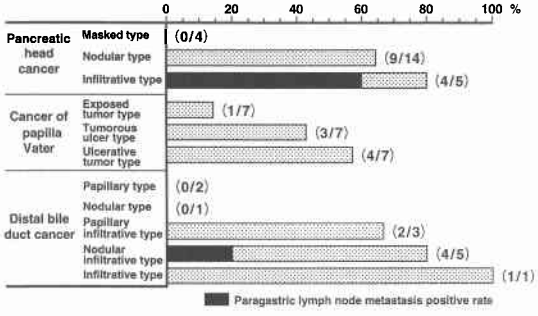

**Fig. 5** Depth of invasion and lymph node metastasis rates

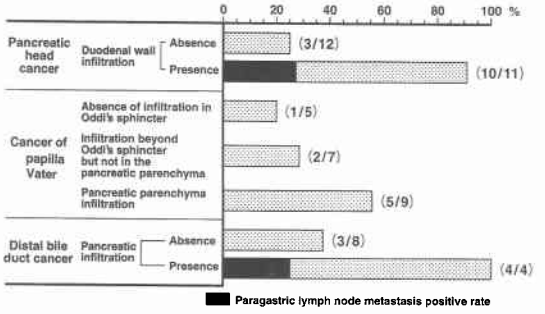


**Fig. 6** Histological type and lymph node metastasis rates

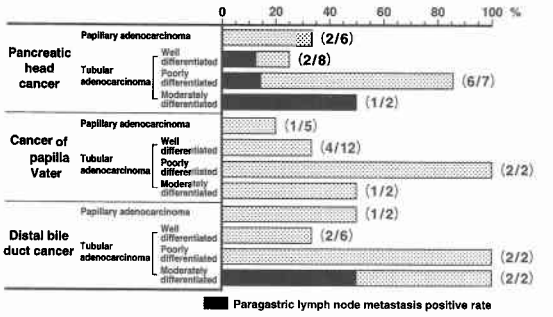


**Table 3** Patients with paragastric lymph node metastasis

| | Patient | Tumor long axis | Macroscopic type | Depth of invasion | Histological type | Metastasis-positive lymph node No. |
|---|---|---|---|---|---|---|
| Pancreatic head cancer | I 54♂ | 5.5×5.0 | Infiltrative type | Duodenal wall infiltration (2 nd portion) | Well differentiated | 6,7,12b$_2$,13a |
| | II 79♂ | 1.5×1.5 | Infiltrative type | Duodenal wall infiltration (2 nd portion) | Poorly differentiated | 3,4d,15,16b$_1$ |
| | III 73♂ | 5.0×4.0 | Infiltrative type | Duodenal wall infiltration (2 nd portion) | Moderately differentiated | 6.8a,16a$_2$ |
| Distal bile duct cancer | 70♂ | 3.0×1.9 | Nodular infiltrative type | Pancreatic infiltration | Poorly differentiated | 5 |

4) 組織型とリンパ節転移率

組織型とリンパ節転移率は，膵頭部癌では乳頭腺癌が33.3%，管状腺癌の高分化型が25.0%と低率であったが，中分化型85.7%，低分化型50.0%であった．乳頭部癌では，乳頭腺癌が20.0%，管状腺癌の高分化型が33.3%で，中分化型50.0%，低分化型100%であった．下部胆管癌では，管状腺癌の高分化型が33.3%で，中分化型および低分化型が100%であった（**Fig. 6**）．

4．旁胃壁リンパ節転移症例

旁胃壁リンパ節転移症例は膵頭部癌3例，下部胆管癌1例で乳頭部癌はなかった（**Table 3**）．膵頭部癌は肉眼型はすべて浸潤型で，深達度が十二指腸第2部への浸潤を認めた．リンパ節転移は症例IがNo. 6, No. 7, No. 12b2, No. 13aに，症例IIがNo. 3, No. 4d, No. 15, No. 16b1に，症例IIIがNo. 6, No. 8a, No. 16a2に転移を認めた．下部胆管癌は結節浸潤型で膵浸潤を認め，組織型は管状腺癌の低分化型であり，リンパ節転移はNo. 5に認めた．

## 考　察

膵頭部領域癌に対する標準的な根治手術として，PDが行われ，その際には，癌の進展とは関係なく，消化性潰瘍をさけるという意味から幽門側胃切除が付加されてきた．しかし，1978年Traversoら[1]はPpPDを報告し，消化性潰瘍の合併もなくWhipple法[5]にくらべると術後QOLがよかったと報告し，本術式が注目されるようになった．

PpPDの慢性膵炎や膵頭部の良性疾患への適応は異論のないところであるが，悪性疾患については，いまだ意見のわかれるところである．

羽生ら[6]は膵頭部領域癌に対するPpPDの適応は，胃および十二指腸第1部に癌の直接浸潤がないこと，旁胃壁リンパ節に転移のないことであると報告し，PpPDの適応を拡大する施設が見られるようになってきた[7)~10)]．

今回，膵頭部領域癌に対するPpPDの適応につき，リンパ節転移状況とくに旁胃壁リンパ節転移症例につき検討した．

自験例には胃および十二指腸第1部に癌の直接浸漫例はなかった．

膵頭部癌は，腫瘍長径が大きくなるにつれてリンパ節転移は高率となり，その転移部位としてNo. 12a, No. 13a, No. 17aが高率であった．

そのほかとくに，No. 16a2にリンパ節転移が高率であり，これは，萱原ら[11]の報告と一致し，膵頭部癌に対する大動脈リンパ郭清の重要性が示唆された．

膵頭部癌の組織型では，松田ら[12]は，高分化型管状腺癌と中分化型管状腺癌のリンパ節転移率には差がないと報告しているが，自験例では，膵頭部癌の肉眼形態が浸潤型に，組織型が中分化型および低分化型の管状腺癌にリンパ節転移が高率であった．しかし，症例数が少なく，今後さらに検討する必要があると思われた．

膵頭部癌の旁胃壁リンパ節転移症例は，肉眼型がすべて浸潤型で，十二指腸第2部への浸潤を認めた．このような症例は，PpPDの適応外と考えられた．

また，膵頭部癌には，No. 5, No. 6に転移がなくNo. 3, No. 4d, No. 15, No. 16b1とスキップにかつ広範囲にリンパ節転移を認める症例もあり，リンパ節転移の判定は術中迅速組織診を併用し，旁胃壁リンパ節の転移の有無を慎重に行う必要があると思われた．

乳頭部癌は腫瘍長径が大きくなるにしたがい，とくにOddi筋を越え膵実質に浸潤があるとリンパ節転移率が高くなった．これは諸家らの報告と一致していた[13][14]．また，乳頭部癌切除例のうち，膵浸潤例でNo. 14やNo. 16のリンパ節の転移例の報告もみられるが[14)~16]，自験例ではなかった．

乳頭部癌の旁胃壁リンパ節転移率において諸家らの報告をみると，中迫ら[2]は乳頭部癌54例中No. 3, No. 4, No. 7への転移は認めず，No. 5に1.9%，No. 6に3.7%転移を認め，また，田代ら[17]は，14例中1例(7.2%) No. 5に，阿部ら[18]は10例中1例(10%) No. 6にしか転移を認めなかったと報告している．また，旁胃壁リンパ節に転移を認めた症例は，大動脈周囲リンパ節までおよび広範囲にリンパ節転移を認めた症例であり，乳頭部癌は旁胃壁リンパ節転移症例は少なく，PpPDの適応と報告している．

自験例の検討では，肉眼形態別，腫瘍の深達度別，組織型別いずれにおいても，旁胃壁リンパ節転移症例はみられなかった．したがって，乳頭部癌はPpPDの良い適応疾患と考えられた．

下部胆管癌のリンパ節転移はNo. 12b2が最も多く，ついでNo. 13a, No. 12p2, No. 14aであり，今回の切除例にはNo. 16の転移症例はなかった．これはNo. 16に転移のみられる症例は高度進展例のため，非切除になったためと思われる．

下部胆管癌切除例において旁胃壁リンパ節転移の報告例は少なく，阿部ら[18]のNo. 4に1例，No. 6に2例と上坂ら[19]のNo. 7に1例であったとの報告にすぎない．旁胃壁リンパ節に転移を認めた症例は広範囲にリンパ節転移があり，それ以外の症例は根治性を損なうことなく十分リンパ節郭清が可能であり，下部胆管癌はPpPDの適応と考えられている．

自験例においては12例中1例(8.3%)に，旁胃壁リンパ節転移を認めた．転移部位はNo. 5であり，ほかにリンパ節転移を認めない貴重な症例であった．この症例は結節浸潤型で，組織型は低分化型で膵浸潤を認めた．膵浸潤を認める下部胆管癌に対するPpPDの適応は慎重にすべきと思われた．

以上，腫瘍長径，肉眼形態，腫瘍の深達度，組織型とリンパ節転移とくに旁胃壁リンパ節転移症例の検討より，われわれは，術中迅速組織診を併用しリンパ節転移の有無を慎重に行い，膵頭部領域癌におけるPpPDの適応を，十二指腸第2部浸潤のない膵頭部癌，乳頭部癌，膵浸潤のない下部胆管癌と考えている．

本論文の要旨は第22回日本膵切除研究会(1995年6月，札幌)において発表した．

## 文　献

1) Traverso LW, Longmire WP: Preserasion of the pyrorus in pancreaticoduodenectomy. Surg Gynecol Obstet **146**：959—962, 1978
2) 中迫利明，羽生富士夫，今泉俊秀ほか：膵頭十二指腸領域癌に対する全胃幽門輪温存膵頭十二指腸切除術の適応—組織学的検討から—．日消外会誌 **23**：2532—2537, 1990
3) 日本胆道外科研究会編：胆道癌取扱い規約．第3版．金原出版，東京，1993
4) 日本膵臓学会編：膵癌取扱い規約．第4版．金原出版，東京，1993
5) Whipple AO: Observation on radical surgery for lesions of the pancreas. Surg Gynecol Obstet **82**：623—631, 1946
6) 羽生富士夫，鈴木　衛，中迫利明：全胃幽門輪温存膵頭十二指腸切除術式の選択と適応の考え方．胆と膵 11：1353—1358, 1990
7) 鈴木　敞，濱中裕一朗，川村　明ほか：膵頭十二指腸切除の歴史における全胃幽門輪温存術式の意義ならびに本邦における現状．胆と膵 **11**：1343—1351, 1990
8) 上野桂一，永川宅和，宮崎逸夫：全胃幽門輪温存十

二指腸切除に関する胃膵相関—外科から—とくに胃膵吻合による影響について．胆と膵 11：1377—1382，1990
9) 尾形佳郎：菱沼正一，松井淳一ほか：幽門輪温存膵頭十二指腸切除術．消外 18：49—57，1995
10) 磯崎博司，岡島邦雄，原 均ほか：教室における膵頭十二指腸切除術の検討—再建術式の変遷と術後早期合併症との関連成—．大阪医大誌 53：1—6，1994
11) 萱原正都，永川宅和，森 和弘ほか：リンパ節転移状況からみた膵頭部癌のリンパ路．膵臓 6：42—48，1991
12) 松田真佐男，二村雄次：膵頭部癌における神経周囲侵襲．日外会誌 84：719—728，1983
13) 小針雅男，綱倉克己，浅野晴彦ほか：十二指腸乳頭部癌切除例の進展様式からみた長期生存因子の検討．日消外会誌 22：2248—225，1989
14) 福田秀一，中山和道，木下壽文：膵頭部領域癌の進展様式の特徴．胆と膵 16：105—109，1995
15) 味木徹夫，小野山裕彦，神垣 隆ほか：十二指腸乳頭部癌と下部胆管癌切除症例の臨床病理学的検討．日臨外医会誌 55：1377—1384，1994
16) 佐々木亮孝，菅野千治，村上雅彦ほか：下部胆管癌および十二指腸乳頭部癌のリンパ節転移様式と全胃幽門輪温存十二指腸切除術の適応．日消外会誌 26：2913—2919，1993
17) 田代征記，持永瑞穂，平岡武久ほか：胆道癌のリンパ節転移について．胆と膵 2：849—856，1981
18) 阿部要一，伊東 博，鈴木修一郎ほか：下部胆管癌および乳頭部癌の臨床病理学的検討—進展様式と予後について—．胆と膵 6：965—970，1985
19) 上坂克彦，二村雄次，早川直和ほか：下部胆管癌に対する幽門輪温存膵頭十二指腸切除術の適応—臨床病理学的検討—．日消外会誌 26：1233—1238，1993

## Lymph Node Metastasis in Cancer of the Pancreatic Head Region and Indications for Pylorus-Preserving Pancreatoduodenectomy

Hitoshi Hara, Kunio Okajima, Hiroshi Isozaki, Sinshou Morita,
Takashi Ishibashi, Hiroshi Akimoto and Masami Niki
Department of Surgery, Osaka Medical College

To clarify the indications for pylorus-preserving pancreatoduodenectomy (PpPD) in patients with cancer in the pancreatic head region, we evaluated the state of lymph node metastasis and paragastric lymph node metastasis in 56 patients with cancer in the pancreatic head region. They underwent $D_2$ or more extensive lymph node dissection and were adequately examined by postoperative histopathological examination during the past 16-year period. Lymph node metastasis was frequentry observed in patients with pancreatic head cancer of the infiltrative type and duodenal infiltration, those with cancer of the papilla of Vater of the ulcerative tumor type and pancreatic infiltration, and those with distal bile duct cancer of the infiltrative type and pancreatic infiltration. According to the histological type, patients with moderately to poorly differentiated cancer frequently had lymph node metastasis. Paragastric lymph node metastasis was observed in three patients with pancreatic head cancer and one with distal bile duct cancer, but none with cancer of the papilla of Vater. All three patients with pancreatic cancer showed the infiltrative type and infiltration to the second part of the duodenum. The patient with distal bile duct cancer showed the nodular infiltrative type and poorly differentiated cancer. No direct infiltration of cancer to the first part of the duodenum or the stomach was observed. These results suggest that the indications for PPPD are pancreatic head cancer not accompanied by duodenal infiltration, cancer of the papilla of Vater, and distal bile duct cancer not accompanied by pancreatic infiltration.

**Reprint requests:** Hitoshi Hara Department of Surgery, Osaka Medical College
2-7 Daigakumachi, takatsuki City, 569 JAPAN