日消外会誌　29（8）：1825～1829，1996年

結腸癌による孤立性副腎転移の1切除例

市立函館病院外科
小澤　正則　　落合　浩平　　藤田　正弘　　森谷　　洋
大山　　仁　　進藤　　学　　桜庭　弘康

結腸癌による孤立性副腎転移の1切除例を経験したので報告する．症例は46歳の男性で，回腸の単純性潰瘍穿孔のため緊急開腹が施行されたが，同時に下行結腸に狭窄を伴った癌病変（SS，N_1（＋），P_0，H_0，M（－）：Stage IIIa）が発見され，左半結腸切除が併施された．その10か月後にCEAの上昇を認め，検査にて膨張性に発育した右副腎腫瘍が発見され，切除された．その組織は中分化腺癌で初回結腸癌のものに類似しており，ほかに再発・転移病変のないことより，孤立性副腎転移と診断された．本邦における孤立性副腎転移切除の報告は6例である．いずれも男性優位で，無症状であり，腫瘍マーカーの上昇が契機で発見されている．このため切除腫瘍径は平均7.9cmと大きいが，切除は容易であるため積極的な手術が有用とされている．

Key words: metastasis of the colon and rectum, solitary adrenal metastasis, tumor marker

はじめに

これまで副腎転移性腫瘍の検討は剖検例においてなされ，その頻度は全悪性腫瘍の14.3～16.8％とされてきた[1)2)]．これは副腎が末期癌の広範な臓器転移として，むしろ好発部位のひとつであることを示唆する．しかし臨床的に大腸癌の術後に孤立性転移として発見されて摘出された副腎腫瘍はまれであり，著者らが本邦文献から収集しえた範囲では6例に過ぎなかった[3)～8)]．そこで著者らは，最近経験した本症の1例を報告するとともに，自験例を加えた本邦切除7症例について検討を行い，その臨床的な特徴と問題点を述べる．

症　例

患者：O.S.，46歳，男，公務員

既往歴・家族歴：特に記すべきことなし．

現病歴：平成5年9月14日心窩部痛に気付き，9月17日より近医で対症的に治療を受けていた．しかし，症状は軽快せずX線写真で小腸ガスの増加を認めたためイレウスとして，9月20日に当院消化器科を紹介され入院した．9月22日午後3時頃，突然左側腹部痛とそれに続く発熱が出現し，翌23日腹部X線写真でfree airが発見されたため，消化管穿孔として外科に転科し緊急手術が施行された．

入院時検査成績：血液・生化学検査で入院時既に白血球数10,700/mm³とCRP 16.1mg/dlの上昇があり，急性炎症が示唆された．検査は緊急を要したため，手術の可否を決める検査以外のものは施行されなかった．

初回手術所見および術式：上腹部正中切開で開腹すると，腹腔内には胆汁を混じた中等量の腹水が貯留し，Treitz靱帯より3.2mの回腸にpin holeの穿孔が確認された．さらに検索を進めると，脾彎曲直下の下行結腸に健常な漿膜で被覆された鶏卵大の可動性を欠く不整形の硬い腫瘤を触知し，傍リンパ節の硬い腫脹とともに理学的に癌が最も疑われた．大腸癌取扱い規約から[9)]SS，N_1，H_0，P_0：Stage IIIaと判断して回腸穿孔

Fig. 1　Specimen of the colon
Macroscopic type 3 cancer at the descending colon causing intestinal obstruction

＜1996年3月6日受理＞別刷請求先：小澤　正則
〒040　函館市弥生町2－33　市立函館病院外科

Fig. 2 Histological appearance of the colon cancer
Transmural invasion of Moderately differentiated adenocarcinoma

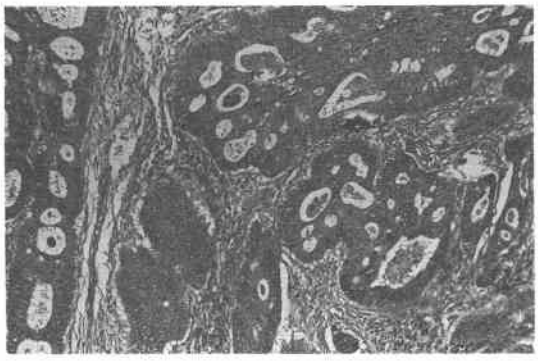

Fig. 3 CT scan
An enlarged right adrenal gland with irregular low density areas

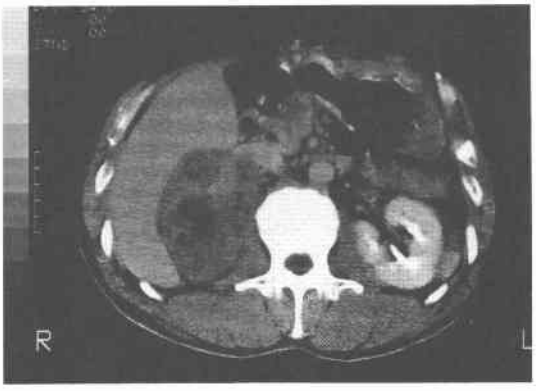

部切除および第3群までのリンパ節郭清（D_3）を伴う左半結腸切除術を施行した（CurA）.

摘出標本：回腸穿孔部は径0.1cmの炎症を伴わないpunched-outの潰瘍であった．また結腸病変は肉眼的分類3型の腫瘤で，大きさ5×2.1cmで，漿膜下への浸潤（SS）と第1群リンパ節転移（N_1）を伴っていた（**Fig. 1**）.

組織学的所見：回腸穿孔部は厚生省特発性腸管障害調査研究班分類[10]では単純性急性穿孔型非特異的小腸潰瘍に相当するものと判断された．一方，結腸病変は中分化腺癌の像を呈し（**Fig. 2**），深達度はssでly_1，v_1，n_1(+)［n_1(1/10) n_2(0/8) n_3(0/12)］のstage IIIaであった．また，リンパ節郭清程度D3から根治度curAと判断された.

Fig. 4 Angiography through right suprarenal artery
Hypervascural tumor in adrenal gland with pooling, narrowing and tapering findings

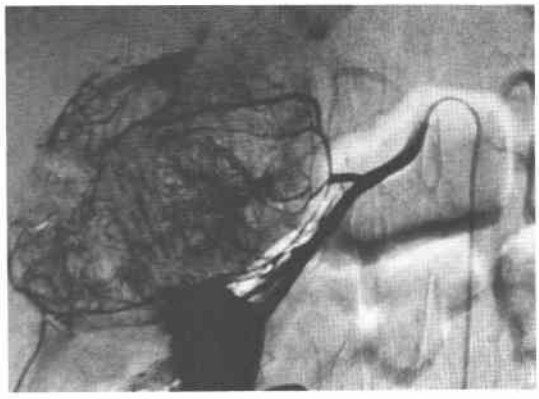

術後経過：術後は順調に経過して37日目に退院した．退院時のCEAは1.1ng/ml，CA19-9 19U/mlであった．その後，外来ではUFT 600mg/日の経口投与で経過観察中であったが，平成6年8月30日に腫瘍マーカーの上昇傾向（CEA：24.0ng/ml，CA19-9：72.3U/ml，LDH：749IU）を認めた．ただちに検査を勧めたが患者は受診せず，同年12月1日になってCT検査を施行し右上腹部に腫瘤を発見した．同月6日再入院したがこの間，患者愁訴はなく，入院時理学検査でもこの腫瘤は触知されなかった．再入院時に施行した画像診断検査からは次のような所見がえられた.

Computed tomography（CT）：腹部腫瘤は通常肝後区域に相当する領域を占め，径10cm大であった．また内部に不規則な大小多数の低吸収域を含み，膨張性発育を呈し腎臓を下方に圧排していた（**Fig. 3**）.

Magnetic resonance imaging（MRI）：腫瘤はT_1強調像で肝臓より低い信号強度を示し，T_2強調像は腎臓に近い高信号を呈した.

血管造影：右副腎動脈より血管に富む腫瘤陰影が描出された．そこには先細り，狭小化，poolingなど悪性腫瘍を示す所見がみられたが，腎臓，肝臓への浸潤はなかった（**Fig. 4**）.

以上の所見より右副腎悪性腫瘍と診断され，既往に結腸癌を有し，他の臓器および部位に病的所見を欠くことから，結腸癌術後の孤立性転移が強く疑われた.

再手術所見：平成6年12月27日手術が施行された．皮切は右第7肋間より上腹部を横走する胸腹合併切開を用いた．腫瘤は肝臓，下大静脈および腎臓で挟まれ

た部位にあり，手拳大で硬く明らかな被膜を有していたため，血管を処理すると容易に摘出できた．腹腔内の検索では癌の再発，転移の所見は認められなかった．

摘出標本：腫瘤表面は赤色を帯び，粗大結節状で被膜を有し，大きさは10×9.1×5.7cm であった．割面では淡黄色組織の間に，出血を伴う灰白色組織が不規則に混入する多彩で不均一な腫瘤であった（**Fig. 5**）．

組織学的診断：腫瘍の主体は中分化型腺癌の浸潤で占められ，この辺縁に健常な副腎組織の僅かな残存を認めた．癌組織像は初回手術で得られた結腸癌のものと類似しており，それによる転移・再発と判断された（**Fig. 6**）．

Fig. 5 Specimen of adrenal metastatic tumor
The grayish cut surface of the tumor containing small bleeding and necrotic portions

再手術後の経過：術後は順調に回復し，Methotrexate•5-FU sequential 療法を2クール施行し，31病日目に退院した．退院時の腫瘍マーカーは CEA 6.9ng/ml,

Fig. 6 Histological findings of the tumor
A : Massive invasion of carcinoma into the adrenal gland, B : Moderately differenciated adenocarcinoma similar to that of prior colon cancer

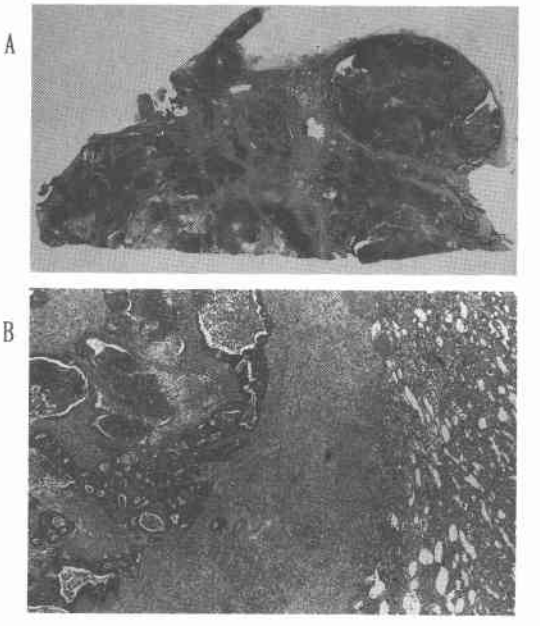

Table 1 Cases of resected solitary adrenal metastasis of the colon and rectum

patient	age	sex	primary cancer				
			site	finding	stage	method	histology
1	71	male	rectum	ss, n0, H0, P0, M(−)	II	Miles	papillary
2	57	male	colon (A)	s, n0, H0, P0,M(−)	II	rt. hemicol.	well diff
3	58	male	rectum (Rb)	a2,n0, H0, P0,	II	Miles'	well diff
4	66	male	colon (C)	n(+)M(−)	IIIa ↑	−	mod. diff
5	52	male	rectum (Rb)	H0, P0, M(+)	IV	Miles'	well diff
6	71	female	colon	si, n1, H0, P0, M(+)	IV	sigmoidect.	well diff
7	48	male	colon (D)	ss, n1, H0, P0, M(−)	IIIa	lt. hemicol.	mod. diff

patient	interval		adrenal metastasis			prognosis	reporter
	interval	tumor marker	side	size	course		
1	2y	CEA : 225.4	rt.	10cm,249g	no recurrence	alive(8m)	Matui[3]
2	2y9m	CEA : 7.3	rt.	6cm,66g	no recurrence	alive(9Y)	Huji[4]
3	14m	Ca : 19-9 : 45	rt.	4cm	meta.(lung, prostata)	dead(2y7m)	Mizutani[5]
4	18m	CEA : 49.8	rt.	9cm	no recurrence	alive(1y)	Watatani[6]
5	synchro.	−	rt.	10.5cm	meta. (lung,liver)	alive(2y9m)	Watatani [6]
6	synchro.	−	rt.	6.5cm	meta. (liver)	alive(11m)	Kamasako[8]
7	10m	CEA : 953.7	rt.	10cm	good course	alive(10m)	Ozawa

CA19-9 16U/ml, LDH 250IU であった．現在，14か月を経過し健在である．

考　察

剖検例の検討によると，結腸・直腸癌からの副腎転移率は吉住ら[11]が13.6%と述べ，Cedermark ら[2]は13.8%と報告している．一般に，副腎への転移は全身転移の部分として比較的晩期に起こるべきものとされ，Cedermark ら[2]も副腎転移症例の2/3は7臓器以上の転移を伴うと報告している．一方，他臓器転移を伴わない副腎への単独転移は孤立性の副腎転移と称され[3)4)]，その頻度は全悪性腫瘍剖検例の1.8%と低率である[4]．その転移経路について Senoo[12]は肺癌の剖検例による検討から，すべて血行性によると述べている．しかし，肺とは異なる門脈系循環に属する結腸・直腸癌の場合は，孤立性転移の機序を説明するのに単純な血行性経路のみで十分とはいえない．著者らは，これまで結腸・直腸を原発とする癌において，臨床的に扱われた孤立性の副腎転移症例を検索したところ，本邦で6例の切除報告を収集できた[3)~8)]．

自験例を加えた7例の孤立性副腎転移切除症例を **Table 1** に示した．すなわち，年齢は平均58.7歳と当科の全大腸癌平均64.7歳[13]より若年に偏し，男性優位であった．また癌がいまだ壁内に留まる stage II の進行程度でも3例で転移が出現すること，および右側転移の圧倒的に多いことは，術後の経過を観察する上で注意を払うべき点と思われた．

さらに副腎転移のほとんどはその特徴的症状を欠くとされ，Vieweg ら[14]によると副腎皮質の90%以上の破壊ではじめて Addison 症状が出現するが，その頻度は低く，わずか4例の報告をみたに過ぎなかったと述べている．このため本邦報告例でも腫瘍マーカーの上昇が再発発見の主要な契機となり，摘出腫瘍径も平均7.9cm と大きなものとなって発見されることが示されている．自験例においても，CEA の上昇を認めながら検査に応じることなく，発見時には腫瘍径が10cm にまでなったものである．

手術について報告7例をみると，すべてに副腎腫瘍の周囲浸潤は認められず摘出は容易であった．このため水谷ら[5]は，術後生存期間2年7か月[5]の1例を示して，発見次第積極的に手術を行うことが最良の治療法であると述べた．また藤井ら[4]も転移巣切除後9年生存例を報告し，副腎孤立性転移であれば切除により良好な予後が期待できるので積極的に切除すべきと述べている．また Watatani ら[7]は，大腸癌による肺転移を切除後に左副腎転移を摘出し，その6か月後に右副腎転移を切除したのち，さらに4か月生存した症例を報告している．このような両側副腎の摘出は，あまりに aggresive であったと反省が述べられてはいるが，副腎欠如の状態で glucocorticoids の補充により通常の生活が可能であった点は，術式を決定するうえで十分考慮に値する．

なお，自験例において初回手術時に緊急手術の原因となった小腸穿孔は，肉眼的ならびに病理組織学的な所見から，著者らがかつて報告した非特異性の急性穿孔型単純性(原発性)小腸潰瘍に相当したが[15]，その原因や癌との因果関係に関しては明らかでなかった．

文　献

1) 北村慎治，藤永卓治，大川順正ほか：転移性副腎腫瘍の1例－5年間の日本病理剖検例輯報による統計的検討－．日泌会誌　73：1324—1332，1982
2) Cedermark BJ, Blumenson LE, Pickren JW et al: The significance of metastases to the adrenal gland in adenocarcinoma of the colon and rectum. Surg Gynecol Obstet 144：537—546，1977
3) 松井　英，中田雅支，坂部秀文ほか：孤立性に副腎転移をした直腸癌の1例．日消外会誌　11：506—506，1985
4) 藤井秀樹，飯野　弥，宮坂芳明ほか：異時性副腎転移巣切除後無再発で長期間生存している上行結腸癌の1例．日本大腸肛門病会誌　47：582—588，1994
5) 水谷佐世子，丸田守人，宮島伸宣ほか：直腸癌術後副腎転移の1手術例．日本大腸肛門病会誌　48：330—335，1995
6) Watatani M, Ooshima M, Wada T et al: Adrenal metastasis from carcinoma of the colon and rectum. A report of three cases. Surg Today 23：444—448，1993
7) 坂川太一，木原真吉，木下誠一ほか：摘出しえた直腸癌副腎転移の1例．日臨外医会誌　56：1436—1440，1995
8) 鎌迫　陽，川本俊輔，田中礼一郎ほか：同時性副腎転移を伴った結腸癌の1切除例．日消外会誌　28：2308—2311，1995
9) 大腸癌研究会編：大腸癌取扱い規約．改訂第5版．金原出版，東京，1994
10) 池田典次：非特異性腸潰瘍，特に回盲部単純性潰瘍を中心に．日本消化器病会クローン病検討委員会編．クローン病．医学図書出版，東京，1987，p95—104
11) 吉住　豊，島　伸吾，杉浦芳章ほか：胃癌副腎転移の1例．癌の臨　35：1699—1704，1989

12) Senoo T: Metstasis of 400 necropsy cases of bronchogenic carcinoma: Statistic and morphological studies. Med J Osaka Univ 7: 515—520, 1956
13) 小澤正則, 落合浩平, 藤田正弘ほか：当科における大腸癌症例の検討. 函館医誌 19: 1—9, 1995
14) Vieweg WVR, Reitz RE, Weinstein RL: Addison's disease secondary to metastatic carcinoma; an example of adrenocortical and renomedullary insufficiency. Cancer 21: 1240—1246, 1973
15) 小澤正則, 落合浩平, 藤田正弘ほか：穿孔をきたした非特異性小腸潰瘍症例の検討. 函館医誌 17: 13-18, 1993

A Resected Case of Solitary Adrenal Metastasis from Carcinoma of the Colon

Masanori Ozawa, Kohei Ochiai, Masahiro Fujita, Hiroshi Moriya,
Hitoshi Ohyama, Gaku Shindo and Yasuhiro Sakuraba
Department of Surgery, Hakodate Municipal Hospital

A very rare case of solitary adrenal metastasis from carcinoma of the colon is reported. A 46-year-old man underwent an emergency operation for acute peritonitis caused by perforation of a simple ulcer of the ileum. At the same time, cancer of the descending colon was detected and left hemicolectomy was performed. Ten months after the operation, a high serum CEA level was found and further examination revealed a right adrenal tumor. The tumor was easily resected and histologically showed moderately differentiated adenocarcinoma similar to that of the prior colon cancer. Thus the tumor was diagnosed as a solitary adrenal metastasis because of absence of recurrent foci. Six cases with resection of solitary adrenal metastasis from cancer of the colon and rectum are seen to this time in Japan. The almost patients were males and an increase of a tumor marker was useful for diagnosing cancer recurrence. It was suggested that the metastatic adrenal tumors developed expansively and that adrenalectomy was not only easy to performe, but also beneficial for prolonging survival time.

Reprint requests: Masanori Ozawa Department of Surgery, Hakodate Municipal Hospital
2-33 Yayoicho, Hakodate, 040 JAPAN