日消外会誌　29（8）：1840～1845，1996年

卒後教育セミナー2

膵腫瘍の縮小手術

東京女子医科大学消化器外科
今　泉　俊　秀

膵腫瘍に対する縮小手術について自験例を基に検討した．膵腫瘍に対する縮小手術の目的は，根治性を損なうことなく腫瘍の完全切除を行い同時に膵・消化器機能の温存を図ることである．その手術手技の要点は，リンパ節郭清を伴うことなく，膵周囲への進展がなければ膵病変のみの小切除で，膵周囲への進展が軽度な場合は膵切除と周囲臓器の可及的縮小切除で根治性が得られるものである．

腫瘍の病理学的特徴を考慮すると，縮小手術の適応が考えられる膵腫瘍は，現状では平坦型粘液産生膵癌，腺腫，insulinoma，SC tumor など極めて限定されたもので，浸潤やリンパ節転移がない膵管内乳頭腺癌や上皮内癌も，進展状況が確実に診断されれば縮小手術の可能性も考慮しうる．

腫瘍の局在からみた手術術式は多岐で，特に膵頭部病変では十二指腸温存膵頭切除や部分切除が開発されており今後腫瘍の特徴にあった合理的な術式が選択されるであろう．

Key words: pancreatic tumor, minimal invasive surgery for pancreatic tumor, duodenum-preserving pancreatic head resection

はじめに

膵腫瘍は上皮性腫瘍と非上皮性腫瘍とに分類され，上皮性腫瘍はさらに外分泌腫瘍と内分泌腫瘍とに分けられ，おのおのが良性と悪性，およびその境界領域の病変まで実に多彩である．これらの外科治療方針は，その組織学的特徴に応じて種々の術式が選択されている．最近の外科領域では「縮小手術」が話題となることが多いが，こと膵腫瘍については明確ではない[1)~3)]．本稿では，膵腫瘍に対する縮小手術の位置付けを試み，併せて教室における膵腫瘍に対する縮小手術の治療成績を述べたい．

1．膵腫瘍に対する縮小手術とは

膵腫瘍に対する縮小手術とは何か，必ずしも明確ではなく，膵癌取扱い規約には縮小手術の名称がない．第2版[4)]では標準手術と拡大手術とに規定されていたが，第4版[5)]では，リンパ節郭清の程度の分類と膵切除の種類とに分けて標準手術と拡大手術の用語を用いないこととなった．しかし，臨床的には根治性追求との関係で「いわゆる拡大手術」と表現すると極めて便利である．この意味で膵腫瘍に対する手術の種類を，「拡大手術」，「標準手術」，「縮小手術」とに定めると，「拡大手術」は，旧規約[4)]に準じた教室の定義（第2群以上のリンパ節郭清を伴う膵切除術を基本とし，同時に後腹膜神経叢郭清，主要血管の合併切除を伴うもの），「標準手術」は第1群のリンパ節郭清を伴う膵切除術，「縮小手術」はリンパ節郭清を伴わない膵切除術である．「縮小手術」の目的は，根治性を損なうことなく機能温存を計ること，即ち，大量臓器切除に伴う臓器欠落症状を防止することが目的で，姑息的切除とは明らかに異なる．拡大手術が根治性追求を主たる目的とするのに対して，縮小手術は機能温存を主たる目的とし，標準手術はこの両者のバランスに配慮することになり，おのおのの腫瘍の特徴に応じた合理的な「基本手術」が選択されるべきである．膵腫瘍における縮小手術とは，リンパ節郭清を伴うことなく，膵周囲への進展がない場合には膵病変のみの小切除で，また，膵周囲への進展が軽度の場合には膵切除，あるいは周囲臓器の可及的な縮小切除で根治性がえられるもので，結果として膵・消化器機能の温存が可能な術式である．このためには，膵腫瘍の組織学的特徴と局在とを考慮して手術術式を選択する必要がある．

2．膵腫瘍の特徴

1）外分泌腫瘍

教室では膵癌切除例の検討から，浸潤性膵管癌を通

＊第28回・膵臓外科の進歩

＜1996年6月12日受理＞別刷請求先：今泉　俊秀

〒162　新宿区河田町8－1　東京女子医科大学消化器外科

常型膵管癌，その他の粘液産生膵癌，嚢胞腺癌，腺房細胞癌や膵島細胞癌などを特殊型膵癌としてきた．前者は切除例の80%以上を占め，かつ5年生存率が頭部癌で7%，体尾部癌で14%と極めて不良であるのに対して，後者は頻度も低く，5年生存率は頭部癌で60%，体尾部癌で65%と良好で，この両者は厳密に区別して論ずるべきであると考えてきた．

1978年以来，通常型膵癌に対して治療成績向上を目的に，第2群以上のリンパ節郭清，後腹膜神経叢郭清，門脈系静脈を中心とする主要な血管合併切除を基本とする拡大手術を積極的に導入してきた．この結果，切除率，治癒切除率は著しく向上し，5年生存率（5年生存例）は膵頭部癌で7%（11例），膵体尾部癌で24%（2例）で，特に膵頭部癌の根治度A，Bでは15%（6例），12%（5例），膵体尾部癌の根治度Bでは33%（2例）であった．2cm以下のts1通常型小膵癌は切除例の11%で，5年生存率は37%とt2-4の膵癌に比較すれば良好ではあったが，ts1小膵癌といえどもstage III, IVが66%を占め進行癌と同様の進展を示していた．ts1小膵癌のうち直接浸潤が膵内に留まるt1a膵癌の進展状況は，stage Iが83%を占め5年生存率も56%と良好であったが，第2群へのリンパ節転移が17%に認めたことから，t1a膵癌といえども拡大手術を行う必要がある[6]．

粘液産生膵癌については，黒田I，II型膵癌のうち非浸潤癌の5年生存率はおのおの100%と良好であったが，浸潤癌については，黒田I型膵癌の高度浸潤癌が1年5か月で癌死し，黒田II型膵癌では3，5年生存率は18%，0%と通常型膵癌と同様に極めて不良であった．その肉眼形態は，平坦型では浸潤癌やリンパ節転移を伴うものは見られなかったが，隆起型では黒田I型では48%が浸潤癌でリンパ節転移を17%に認め，黒田II型では64%が浸潤癌でリンパ節転移を27%に認めた．粘液産生膵癌の肉眼形態を判定することは外科治療方針を決定する際に極めて重要であった[3)7)]．

2）内分泌腫瘍（膵島細胞腫瘍）

内分泌腫瘍は，非機能性腫瘍と機能性腫瘍とに分けられ，ほぼ半数ずつである．非機能性腫瘍は約50%が悪性で，ホルモン過剰症状はないが画像診断で特有な所見が得られる．予後を規定する因子は，腫瘍の進展や増殖が最も重要で，腫瘍の可及的切除を行い，slow growingな肝転移巣に対する治療も行う[8]．

機能性腫瘍は，ホルモン過剰症状の有無により症候

Table 1 Operation for panratic tumor —pathological aspect—

	Extd.	Stad.	Minm.
〈Exocrine Tumor〉			
Invasive ductal adenocarcinoma.	○		
Early ductal adenocarcinoma. (Pap.ca., Ca. in situ)		○	(○)
Mucin-producing pancreatic tumor.			
Polypoid type, Invasive carcinoma,	○		
Non-invasive carcinoma,		○	
Flat type			○
Other carcinoma	○		
Benign tumor			○
〈Endocrine Tumor〉			
Insulinoma			○
Non-functioning tumor	○	○	
Gastrinoma	○	○	
Glucagonomo	○	○	
Somatostacinoma	○	○	
〈Others〉			
Solid cystic tumor			○

Extd : Extended operation with D_2 lymphadenectomy.
Stad : Standard operation with D_1 lymphadenectomy.
Minm : Minimum invasive surgery without lymphadenectomy.
Pap.ca : Intradudtal papillary adenocarcinoma.

性と無症候性とに分けられる．insulinoma が75%と最も多く，その約10%が多発，悪性である．術前局在診断には選択的動脈造影や percutaneous transhepatic portal vein sampling (PTPVS) が，また術中に確実に切除出来たか否かの判定には迅速 immunoreactive insulin (Quick IRI) 測定法が極めて有用で，頭体部では核出術か横断切除術が，尾部では尾部切除などの縮小手術が行われる．

Gastrinoma は，約70%が多発や悪性で，肝転移や異所性（リンパ節），MEN-I 型に属するものも多い．予後を規定する因子としては，ホルモン過剰症状による消化性潰瘍よりも腫瘍の進展や増殖が重要で，リンパ節を含む腫瘍切除が必要で標準手術以上の手術と肝転移対策を行う．胃は可及的に温存することが可能である．

Glucagonoma は約70%が，vipoma (WDHA syndrome) や somatostatinoma は約50%が悪性といわれており，腫瘍の進展や増殖が最も重要で，腫瘍の可及的切除と肝転移対策を行う．

3．膵腫瘍に対する縮小手術の適応

膵腫瘍の病理学的特徴からみた膵腫瘍に対する術式選択は **Table 1** のように考えられる．浸潤性膵管癌は，例えts1の小膵癌といえども拡大手術が必須である．早期膵管癌と考えられる非浸潤性，微小浸潤性の膵管内乳頭腺癌や上皮内癌は，現状では標準手術が妥当であろうが，局在や進展状況が確実に診断されれば縮小手術も可能である．黒田のI，II型粘液産生膵癌のうち，浸潤癌は拡大手術が基本であるが，非浸潤癌は標準手術が，平坦型は縮小手術が可能である．その他の外分泌性膵癌は，通常の膵管癌に準じた拡大手術が安全であろう．漿液性嚢胞腺腫，粘液性嚢胞腺腫，膵管内乳頭腺腫，腺房細胞腺腫などの外分泌性良性腫瘍は縮小手術が可能であるが，症例の集積によっては経過観察も可能であろうが，良悪性の確実な診断が必要である．内分泌腫瘍では，良性の頻度が高い insulinoma が縮小手術の適応となりうる．しかし，悪性の頻度の高い非機能性腫瘍，gastrinoma，glucagonoma，somatostacinoma は標準手術以上が必要である．その他，SC tumor は縮小手術が可能である．その他の腫瘍や有症状の境界病変も縮小手術が可

Fig. 1　Variation of pancreatic head resection

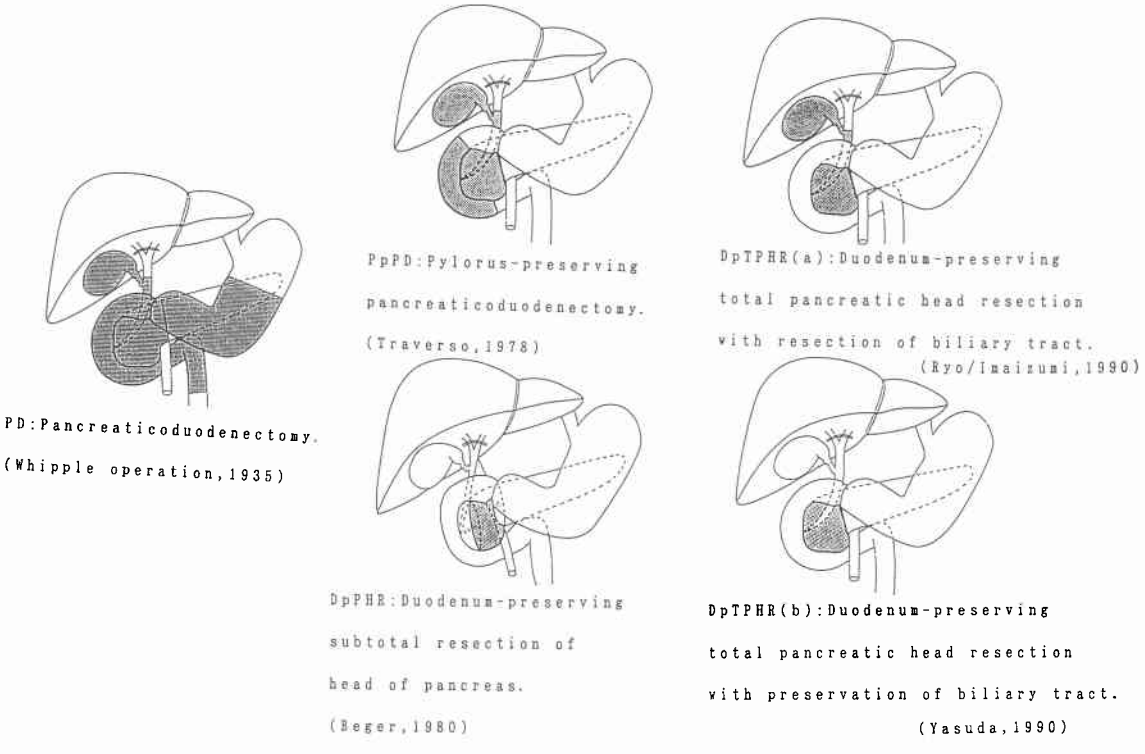

Table 2 Minimal invasive surgery for pancreatic tumor —locational aspect—

	PD	PpPD	DpPHR	PR	SR	WR	EN	DP
Head	○	○	○	○		○	○	
Neck					○	○	○	
Body					○	○	○	
Tail						○	○	○

PD : Pancreaticoduodenectomy.
PpPD : Pylorus-preserving pancreaticoduodenectomy.
DpPHR : Duodenum-preserving pancreatic head resection.
PR : Partial resection. SR : Segmental resection. WR : Wedge resection.
EN : Enucleation. DP : Distal pancreatectomy.

能である．したがって，縮小手術の適応が考えられる膵腫瘍は，平坦型の粘液産生膵腫瘍，漿液性嚢胞腺腫・粘液性嚢胞腺腫・膵管内乳頭腺腫・腺房細胞腺腫などの外分泌良性腫瘍，insulinoma，SC tumor，その他の特殊な腫瘍，良悪性の境界病変である．浸潤やリンパ節転移が無い膵管内乳頭腺癌や上皮内癌も縮小手術の可能性を考慮し得る．いずれにせよ，腫瘍の局在や進展状況を確実に診断することが必要であり，現状では膵腫瘍に対する縮小手術の適応は極めて限られたもので，今後，症例の集積を待って再評価すべきであろう．

4．縮小手術に於ける部位別の術式選択

膵腫瘍に対する縮小手術の術式選択は，腫瘍の特徴や局在により種々行われている．

頭部の腫瘍には，膵頭十二指腸切除術（以下，PD），全胃幽門輪温存膵頭十二指腸切除術（以下 PpPD），十二指腸温存膵頭切除術（以下，DpPHR），部分切除術（以下，PR），核出術（以下，EN），楔状切除（以下，WR）があるが，腫瘍の特徴や十二指腸，胆管，膵管との位置関係や大きさに依存することになる．膵頭部領域腫瘍には，従来から PD が行われてきたが，手術手技や周術期管理の進歩に伴って手術成績は向上し[9]，最近では食物摂取能が良好である PpPD が基本術式となっている．また膵頭部の良性疾患に対する DpPHR の開発・工夫が行われ[10)~12)]，膵頭部病変に対するさらなる縮小切除が試みられている（**Fig. 1**）．頸部や体部の腫瘍には，横断切除術（segmental resection）[13]，EN，WR が膵管との位置関係により選択される．尾部の腫瘍には，尾部切除術，EN，WR が行われる（**Table**

Fig. 2 Duodeum-preserving total pancreatic head resection.
(a) : The head of the pancreas with choledochus and gallbladder is resected totally.
(b) : Pancreaticoduodenostomy with mucosa-to-musoca anastomosis and choledochoduodenostomy is complete.
(a) | (b)

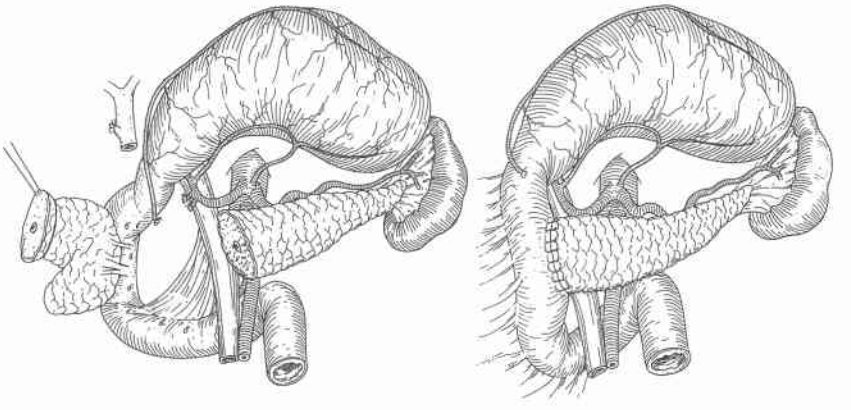

2).

5. 膵頭切除術における十二指腸温存膵頭切除術の意義

十二指腸温存膵頭切除術は慢性膵炎に対するBeger手術[10]に始まるが，膵頭部の全切除と膵腫瘍に対する初の適応は，梁ら[11]の報告で，我々も相前後して膵頭部粘液産生腫瘍に十二指腸温存膵頭全切除術を行った後，消化管を全く切除・切離せずに膵を温存しえた十二指腸と吻合することに成功した[12].

切除の要点は，Kocher授動術を行うことなく膵頭部を完全に切除するもので，この場合，胃十二指腸(または前・後上膵十二指腸）動脈は切離するが，少なくとも後下膵十二指腸動脈は温存可能（初期にはこれも膵の近くで処理していたが）である．十二指腸の血流については，十二指腸球後部から副乳頭近傍までは上十二指腸動脈により，主乳頭より肛門側十二指腸は後下膵十二指腸動脈と第1空腸動脈とのアーケードによることになり，最も乏血になりやすい副乳頭近傍から主乳頭までは十二指腸壁内血流に依存することになる．

再建は，膵や胆管を温存しえた本来の十二指腸と吻合するもので，消化管の切除・切離を行わないので消化管の再建を必要としない．膵液や胆汁が血流・神経・ホルモンなどが温存された本来の十二指腸に流入する点で，最も生理的である[14][15]（**Fig. 2**）.

考　察

膵外科領域でも種々の縮小手術が考案されているが，郭清範囲や切除範囲の縮小に重きを置くもの，機能温存に重きを置くものなど，「縮小手術」という概念や定義が曖昧なままで言葉のみが先走りしているきらいがある．膵外科の定義や規約が，常に消化管外科を模倣して定められてきたという歴史に起因するものであろうが，今回，あえて膵腫瘍に対する縮小手術の位置付けを検討してみた．

膵腫瘍における縮小手術とは，リンパ節郭清を伴うことなく，膵周囲への進展がない場合には膵病変のみの小切除で，また，膵周囲への進展が軽度の場合には膵切除，あるいは周囲臓器の可及的な縮小切除で根治性がえられるもので，結果として膵・消化器機能の温存が可能な術式であると考えられた．膵腫瘍の組織学的特徴を考慮すると，縮小手術の適応が考えられる膵腫瘍は，平坦型の粘液産生膵腫瘍，外分泌良性腫瘍，insulinoma，SC tumor，その他の特殊な腫瘍，良悪性の境界病変である．浸潤やリンパ節転移が無い膵管内乳頭腺癌や上皮内癌も縮小手術の可能性を考慮しうるが，現状では膵腫瘍に対する縮小手術の適応は極めて限られたものである．

縮小手術の際に選択されるべき術式は，腫瘍の性格，局在，進展状況によって種々である．特に膵頭部腫瘍では，癌に準じた種々の手術方法が行われてきた．従来の基本術式であったPDはPpPDにとって変わられ，さらにDpPHR，十二指腸温存膵頭全切除術，胆道温存の膵頭部亜全切除[10][16]，鉤状部切除[17]・腹側膵切除[18]・膵頭上部切除[19]などの膵頭部のPRなど種々の膵頭切除術が開発されてきた．膵頭部を全切除するか，亜全切除するか，あるいは部分切除するか，また，胆道は温存するか切除するか，さらに血管処理はどうするか，Kocher授動術の是非など手術手技上の幾つかの議論があることは事実である．腫瘍の性質によっては，そもそも切除の適応があるのか否かなどいまだ解決すべき問題が多い．今後，各腫瘍の性質や進展状況が明確になり，その腫瘍の特徴にあった最も合理的な手術術式が「基本手術」として確立すれば，そもそも「拡大手術」とか「縮小手術」などの用語すら必要なくなるであろう．1990年代前半からわが国を中心として，特に膵頭切除術に関する種々の新術式の工夫・開発が行われ，膵外科は著しい進歩を示した．今後21世紀に向けてさらなる展開と進歩が期待される．

以上，教室の経験を基に，膵腫瘍に対する縮小手術の可能性について検討した．

文　献

1) 真辺忠夫：膵癌の縮小手術．消外　**18**：593—597，1995
2) 二村雄次：膵頭部領域癌の縮小手術．日消外会誌　**28**：99—103，1995
3) 今泉俊秀，中迫利明，羽生富士夫：膵癌に対する拡大手術と縮小手術．消外　**16**：1561—1568，1993
4) 日本膵臓学会編：膵癌取扱い規約．第3版．金原出版，東京，1986
5) 日本膵臓学会編：膵癌取扱い規約．第4版．金原出版，東京，1993
6) 今泉俊秀，小澤文明，中迫利明ほか：小膵癌の切除成績．消内視鏡　**7**：1069—1074，1995
7) 黒田　慧，森岡恭彦：粘液産生膵腫瘍．外科　**54**：325—335，1989
8) 中迫利明，今泉俊秀，羽生富士夫：膵島腫瘍．外科　**55**：1514—1518，1993
9) 今泉俊秀：膵頭十二指腸切除術・術後合併症とその対策．日消外会誌　**29**：127—131，1996
10) Beger HG, Witte C, Kraas E et al: Erfahrung mit einer das Duodenum erhaltenden Pankreas-

kopfresektion bei chronischer Pankreatitis. Chirutg 51：303—309, 1980
11) 梁　英樹，羽生富士夫，済陽高穂ほか：十二指腸温存膵頭全切除の新術式．手術　44：447—451, 1990
12) 今泉俊秀，羽生富士夫，鈴木　衛ほか：膵と胆管を十二指腸吻合で再建しえた十二指腸温存膵頭全切除の新術式．胆と膵　11：621—626, 1990
13) 本庄一夫：膵横断切除術．外科　12：129—133, 1950
14) 原田信比古：十二指腸温存膵頭全切除術の術後消化機能に関する研究．日消外会誌　27：781—788, 1994
15) Imaizumi T, Hanyu F, Suzuki M et al: Clinical experience with duodenum-preserving total resection of the head of the pancreas with pancreaticocholedochoduodenostomy. J Hep Bil Pancr Surg 2：38—44, 1995
16) 安田秀喜，高田忠敬，内山勝弘ほか：胆道・消化管温存による膵頭部全切除術．胆と膵　11：967—973, 1990
17) 渡辺五朗，松田正道，梶山見明ほか：膵鉤状部切除術の手技と成績．胆と膵　12：1369—1373, 1991
18) 竜　崇正，渡辺一男，本田一郎ほか：膵頭部粘液産生腺腫に対する腹側膵切除．手術　47：227—231, 1993
19) 神谷順一，二村雄次，早川直和ほか：膵管分枝からみた膵頭上部切除．胆と膵　15：1233—1236, 1994

Rational Minimal Invasive Surgery for Pancreatic Tumor

Toshihide Imaizumi
Department of Gastroenterological Surgery, Tokyo Women's Medical College

We evaluated the effectiveness of minimal invasive surgery for pancreatic tumors treated in our institution. Minimal invasive surgery was intended to effectively preserve pancreatic and digestive functions with resection of entire tumors without recurrence. During the application of this procedure for pancreatic tumors with no lymph node metastasis, we carefully evaluated whether the tumors were restricted to within the pancreas or were resectable with a small amout of extrapancreatic tissue adjacent to the lesion. Pathological diagnosis indicated that pancreatic tumors treated with this method were mostly limited to flat type mucin-producing tumors. adenomas, insulinomas and solid cystic tumors. Intraductal papillary adenocarcinomas and carcinomas in situ were able to be treated with minimal invasive surgery, where the tumors had no extrapancretic invasion or metastasis. There are several options of surgical procedure for pancreatic tumors. partial pancreatectomy with preservation of the duodenum is sometimes indicated for tumors located in the pancreatic head. Minimal invasive surgery is also expected to be a useful option in the future.

Reprint requests: Toshihide Imaizumi Department of Gastroenterological Surgery, Tokyo Women's Medical College
8-1 Kawadacho, Shinjuku-ku, Tokyo, 162 JAPAN