日消外会誌　29（9）：1911～1915，1996年

症例報告

胆管内発育型を呈する肝内胆管癌の1例

国立大分病院外科
松本　敏文　古田斗志也　原口　勝　勝田　猛
江口　哲　森井　雄治　竹内　裕昭　穴井　秀明

肝内胆管癌の診断にて手術を施行したが，腫瘤を形成せずに胆管内のみに発育増強した1例を経験したので報告した．症例は62歳の女性で心窩部痛を主訴に近医を受診し，肝内胆管癌の診断を得て手術を目的に当院を紹介された．腹部超音波検査およびCT検査にて肝右葉に径約4cmの腫瘤を認め内部に肝内胆管の拡張を認めた．術中超音波検査を用い腫瘍を確認し肝右葉切除術を施行したが，腫瘤形成はなく肝内胆管の拡張とその内腔に多数の腫瘍栓を認めるのみであった．組織学的には胆管壁および腫瘍栓とも高分化型腺癌であった．腫瘤を形成せず肝内胆管の内腔のみに発育する肉眼形態像は，現在，分類上一定の見解がない．また術前に胆管内発育型の肝内胆管癌を診断することは難しく，さらには進展範囲の確認が困難で切除範囲の決定に際しても慎重を有すると考えられた．

Key words: intrahepatic cholangiocarcinoma, intraductal growth

はじめに

肝内胆管癌は肝実質内に腫瘤を形成することがほとんどであり肉眼上も灰白色調の硬い腫瘍であるが，まれに腫瘤を形成しない場合があり，現在，新たな肉眼形態分類の必要性が問われている．今回我々は肝右葉切除術を施行し肝実質内に腫瘤形成を呈しない肝内胆管癌の1例を経験したので，若干の文献的考察を加え報告する．

症　例

患者：62歳，女性

主訴：心窩部痛

家族歴：特記すべきことなし．

既往歴：24歳，虫垂切除術．57歳より狭心症にて通院加療中．

現病歴：1994年4月11日心窩部痛を自覚し4月18日近医受診し上部消化管精査にて異常なしと言われ経過観察していた．5月中旬に再び心窩部痛を認め，腹部超音波検査にて肝腫瘍を指摘され精査加療のため近医入院した．諸検査にて肝内胆管癌の診断を得て，7月15日手術目的に当院紹介入院となる．

入院時現症：身長150cm，体重53.5kg，貧血，黄疸はなかった．表在リンパ節を触知せず，腹部は平担，軟で著変なかった．

入院時検査：血液生化学検査所見上，肝機能胆道系および膵酵素に異常なかった．腫瘍マーカーは，α-fetoprotein（以下，AFPと略記）は正常であったが，carcinoembryonic antigen（以下，CEAと略記）は5.4 ng/ml，CA19-9は2,225.9U/mlと上昇していた（**Table 1**）．

腹部超音波検査：肝前上区域に約5cmの高エコーを示す辺縁不規則な腫瘤が認められた．

腹部enhanced computed tomography（CT）検査：

Table 1　Laboratory dato on admission

WBC	3,210 /UL	AMY	85 IU/l
RBC	317×10⁴ /UL	CHE	0.84 ΔPH
Hb	10.1 g/dl	BUN	14.2 mg/dl
Ht	30.1 %	Cre	0.5 mg/dl
Plt	15.0×10⁴ /UL	Na	146 mEq/l
PT	10.2 min	K	3.9 mEq/l
HPT	93 %	Cl	108 mEq/l
Bleeding time	2.0 min	CRP	0.10 mg/dl
T.P.	6.1 g/dl	AFP	1.8 ng/ml
Alb.	3.6 g/dl	CEA	5.4 ng/ml
T.Bil.	0.50 g/dl	CA19-9	2,225.9 U/ml
ALP	211 U/l	HCVAb	(−)
LDH	364 IU/l	HBVAg	(−)
GOT	22 IU/l	ICGR15	9.8 %
GPT	28 IU/l		

＜1996年5月8日受理＞別刷請求先：松本　敏文
〒870-01　大分市横田1000－1　国立大分病院外科

Fig. 1 Enhanced CT examination shows an irregular low density tumor including the dilatated peripheral intrahepatic bile duct in the anterior segment.

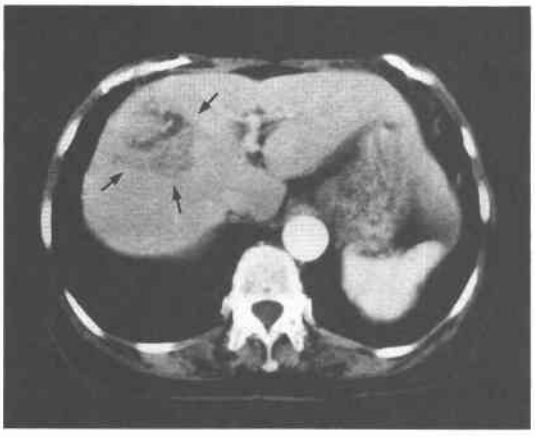

Fig. 2 Abdominal MRI reveals an iso-intesity tumor on T_1-weighted image and a high-intesity tumor on T_2-weighted image.

Fig. 3 Celiac angiography shows a neovascularity of the anterior branch of right hepatic artery (Arrow).

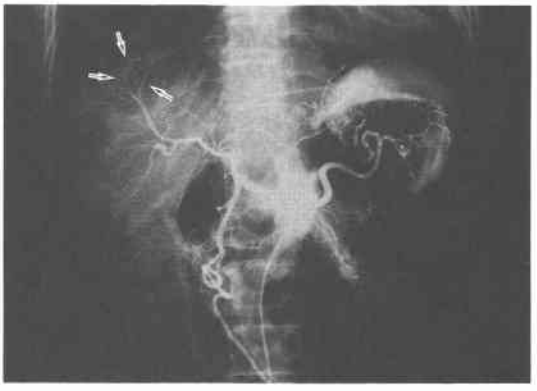

Fig. 4 Intraoperative ultrasonography shows a hyperechoic irregular mass with the dilatated bile duct.

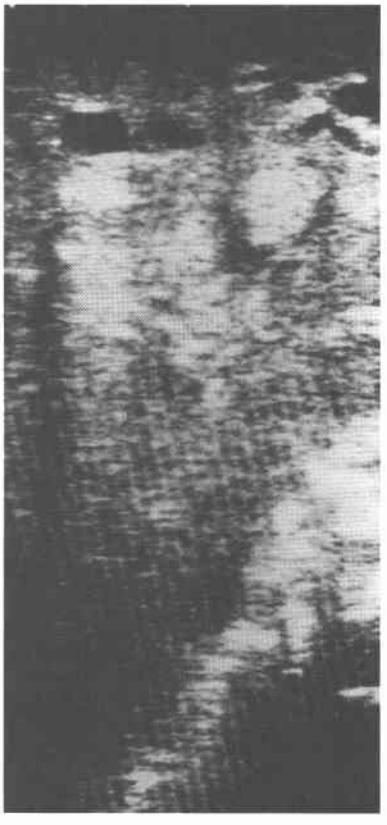

肝前上区域に径約5cmの境界不明瞭なLow density areaがあり内部の肝内胆管は拡張を認めた．腫瘍は門

Fig. 5 (A) Cut surface of the resected specimen shows a thickening wall of the intrahepatic bile duct and tumor thrombosis within the lumen of the right hepatic bile duct (Arrow). It reveals non-forming mass. (B) Extirpated intraductal tumor thromboses.

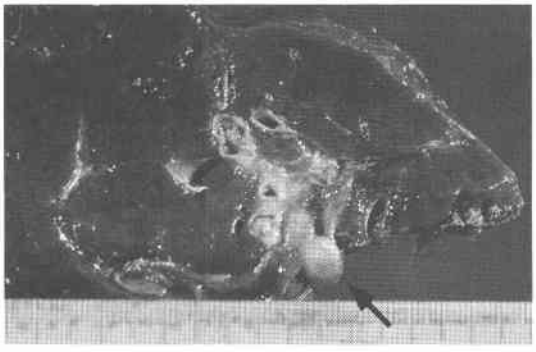

Schema of Fig. 5A

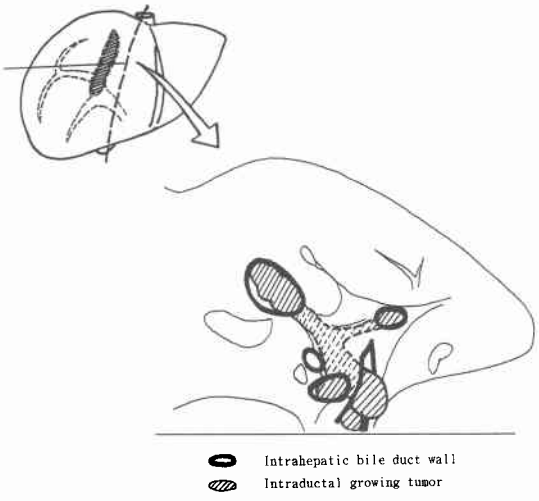

Fig. 5B

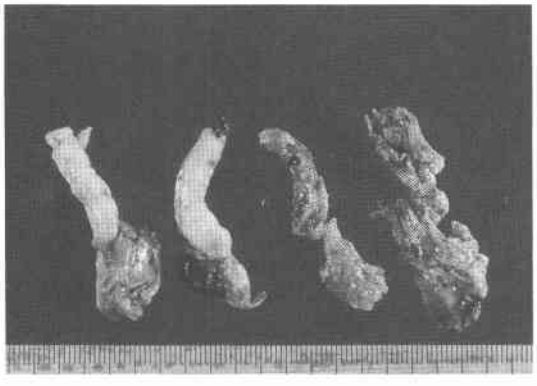

Fig. 6 Histological feature shows that intraductal papillary tumor spread only into the lumen of the bile duct. Pathological findings is that well differentiated adenocarcinoma is replaced into the mucosa of the bile duct and invaded the fibromuscular layer. Hematoxylin-Eosin stain, × 100

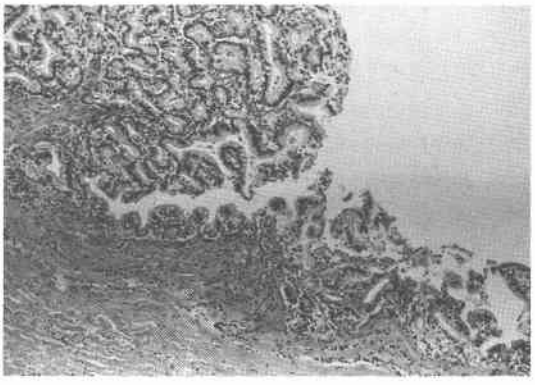

脈右枝より右前区域枝に接していた．肝内結石やリンパ節腫大はなかった（**Fig. 1**）．

腹部 magnetic resonance image（MRI）検査：T_1強調像では iso-intensity mass であり T_2強調像で楔状に high-intensity を呈していた（**Fig. 2**）．

腹部血管造影検査：腹腔動脈造影の動脈相で前区域枝の末梢に neovascularity がありわずかに encasement も認めた（**Fig. 3**）．静脈相では門脈に不整像はなかった．

以上より，肝前区域(S_8)の肝内胆管癌と診断し1994年8月11日手術を施行した．

手術所見：肝右葉を検索するに腫瘤は触知せず，術中超音波検査にて腫瘍を確認し(**Fig. 4**)，腫瘍縁を確保しながら肝右葉切除術を施行した．切除肝重量は450 g であり右肝管断端からは腫瘍栓の摘出がみられ(**Fig. 5A**)，割面にて腫瘤の形成はなく胆管壁の軽度肥厚と胆管内より突出した黄白色の腫瘍が増殖充満していた（**Fig. 5B**）．

病理組織学的所見：胆管上皮が高分化の腺癌で置換され胆管内に乳頭状に増殖しており肝内浸潤はなかった．深達度は胆管壁線維筋層までで切除断端に悪性所見はかかった（**Fig. 6**）．CEA 染色，CA19-9染色で陽性リンパ節転移は認めなかった．

術後1年6カ月を経過した現在，再発の兆候は認めず全身状態良好で外来通院中である．

考　察

本邦の原発性肝癌のうち，肝内胆管細胞癌は約5％にすぎないといわれ，全国原発性肝癌追跡調査報告によるとその発生率は原発性肝癌の2.7％であった[1]．胆管細胞癌は，間質の線維化が著明で充実性の灰白色の硬い腫瘍として認められることが多い．また原発性肝癌取扱い規約[2]では，肉眼形態分類がEggelの分類にしたがって結節型，塊状型，びまん型に分類されているが，実際臨床上ではびまん型はあまり存在せず塊状型がその主体を占める[3]．しかし，本症例のような肝実質内に腫瘤を形成しない腫瘍はまれであり，症例の集積に応じその特徴が明らかとなりつつある．

今回の症例は胆管内腔にのみに増殖し腫瘍栓を形成したため，画像上腫瘤の存在が考えられた胆管内に発育した肝内胆管癌である．このような形態は肝内結石症や肝内胆管の先天性拡張例に認められる場合が多いとされ[4]，乳頭状発育するものが多く，山本らはこれに対して肝外胆管癌が管腔において結節状に発育する頻度が高いことと対称的であるとし，これは胆管内腔径の差や周囲肝実質の有無など発現部位の特殊性が特異な臨床病態を形成するとしている[5]．また肝内と肝外の胆管癌の進展様式の違いはprotooncogeneの解析により，発癌のメカニズムの違いを反映している可能性の存在も考えられている[6]．

本症例は肝前区域に辺縁不規則な腫瘍として認められ諸検査にて塊状型の末梢型肝内胆管癌として診断したが，手術により肝実質に浸潤はなく腫瘤を形成せず右前上行胆管枝の胆管内腔のみに発育，進展する型と判明した．末梢型の腫瘍であり術前に黄疸の出現はなかったため胆管系の精査を行わなかった．このため胆管内に増殖する腫瘍栓の存在は手術中に確認することとなり手術操作による拡散が懸念されたが術中超音波検査を駆使し遺残なく切除することができた．術中超音波検査は切除範囲決定に有用であった．今後このような症例は胆管造影などの胆管系の精査が必要と考えられる．

胆管内にのみ発育する肝内胆管癌はこれまであまり詳細な検討がなされないままであった．欧米では，Petersらがcholangiocarcinomaのsubtypeとして“intraductal papillary carcinoma”と表現し報告している[7]．本邦でも1994年7月の日本肝癌研究会により作成され提示された試案によれば肝内胆管癌を腫瘤形成型（mass forming type），胆管浸潤型（periductal infiltrating type），胆管内発育型（intraductal growth type）の3形態を基本型として，これらの組み合わせで表現しようとする試みがあり[8]今回の症例はまさに胆管内発育型に相当するものであった．

末梢型の肝内胆管細胞癌の特徴は，画像上転移性肝癌との鑑別に苦慮することが多いが，多くは単発であり病変部より末梢の胆管の拡張がみられることが診断の一助になる．しかし，胆管内発育型の特徴を示す報告は少なく，粘液産生を呈するものが多いことから嚢胞状変化をみるものもある[9]．また，胆管内に膨張性に進展する様式をとるため，腫瘍栓が一塊の腫瘍を形成すると超音波検査やCT検査で比較的辺縁が不鮮明に描出される．進行例でも黄疸例がなく，肝実質に浸潤し肝内転移やリンパ節転移をきたすこともあるが比較的予後良好であったとする報告が多い[5)10]．これは病理組織学的上，胆管粘膜内進展が特徴的で，悪性度の低い高分化な乳頭状腺癌が多いことによるものと示唆される．

本疾患の問題点として，現行の肝癌取扱い規約では，肉眼的進行程度（Stage）が腫瘍径（T因子），リンパ節転移（N因子），遠隔転移（M因子）で決定されるが，胆管内に膨張性に増殖することから腫瘍径は煩雑であり，充実性腫瘍と違う一面をもつ本形態の進行程度は，過大評価される危険性をもつと思われる．したがって，胆管系の精査を含め腫瘍の進展範囲の把握に努めるとともに，積極的な切除により予後の向上を目指すべきだと考えられる．

文　献

1) 日本肝癌研究会編：第11回原発性肝癌追跡調査報告（1990—1991）．日本肝癌研究会事務所．京都，1994
2) 日本肝癌研究会編：臨床．病理．原発性肝癌取扱い規約．第3版．金原出版，東京，1992
3) 徳永尚登：原発性肝癌に関する研究—胆管細胞癌（肝内胆管癌）の臨床病理学的研究—．肝臓 25：549—555，1984
4) 松本由朗，板倉 淳：胆管細胞癌の手術．消外 17：1925—1935，1994
5) 山本雅一，高崎 健，次田 正ほか：胆管内乳頭状発育を呈した肝内胆管癌切除6例の検討．胆と膵 14：45—50，1993
6) 山本順司，小菅智男，島田和明ほか：肝内胆管癌切除例の検討：肉眼病型分類とその臨床病理学的特徴．日外会誌 94：1194—1200，1993
7) Peter RL: Cholangiocarcinoma. Edited by Peters RL, Craig JR. Liver pathology. Churchill Livingstone, New York, 1986, p356—359.
8) 日本肝癌研究会規約委員会：胆管細胞癌（肝内胆

管癌)の肉眼分類(案). 原発性肝癌取扱い規約(別冊). 金原出版, 東京, 1994
9) 石井義縁, 橋本雄幸, 藤田哲二ほか：著明な総胆管拡張を呈した粘液産生性肝内胆管癌の1切除例. 日消外会誌 28：2285—2289, 1995
10) 藤田 徹：肝内胆管癌切除例の臨床病理学的検討. 日消外会誌 23：36—46, 1990

A Case of Intrahepatic Cholangicarcinoma, Intraductal Growth Type

Toshifumi Matsumoto, Toshiya Furuta, Masaru Haraguchi, Takeshi Katsuta,
Akira Eguchi, Yuji Morii, Akihiro Takeuchi and Hideaki Anai
Department of Surgery, National Oita Hospital

We experienced a case of resected intrahepatic cholangiocarcinoma, which did not form a mass in the liver but was growing only in the intraductal lumen. A 62-year-old woman was admitted to our hospital for an operation for intrahepatic cholangiocarcinoma. Abdominal ultrasonography and CT revealed a 4-cm tumor, including the dilated intrahepatic duct, in the right hepatic lobe. The lobe was resected under intraoperative ultrasonography. But the resected specimen did not contain a mass and many tumor thromboses were found in the dilated hepatic duct. Histologically the bile duct wall and the tumor showed well differentiated adenocarcinoma. Clinical fiundings of the tumor growing intraductally without forming a mass are now meaning not clear. It is difficult for an intrahepatic cholangiocarcinoma with intraductal growth to be diagnosed precisely and it is necessary for us to decide on the range of resection carefully.

Reprint requests: Toshifumi Matsumoto Department of Surgery, National Oita Hospital
1000-1, Yokota, Oita, 870-01 JAPAN