日消外会誌　29（9）：1916～1920，1996年

右大腿ヘルニア嵌頓，小腸穿孔により大腿部壊死性筋膜炎を発症した1例

東北労災病院外科
原　章二　徳村　弘実　佐藤　敬文　今岡　洋一
大内　明夫　山本　協二　松代　隆

症例は75歳の女性．腹部手術の既往はない．腹痛と嘔吐が突然出現し，腸閉塞の診断で近医入院．保存的治療後，当院に転院した．イレウスチューブにより症状改善したため経口摂取開始したが，右股関節痛そして発熱，右大腿の発赤腫脹が出現．皮下膿瘍をみたため，右大腿部の切開排膿を行った．しかし，切開口より便臭を伴う膿の排出が続き，周辺は皮膚から筋膜まで壊死に陥った．瘻孔造影にて小腸内腔に造影剤の流入が認められた．右大腿ヘルニアの小腸嵌頓による腸閉塞および小腸壊死による大腿管からの小腸瘻と診断し，手術を施行した．回腸壁の一部が，大腿管に嵌頓し，穿孔を起こしており，回腸部分切除術を行った．右大腿部は壊死性筋膜炎の状態でデブリードマンを行った．以上，大腿ヘルニアのRichterヘルニアは局所所見が乏しいため診断が遅れやすく，腹部手術既往のない腸閉塞には考慮すべき疾患と考えられた．

Key words: femoral hernia, perforation, necrotizing fasciitis

I. はじめに

腸壁の一部だけが脱出する嵌頓ヘルニア，いわゆるRichterヘルニアはその診断の難しさから手術が遅れがちで，腸管壊死，感染から，敗血症に至り致命的になることも決してまれではない[1]．また，壊死性筋膜炎はβ溶血性連鎖球菌などの細菌感染から，進行性にしかも選択的に筋膜および皮下組織に壊死を起こし，早期診断，早期治療が行われないと重篤化し死亡することがある，比較的まれな重症皮膚軟部感染症である．今回，大腿ヘルニア嵌頓のため，小腸の腸管壊死から壊死性筋膜炎を起こした1例を経験したので，文献的考察を加えて報告する．

II. 症　例

患者：75歳，女性

主訴：腹痛，嘔吐

家族歴：特記すべきことなし．

既往歴：腹部手術などの既往はなし．

現病歴：1993年11月21日，嘔吐と突然の上腹部痛を主訴に近医を受診．腸閉塞の診断で入院，イレウスチューブで症状はいったん改善したが完治せず，同月29日当院内科に転院．

入院後経過：転院時の現症は，身長152cm，体重39kgと痩身で，腹部所見は軽度の膨満がみられたが，圧痛や筋緊張はみられなかった．鼠径部にも発赤，腫脹，圧痛などは認められなかった．血液一般では，白血球増多を認めず，血液生化学検査でも肝機能，腎機能，電解質などに異常はなかった．腹部立位単純X線写真では，イレウスチューブの像のほか，小腸の拡張像を認めた（**Fig. 1**）．イレウスチューブによる減圧で排ガス，排便を認め腸管ガス像も消失したため，12月3日チューブを抜去し経口摂取開始した．しかし，その2日後より股関節痛が出現，同月10日より発熱がみられ，次第に右大腿から下腿までの発赤，腫脹が認められるようになった．当院皮膚科を紹介され受診．右大腿部蜂窩織炎の診断で抗生物質が投与されたが改善しないため，同月16日，同部を切開排膿した．菌培養ではE. coli, pseudomonas aeruginosa, enterococcus faecalisが検出された．切開後も膿排出が持続し，次第に周辺皮膚が壊死に陥り膿が便汁様となったため，同月24日当科紹介された．腹部CTでは腹腔内に異常を認めないが，右大腿部皮下組織の中にair density areaがみられ（**Fig. 2**），腸管との交通が疑われたため，同部より造影を行った（**Fig. 3**）．造影剤は瘻孔を経由し小腸

＜1996年5月8日受理＞別刷請求先：松代　隆
〒981　仙台市青葉区台原4－3－21　東北労災病院外科

Fig. 1 Plain abdominal X-ray film shows a long ileus tube and Kerckring's sign.

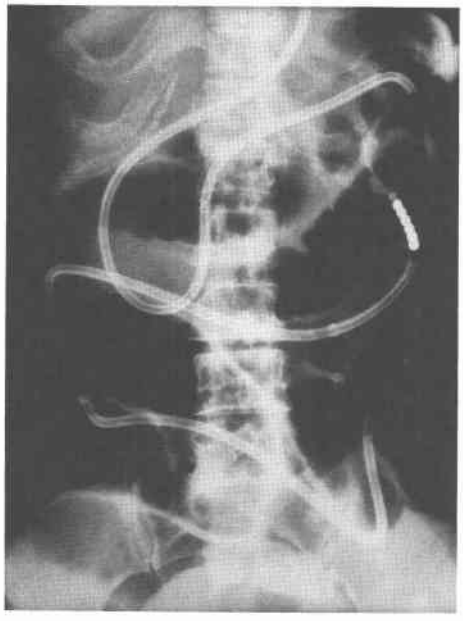

Fig. 2 Pevic computed tomography shows gas density area in right femoral portion.

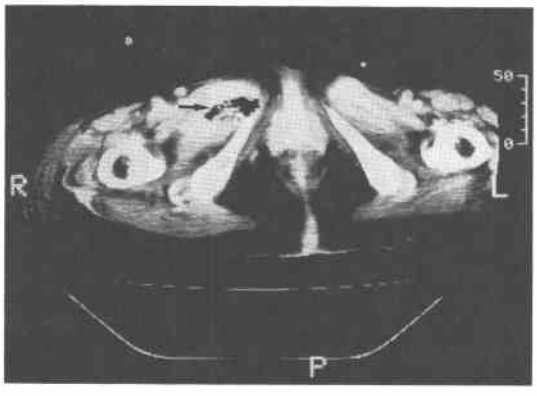

Fig. 3 The fistulography shows that the fistula connects small intestine.

Fig. 4 Operative findings: A part of ileum wall that was 30cm proximal to terminal ileum incarcerated and perforated (1.5×1.5cm in size) into the femoral canal.

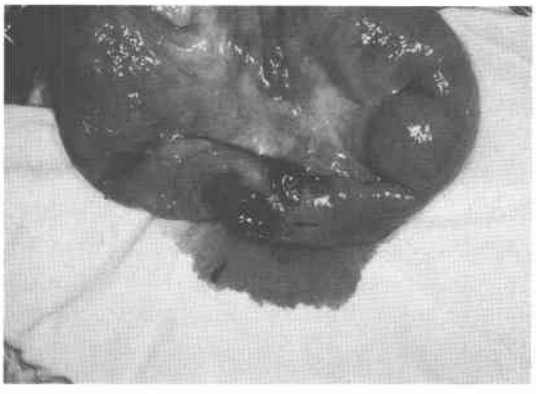

内腔に流入するのが確認された．部位的に考え，右大腿ヘルニア嵌頓による小腸の大腿管への穿孔と診断した．全身状態の改善をはかった後，1994年1月12日手術を施行した．

手術所見：回腸末端部から30cm口側の回腸壁のほぼ1/3周が，右大腿管に嵌頓しており壊死に陥り同部が径1.5cmの穿孔を起こしていた(**Fig. 4**)．回腸部分切除術と大腿輪の縫縮を行った．また，右鼠径部から右大腿内側にかけての皮膚の壊死と右大腿四頭筋膜と右腸腰筋膜の広範な筋膜壊死を伴っていたため，この壊死部の広範なデブリードマンを行った(**Fig. 5**)．術後経過は良好で，術後19日目に右大腿部皮膚欠損に人工皮膚植皮術を行った．1994年7月22日に全治退院した．

III. 考　察

一般に大腿ヘルニアは3～5：1の割合で女性に多く，女性のヘルニアの32%を占める[2]．年齢的にはそのほとんどは40歳以後に発生している[3]．症状としては，ヘルニア部位の腫瘤と疼痛であるが，局所症状や所見が乏しく合併症が起こり初めて気付くことも少なくない．大腿ヘルニアは腸管嵌頓を最もおこしやすいヘルニアで，大腿ヘルニアの約1/3は嵌頓性であり，腸壁へ

Fig. 5 Wide debridement of the medial portion in the right thigh.

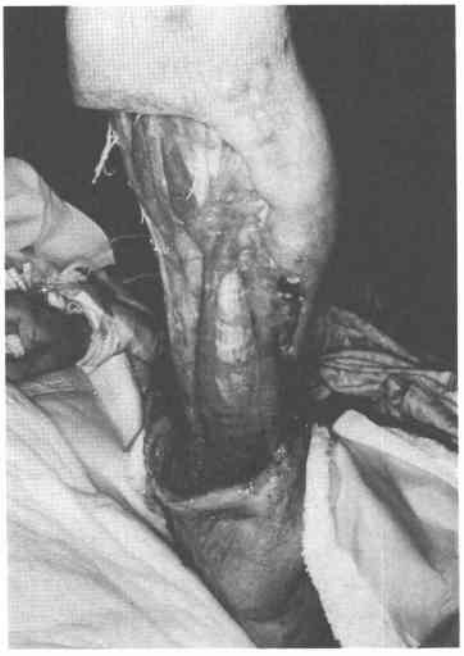

ルニアの90%が大腿ヘルニアであるといわれる[4]．この原因について Nyhus[5]は，第1に大腿管が狭小であること(正常では管腔としての存在を認めない)，第2に解剖学的に上部は腸骨恥骨靱帯，下部はクーパー靱帯，内側は裂孔靱帯，外側は大腿静脈，と周囲組織が比較的強靱であることをあげている．このため，腸管壁が入り込むとヘルニア門が硬く小さいため外れにくく消化器症状，特にイレウス症状を発現することが多い．

本例では，高齢女性で手術既往歴がなく，初発症状は腸閉塞症状だけであった．2週間後，右大腿部痛が出現，瘻孔が形成された時点で初めて大腿ヘルニアが疑われた．腸閉塞が保存的治療で改善されたことが，診断を遅らせる一因ともなった．腸管嵌頓にもかかわらず，腸閉塞がイレウスチューブ留置だけで改善したのは，腸壁の1/3周しかヘルニア嵌頓していない Richter ヘルニアであったためと考えられた．腸壁の2/3周以上の絞扼で腸閉塞がおこったという Scarpa の報告[6]からも腸壁の一部分が嵌頓しても腸閉塞が必ずしもおこらないことがわかる．Gillespies ら[7]は Richter ヘルニアの続発症状を次の3型にわけている．(A) 閉塞型―初発が強い腹部症状で続発症状がでる前に早期診断，早期治療が行うことができる群．(B) 危険型―初発が軽い腸閉塞であり続発症状が出現するまでの経過が長く，早期診断，早期治療が困難な群．(C) 腸管壊死型―初発症状は軽い腸閉塞であり，その後嵌頓した腸管が壊死に陥り皮膚瘻を形成してしまう群．本例は(C)に属すると考えられた．すなわち，初発症状は軽い腸閉塞で保存的に軽快したが，嵌頓した腸管は壊死に陥り，経口摂取開始に伴い腸内容の大腿管への漏出が増加した．そのため，腐敗性炎症が増悪，膿瘍形成をおこし，切開後に瘻孔形成へ進行したものと考えられた．

Table 1 Etiology of the necrotizing fasiitis

Those occurring outside the hospital	35
(a) Abrasions	9
(b) Cuts	4
(c) Bruises	4
(d) Bolis	3
(e) Insect bite	2
(f) Diabetic toe with no history or trauma	2
(g) Fall but no evidence of cuts, abrasions or any visible skin break	2
(h) No history of injury	8
(i) Burn	1
Post-Surgical	9
(a) Appendectomy	3
(b) Inguinal herniorraphy	1
(c) Gastrectomy	1
(d) Exploratory laparatomy for stab of liver	1
(e) Aorto-iliac endarterectomy	1
(f) Hip nailing	1
(g) Muscle biopsy	1

(A quotation from the report of Rea WJ.)

さらに本例では腐敗性炎症から壊死性筋膜炎に進展した．消化管穿孔から壊死性筋膜炎を併発した例はまれで，本邦では文献的には阪本ら[8]が報告した盲腸癌に合併した右大腿部壊疽性筋膜炎の1例のみである．壊死性筋膜炎は，1924年に Meleney[9]が本疾患の20例について詳細に報告して以来，独立した疾患として認知された．予後は早期診断と外科的処置がとられたものは良好であるが，現在でも敗血症性ショックや播種性血管内凝固症候群 (DIC) で死亡する例も少なくない．Rea[10]の報告では30%，Beathard[11]は31%，Stamenkovic[12]は47%の死亡率である．

本症の病因としては，前述の Meleney は20例全例に同菌を検出したことから，β溶血性連鎖球菌が起因菌と判断した．この疾患の特徴は組織の広範な壊死を起

こすことである．その理由として同菌から産生されるムコ多糖が結合組織と特異的に反応して壊死を起こすという説[13]などがあるがまだ明確な説明はない．しかし，現在では必ずしも同菌が検出されなくても，本例でも検出されたようなE. coli, pseudomonas aeruginosaが起因菌となった症例も壊死性筋膜炎と診断されている[14]．また感染の原因としては，前述のReaらは，80%は軽度の外傷から発症するが[10]**(Table 1)**，ほかにPost-surgicalなものとして虫垂切除術，胃切除術などの消化器手術が挙げられており，壊死性筋膜炎が消化管内容による汚染によっても惹起されるとしている．本症治療は直ちに炎症の波及している皮膚，皮下組織および筋膜のデブリードメントを行うことである[9)10)15)]．

以上から本例を省みると，診断が遅れた理由として，開腹既往のないことから直ちに小腸造影を行うべきであったことと少なくとも右鼠径部痛が出現した時点で直ちに本症の機序を考慮すべきであったことが挙げられた．また，少量の消化管内容しか漏出していない時点で切開し診断されていれば壊死性筋膜炎に進行しなかったであろうと推察された．大腿ヘルニアのRichterヘルニアは，局所所見が乏しいため診断が遅れやすく，腹部手術既往のない腸閉塞には考慮すべき疾患と考えられた．

文　献

1) Agster BE, Christiansen KH: Subucutaneous emphysema as a sign of a Richter's hernia; Report of a case. Dis Colon Rectum **17**: 87—88, 1974
2) 林田健男，佐治弘毅：現代外科学体系．第34巻．中山書店，東京，1974，p295—329
3) Hagan WH, Rhoads JE: Inguinal and femoral hernias. Surg Gynecol Obstet **96**: 226, 1953
4) Koontz AR: Hernia; Lewis' practice of surgery vol. VII. chap. 9. Hoeber Medical Division, Harper & Row Publishers, Inc., Hagerstown, 1968
5) Nyhus LM, Bombeck CT, Klein MS: Hernias. Edited by Sabiston DC. The textbook of surgery. 14th. Saunders, Philadelphia, 1991, p1134—1148
6) Scapra A, Fowler RS: Partial Enterocoele. Ann Surg **29**: 533, 1899
7) Gillespie RW, Glas WW, Musselman MM: Richter's hernia. Arch Surg **73**: 590—594, 1956
8) 坂本啓彰，立野政雄，木村幸三郎ほか：盲腸癌の大腿部穿破により生じた壊疽性筋膜炎の一例．日臨外医会誌 **53**: 705—709, 1992
9) Meleney FL: Hemolytic Streptococcus gangrene. Arch Surg **9**: 317, 1924
10) Rea WJ, Wyrick WJJ: Necrotizing Fasciitis, Ann Surg **17**: 957—964, 1970
11) Beathard GA, Guckian JC: Necrotizing fasiitis due to group a β-hemolytic streptococci. Arch Intern Med **120**: 63, 1967
12) Stamenkovic I: Early recognition of potentially fatal necrotizing fasiitis. N Engl J Med **310**: 1689—1693, 1984
13) Schwab JH: Analysis of experimental lesion of connective tissue produced by a complex of C polysaccharide from group A streptococci. J Exp Med **116**: 17—28, 1962
14) 川口新暉，潮田　弘ほか：Necrotizing fasciitisの2例．皮の臨 **34**: 747—752, 1992
15) 松野正紀，松尾靖司ほか：Necorotizing fasciitisの一例．外科治療 **30**: 574—578, 1974

A Case Report of Necrotizing Fasciitis in Right Thigh due to Perforation of the Small Intestine by Incarcerated Right Femoral Hernia

Shozi Hara, Hiromi Tokumura, Takafumi Sato, Yoichi Imaoka, Akio Ouchi, Kyoji Yamamoto and Takashi Matsushiro
Department of Surgery, Tohoku Rosai Hospital

A 75-year-old woman who complained abdominal pain and vomiting and had no previous laparotomy was diagnosed as having ileus. A long tube was placed to decompress of the intestine. After symptoms were disappeared, she began oral intake. After that she had a fever, right hip joint pain, and swelling of the right femoral area. She received an incision in that area because of the phlegmon. Then, a continuous fecal discharge was observed from this incision. Fistulography showed a fecal fistula connected to the small bowel through the femoral cananl. Therefore we made a diagnosis of perforation of small intestine by incarcerated femoral hernia caused necrotizing fasciitis of the right thigh. At the operation, the

incarcerated part of the ileum wall was necrosed and perforated into the femoral canal. Partial resection of the ileum and debridement of the right thigh were performed. Nineteen days after the operation, skin plantation was done. No complications occurred postoperatively. Diagnosis of Richter hernia is likely to be late, since there are often no marked local findings. This suggests that Richter's hernia should be considered in a case of intestinal obstruction without previous laparotomy.

Reprint requests: Takashi Matsushiro　Department of Surgery, Tohoku Rosai Hospital
4-3-21, Dainohara, Aobaku, Sendai, 981 JAPAN