日消外会誌　29（9）：1921～1925，1996年

50年間の長期回腸外瘻の1症例

谷藤病院外科，東京医科大学外科*

谷藤　公紀　　池田　史仁　　片柳　　創

粕谷　和彦　　谷藤　和弘　　小柳　泰久*

人工肛門や絶食により長期間空置された消化管は萎縮性変化をきたすことが知られている．今回我々は，回腸瘻のため50年間食物の通過のなかった空置回腸と結腸と再使用後の結腸粘膜を組織学的に検討した．症例は73歳の女性．卵巣疾患の手術後の回腸瘻に対し，瘻孔を含め盲腸から回腸末端部を約1m 切除した．肉眼的に瘻孔肛門側の回腸筋層の著しい萎縮がみられ，組織学的には腺管密度と絨毛の丈の低下による回腸粘膜の表面積の減少がみられた．また刷子縁・微絨毛は保たれており，吸収上皮としての形態はみられた．完全絶食は刷子縁・微絨毛を消失させるとの報告を考慮すると，自験例のように消化管を使った消化活動の継続は空置腸管の吸収機能（刷子縁・微絨毛）の維持に必要であると考えられた．また空置結腸には非特異性慢性炎症細胞浸潤がみられ，再使用1年後の生検組織像ではそれらが消失したことから，水分吸収障害の原因と考えられた．

Key words: external fistula of intestine, atrophy of unused intestine, absorbing dysfunction of reused colon

はじめに

消化管の手術後や重度の炎症性腸疾患では，人工肛門による排泄部位の変更や完全な経静脈的栄養により消化管を一時的に使用しないことがある．また，その期間が長期におよぶ場合，空置された消化管には萎縮性変化と吸収機能の低下がみられることが知られている[1]．しかし，空置腸管の形態変化について組織学的に検討した報告は少なく，いまだ不明な点が多い．今回我々は50年間放置された回腸瘻に対し，瘻孔閉鎖のため回腸結腸の部分切除を施行した．切除回腸と結腸を組織学的に検討したところ，空置腸管の病態について若干の知見を得たので文献的考察を加え報告する．

症　例

症例：73歳，女性

主訴：腹痛発作

既往歴：1943年，卵巣疾患のため他院にて開腹手術が施行された（病名や手術方法の詳細は不明）．

現病歴：上記手術の直後より腹痛，嘔気，嘔吐が持続したため，腸閉塞の診断にて初回手術より2か月後に再手術が施行された．しかし，再手術の直後から下腹正中創部に瘻孔が出現し，腸内容の漏出がみられた．

Fig. 1 Fistula in middle lower abdomen (a) and prolapsed ileum with double lumens (arrow) (b).

a
b

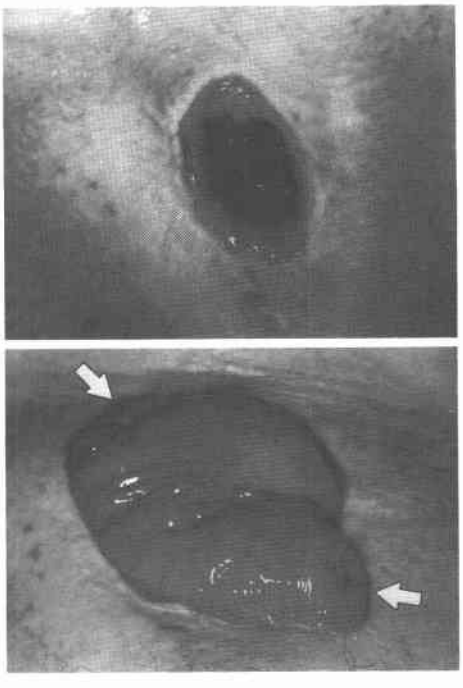

＜1996年5月8日受理＞別刷請求先：谷藤　公紀
〒085　北海道釧路市双葉町3－15　谷藤病院

Fig. 2 Barium enema revealed narrow all colonic lumen, rigidity of the wall, disappearance of Haustra and a pipe lead appearance between the anal and the transeverse colon, but no obstruction.

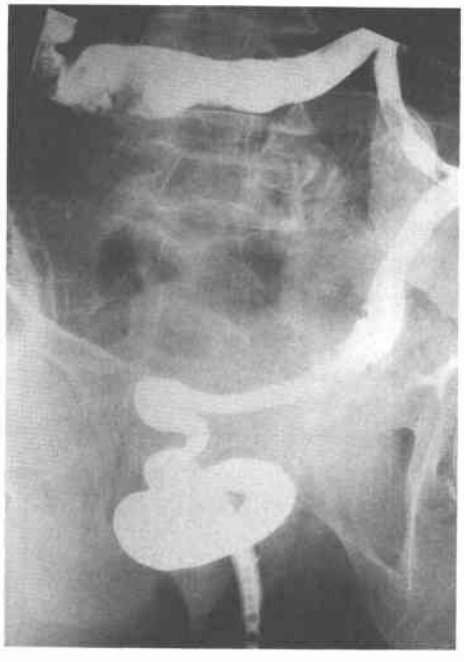

Fig. 3 Gross fresh surgical specimen of the resected ileum (▲: oral end) with a fistula (▽) and cecum. A size of lumen of a distal ileum of the fistula showed marked narrow (≦1.5cm), and its wall lost an elasticity.



患者が瘻孔閉鎖のための再手術を拒否したため，初回の手術から4か月後に退院となった．退院時，腸内容の大部分は瘻孔部より排出されていた．肛門からは極少量の排便が数日に1回みられる程度になっており，

Fig. 4 Histopathological finding showed lower dense and length of tublues and increase of Goblet cells on the anal side ileum of the fistula than those of on the oral side (Hematoxillin-eosin stain, ×25) (a), however, microvilli and brush border revealed on both side of ileum (H.E. stain, ×200) (b).

a
b

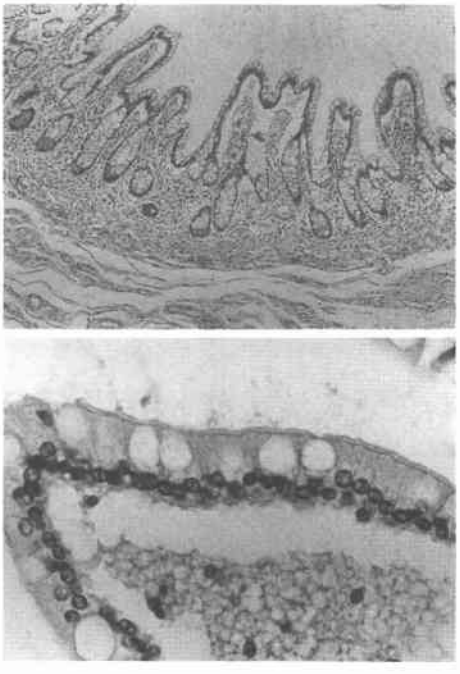

それも数か月後にはみられなくなった．退院後の2年間は脱毛と衰弱が続いたため，患者は瘻孔閉鎖を希望し数件の病院を訪れたが，戦後の医療機器不足との理由で病院側から治療（手術）を拒否された．以後50年間にわたり，瘻孔に腹帯とタオルをあてて自己処置していた．

1994年4月初旬より腸管脱出状態が継続し，腹痛発作も出現したため，同年6月4日に本院を受診した．来院時，瘻孔径は3cm弱（**Fig. 1a**），脱出腸管は双口式人工肛門様の形状を呈していた（**Fig. 1b**）．肛門入口部は狭窄し小指先端の挿入が困難であり，排便は全くみられていなかった．

入院時現症：身長132cm，体重31.5kg．下肢に軽度の浮腫を認めたほか栄養状態は良く，眼瞼結膜に貧血や黄疸はなかった．

入院時検査所見：RBC　$381\times10^4/mm^3$，WBC

Fig. 5 Histologically, marked chronic inflammatry cell infiltration in mucosa (H.E. stain, ×25) (a) and fat cell proliferation in submucosa at the ascending colon (H.E. stain, ×5) (b).
a | b

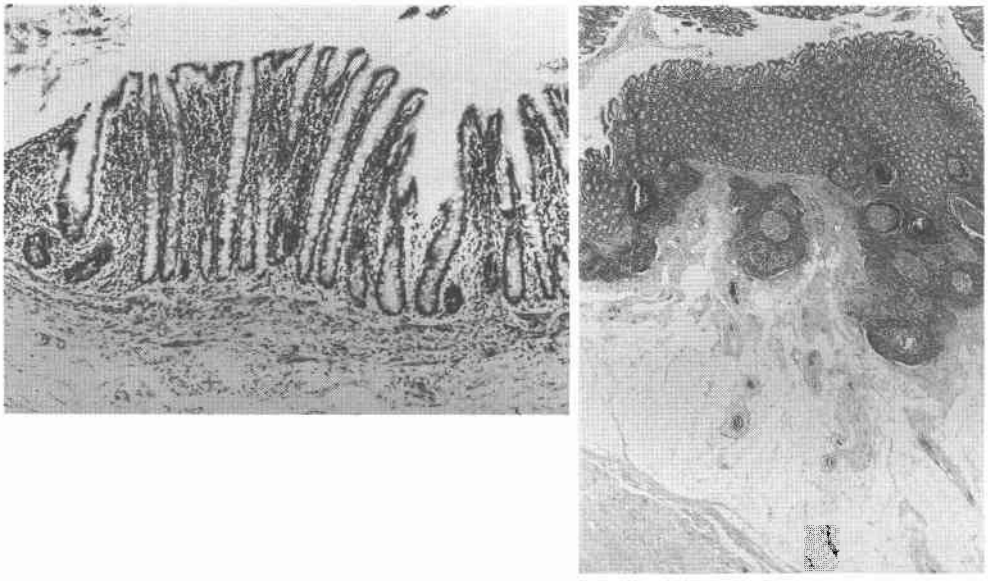

6,960/mm³, Plt 19.2×10⁴/mm³, Hb 11.3g/dl, Ht 34.5%, GOT 21U/l, GTP 14U/l, T-Bil 0.4mg/dl, TP 6.3g/dl, Alb 3.4g/dl, BUN 18.1mg/dl, Creatinin 0.8mg/d, Na 139mEq/l, K 3.7mEq/l, Cl 101mEq/l, Ca 4.0mEq/l, Fe 32μg/dl, CRP 4.5mg/dl, 貧血はなく，電解質も正常であった．

下部消化管X線造影所見：大腸は全域で狭小化していたが，閉塞は認めなかった．壁の伸展性は不良で，Haustraの消失に伴う鉛管状の形態がみられた（**Fig. 2**）．

手術所見：1994年6月10日に手術を施行した．瘻孔は回盲弁より約25cm口側回腸に存在し，周囲の腸管と腸管膜を巻き込む形で径10cm程度の塊状を呈していた．瘻孔口側の回腸は約60cmの長さで腹壁との癒着がみられたが，その他の小腸には癒着や拡張はなかった．結腸の外径は2cm弱と細かったが，壁の伸展性と弾力は保たれていた．瘻孔を含めた回盲部と癒着腸管を切除し，回腸結腸端々吻合にて再建した．肛門狭窄部は用手的に拡張した．

切除標本の肉眼所見：瘻孔部周囲の腸管は腸間膜と一塊となり（**Fig. 3** ▽），瘻孔肛側の空置部腸管は外径1.5cmと萎縮し，弾性硬であった（**Fig. 3** ▽**左**）．瘻孔部付近の粘膜面にはうっ血と浮腫がみられたが，空置腸管部の粘膜面にはいずれの所見もみられなかった．

病理組織学的所見：空置回腸粘膜の絨毛腺窩構造は保たれていた．しかし，非空置部回腸に比べると腺管の丈は低く，密度は疎であった．腺窩上皮を構成する細胞のCript部にはPaneth細胞がみられ，その他の細胞の大半は杯細胞で占められていた（**Fig. 4a**）．絨毛上には微絨毛・刷子縁が明瞭に認められた（**Fig. 4b**）．空置結腸粘膜には慢性炎症細胞の著明な浸潤像と杯細胞の減少がみられ，非特異的慢性炎症所見を呈していた（**Fig. 5a**）．空置小腸と結腸の粘膜下組織には脂肪細胞の著しい増生がみられた（**Fig. 5b**）．

術後経過：第5病日に水分摂取を開始し，第7病日に流動食，以後1日ごとに3分，5分，7分，全粥食と主食を上げていった．第3病日に水様便があり，以後，軟便が1日に2～8行みられた．便意は初回時より認められ，手術直後に1回便失禁があったほかは排便痛や残便感などの肛門機能障害の訴えはなかった．術後は500mlの維持液と抗コリン剤，収斂剤，乳酸菌製剤（Trancolon 45mg, Alubumin tannate 3.0g, Biofermin 3.0g）を連日投与し，第64病日に退院となった．

手術から1年後の便性状はやや軟，排便回数は1日に1～2行であった．内視鏡観察では結腸壁の進展は

良好であり，粘膜にびらんやうっ血・浮腫はみられなかった．結腸粘膜の生検組織像では慢性炎症細胞浸潤や粘膜下層の脂肪細胞の増生像は消失し，腺管密度の粗密と大小不同のみがみられた．

考　察

小腸において蛋白質や糖質が吸収されるには刷子縁・微絨毛が必要である．それらにはcarboxypeptidase, disaccharidaseなどの加水分解や消化吸収酵素が存在し，基部の形質膜を通過して吸収上皮細胞に蛋白質や糖質を転送する働きがある[2)3)]．周防ら[1)]は，2年間の絶食後の小腸粘膜の刷子縁・微絨毛は消失していたと報告している．しかし，自験例，すなわち摂食をともなう空置小腸では刷子縁・微絨毛は保たれていた．周防らの報告例[1)]と自験例の組織所見のちがいは摂食活動の有無に起因していると考えられた．以上の所見から，刷子縁・微絨毛の保持には摂食による非空置部腸管の内圧上昇やそれに伴う神経や消化ホルモン分泌刺激などの関与が関係あると考えられ，必ずしも食物の通過を必要としないと思われた．一方，絶食時[1)]と摂食時のいずれにも空置部小腸の絨毛の丈や腺管密度の低下がみられている．これらの所見は粘膜における消化吸収面積の減少を示すものであり，物理的な物質の通過量の低下に対する反応性の変化と考えられた．

腸管内の脂肪は脂肪微粒として小腸上皮細胞より吸収され細胞外に放出される．その後基底膜を通過し，固有層細胞間質内の中心乳糜腔に吸収される[4)]．自験例の空置腸管の粘膜下層には脂肪細胞の増生像がみられたが，1年後の生検組織では消失していた．これらの変化から，空置腸管では脂肪の吸収・運搬過程の障害の可能性があると考えられた．

また，空置部小腸粘膜の大半を杯細胞が占めたことについて，柿坂ら[5)]は回腸粘膜の大腸化は大腸全摘・回腸ストーマ造設術後における回腸組織の大腸化現象とし，生体内の免疫系，代謝系，循環系や腸内細菌の変化などによる可能性を予想している．自験例においても長期に大腸が使用されなかったため，回腸の大腸化現象と同様の変化がみられたと考えられた．

空置大腸粘膜にはしばしば非特異的大腸炎や直腸炎がみられる[6)7)]．Glotzerら[7)]は炎症の原因として，(1) 本質的栄養素の欠落，(2) 腸内毒素との長時間の接触，(3) 腸内細菌叢の乱れの可能性をあげている．自験例では術前に空置腸管の細菌叢の同定はしてないが，急性大腸炎の既往はなく，慢性炎症の原因は病原細菌の繁殖によるものではないと思われた．再使用後の大腸粘膜には慢性炎症細胞浸潤と上皮の幼若化は消失しており，腸内容通過量の増加に伴う細菌叢の正常化と腸管運動の回復により，非特異的大腸炎が消失したと考えられた．

空置腸管の水分吸収機能の回復に寒天ゲルの注入法[8)]やエレンタール注入が有用であるとの報告[3)]がある．自験例では機能回復の処置を行わずに空置腸管を再使用したため，約2か月間におよぶ長期の補液，抗コリン剤，収斂剤，乳酸菌製剤の投与を必要とした．自験例から，術前機能回復のための処置の有用性が再認識された．

文　献

1) 周防正史，藤村昌樹，山本　明ほか：長期間IVH管理により腸管の廃用性萎縮をきたした1症例．輸液栄ジャーナル　14：1015—1019，1992
2) Yoshioka M, Erickson RH, Woodley JF et al: Role of rat intestinal brush-border membrane angiotensis-converting enzyme in dietary protein digestion. Am J Physiol 253：781—786, 1987
3) 朝倉　均，田中　伸，吉岡政洋ほか：吸収不良症候群．診断と治療　76：1569—1574，1988
4) 山元寅男：吸収上皮の微細構造と吸収．最新医 20：2875—2888，1965
5) 柿坂明俊，星　智和，小山内誠ほか：回腸ストーマ症例における回腸組織大腸化と腸内細菌叢の変化に関する検討．日臨外医会誌　57：23—29，1996
6) Morson BC, Dawson IMP, Day DW et al: Diversion colitis. Edited by Morson BC, Dawson IMP, Gastrointestinal pathology. 3rd. edition. Blackwell Scientific Publication, London, 1990, p 529—530
7) Glotzer DJ, Glick ME, Goldman H: Proctitis and colitis following diversion of the fecal stream. Gastroenterology 80：438—441，1981
8) 林　周作，橋本　俊，成田　洋ほか：Unusedcolon拡張法としての寒天液注入の経験．小児外科 19：1087—1091，1983

A Case of an Ileal Fistula for 50 Years

Kiminori Tanifuji, Fumihito Ikeda, Soh Katayanagi, Kazuhiko Kasuya,
Kazuhiro Tanifuji and Yasuhisa Koyanagi*
Department of Surgery, Tanifuji Hospital
*Department of Surgery, Tokyo Medical College

It is well known that an unused intestinal tract after colostomy or ileostomy for various conditions shows atrophic changes. We investigate histopathologically the case of an external fistula of the ileum with ileum and colon unused for 50 years. A 73-year-old woman, who had a past history of surgical treatment of an ovarian disease and ileus at another hospital, had the complication of an external fistula of the ileum for 50 years. We performed laparotomy and resected the fistula, surrounding adhesive ileum, the distal ileum and the cecum for a length of the about a meter. Macroscopical findings of the resected specimen were marked atrophy of the wall and muscle layer of the distal ileum to the fistula and the colon. In histological sections of the surgical specimen, we found almost normal villi and crypts with brush border/microvilli, but low density and short length of tubules in the distal ileum to the fistula. We refer to a paper which reported that a total abstinence from food made brush border/microvilli be lost in the mucosa of an unused alimentary canal, a continued oral diet was important to maintain absorbing function (brush border/microvilli). Histologically, there was marked chronic inflammatory cell infiltration in the unused colonic mucosa, however, these findings disappeared at the colonic biopsy specimen a year after the operation. We propose that a form of nonspecific colitis is one of the cause of absorbing dysfunction.

Reprint requests: Kininori Tanifuji Department of Surgery, Tanifuji Hospital
3-15, Futabacho, Kushiro-city, 085 JAPAN