日消外会誌　29（10）：1968～1972，1996年

症例報告

早期胃癌と早期胃悪性リンパ腫が併存した1例

国立病院四国がんセンター外科，同　病理*
栗田　　啓　　高嶋　成光　　大村　泰之
佐伯　英行　　万代　光一*

早期胃癌と原発性胃悪性リンパ腫を同時に発症した1例を経験した．症例は82歳の男性で，健康診断目的の胃ファイバースコピー検査にて発見された．幽門側胃切除が行われ，胃癌病巣は，A(Ant)，O-IIa＋IIc，t_1（sm），tub_2，n_1，ow（－），aw（－），ly_0，v_0，リンパ腫病巣は，胃癌取扱い規約およびLSG分類にのっとり記載すると，M（Gre），O-IIc，t_1（sm），diffuse medium cell lymphoma，B cell type，n_0，ow（－），aw（－），ly_0，v_0であった．化学療法なしで再発なく経過していたが，1年後に脳内出血のため死亡した．

Key words: early gastric cancer, primary gastric malignant lymphoma, synchronous double cancer

はじめに

胃の悪性リンパ腫は，胃原発の悪性腫瘍の1％前後[1)2)]とされ，頻度の低いものである．さらに，同一胃に癌腫と併存する例はまれで，和文文献では1993年までに23例が報告されているのみである[3)~25)]．われわれの施設で経験した両腫瘍の併存例を報告し，文献的考察を加えた．所見の記載は胃癌取扱い規約[26)]に基づいた．

症　例

患者：82歳，男性

主訴：（健康診断後の精査）

既往歴：65歳より高血圧症

家族歴：悪性疾患なし．

現病歴：高血圧および一過性脳虚血発作後の加療のため近医へ通院中，1990年9月末ごろ健康診断目的で胃透視，胃ファイバースコピーを受けたところ異常を指摘され，精査，治療目的で当院へ紹介された．食欲不振などはなかったが，1か月間に5kgの体重減少を認めた．

入院時現症：身長152.4cm，体重53.5kg．結膜に貧血，黄疸なく，胸腹部にも異常を認めなかった．四肢に浮腫は認めず，表在リンパ節も触知しなかった．また，神経学的にも異常を認めなかった．

入院時一般検査：血液生化学検査には異常は認めず，白血球分画も正常であった．腫瘍マーカーも，CEA 3.0ng/ml，AFP 0.1ng以下/mlと正常値であった．

胃X線検査：幽門前庭部前壁に丈の低い小隆起の集簇と，その中央に陥凹を持ったIIa＋IIc病変が認められた．また，体下部前壁よりに浅いバリウムのたまりを認めた（**Fig. 1**）．

胃内視鏡検査：幽門前庭部前壁に低い隆起を周囲に伴った浅い陥凹性病変を認め，O'-IIa＋IIc，T_1（SM）の早期癌と診断した．また，胃体中部大彎前壁よりにIIc様病変を認めた．前者よりの生検でtub_2が得られた．後者よりの生検では，強く悪性リンパ腫を疑われたが確診には至らなかった．

Fig. 1 Barium meal showed a minimal elevated lesion with central depression in antrum (arrow), and in lower body of the stomach, there existed a minimal depressed lesion (arrow head).

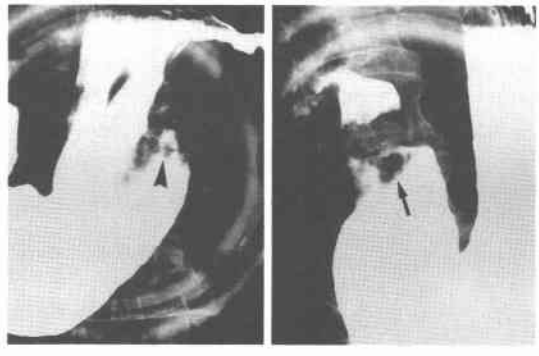

＜1996年5月8日受理＞別刷請求先：栗田　　啓
〒790　松山市堀之内13　国立病院四国がんセンター外科

Fig. 2 (a): The resected specimen showed a minimally elevated lesion with central depression in the antrum and a minimally depressed lesion in the body of the stomach. (b): its schema of the specimen.

a

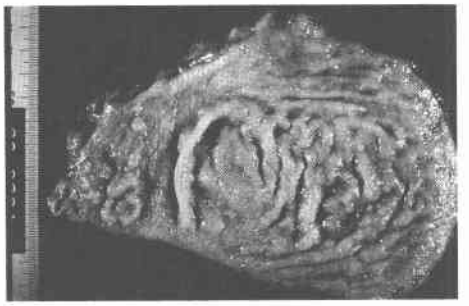

b

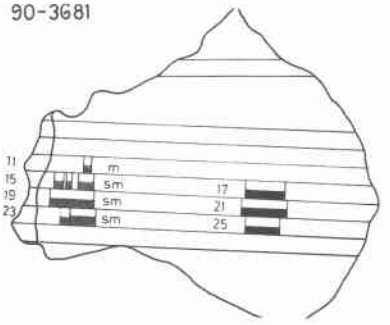

Fig. 3 (a): Microscopically, antral lesion was a IIa+IIc type early gastric cancer. (original ×4) (b): Moderately differentiated adenocarcinoma invaded the submucosal layer. (Original×66)

a

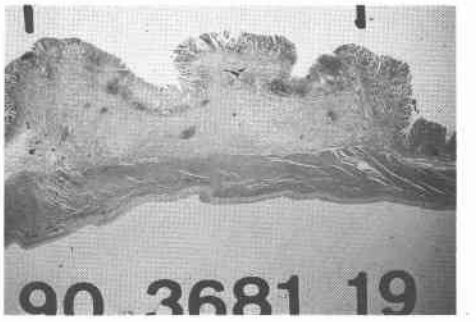

b

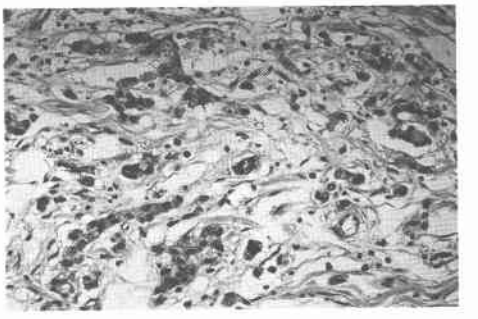

腹部超音波検査および腹部CT：胃の病変の描出はなされず，所属リンパ節および遠隔転移も認められなかった．

手術所見：1990年10月24日に手術を施行した．肉眼的には，肝転移，腹膜播種，リンパ節転移は認められなかった．年齢，全身状態，進行度を考慮し，幽門側胃切除，D_0を施行し，Billroth I 法で再建した．

肉眼および病理組織学的所見：病巣は2か所に認められ，幽門前庭部前壁の病変は，大きさ3.0×2.0cm，O-IIa+IIc, T_1(SM)，胃体中部大彎前壁よりの病変は，大きさ2.0×1.7cm，IIc様病巣であった(**Fig. 2a, b**)．前者は組織学的には，t_1 (sm)，tub_2，n_1 (#6)，ly_0，v_0，INFα，ow(−)，aw(−)，総合進行度Ib期であった(**Fig. 3a, b**)．後者は，胃癌取扱い規約[4]にのっとれば，O-IIc，t_1(sm)，n_0，ly_0，v_0，ow(−)，aw(−)であり，reactive lymphoid hyperplasia の病巣に接し中型のリンパ球様細胞が粘膜下層へ浸潤していた(**Fig. 4a, b**)．Lymphoma Study Group 分類によると，non-Hodgkin malignant lymphoma，diffuse medium cell type，免疫組織染色でB cell type と診断された(**Fig. 5a, b**)．

術後経過：術後経過良好で，1990年11月18日に退院した．その後外来通院にて再発なく経過していたが，1991年11月17日，他院で脳内出血にて死亡した．剖検は行われなかった．

考　察

胃に原発する悪性リンパ腫は，胃原発の悪性腫瘍の1％前後[1)2)]とされ，当施設においても1.1％(24例/2,114例)であった．一方，胃に組織学的に異質の原発性悪性腫瘍が同時に存在することは非常にまれである．なかでも，胃癌と胃原発性悪性リンパ腫の同時併存例は，本邦の文献上1993年までに23例が論文として報告されているのみである．なお，ここでは，学会抄録のみのものは省いた[3)~25)]．

以下，当院例も含めて集計した結果を記載する．男女比は16：8，年齢は60歳台が最多であった(**Table**

Fig. 4 (a) : Microscopically, lower body lesion appeared superficial minimal depression. (Original ×4) (b) : Non-Hodgkin malignant lymphoma cell invaded the submucosal layer. It seemed to merge into RLH lesion. (original×10)

a

b

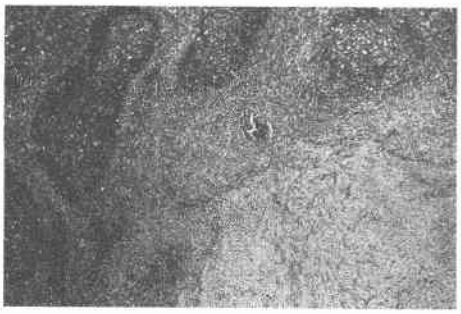

Fig. 5 (a) : By the Lymphoma Study Group Classification, it corresponded to difuse medium cell type malignant lymphoma. (original×250) (b) : Positively stained by immunohistochemical staining of Pan-B. (Original×132)

a

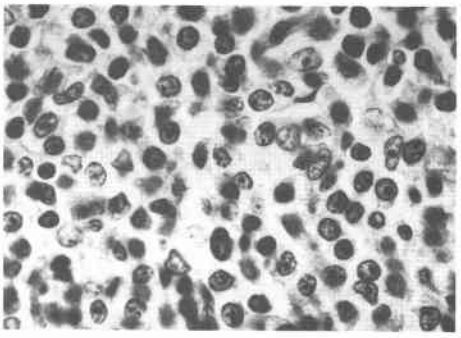

b

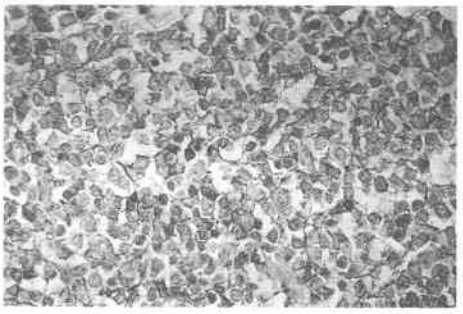

1)．当症例は最年長例であった．多発例が胃癌の3症例7病巣に，悪性リンパ腫の3症例13病巣にみられた．以下，多発例も含めて検討した．占居部位では，胃癌はM領域に多く，胃悪性リンパ腫はMあるいはC領域に多くみられた（**Table 2**）．併存の様式では，独立型が27組と最多で，次いで衝突型が10組，両者が混在するものは1組に過ぎなかった．当症例は独立型に相当した．進行度は，胃癌では29病巣中22病巣までが粘膜下層までにとどまる早期例であったのに比べ，悪性リンパ腫では，粘膜下層までにとどまる早期例と固有筋層をこえて浸潤する進行例が17対18とほぼ同様であった（**Table 3**）．組織分類では，古い症例では悪性リンパ腫に関し亜分類がなされていないため，Hodg-

Table 1 Distribution of age

age	number
40–	3
50–	4
60–	13
70–	2
80–	2
Total	24

Table 2 Location of the lesions (including multiple cases)

1. Gastric cancer[1]

C	M	A	Total
5	16	8	29

2. Malignant lymphoma[2]

C	M	A	CMA	Total
12	16	5	2	35

[1]including 3 multiple cases, [2]including 3 mutiple cases
C ; upper third of stomach, M ; middle third of stomach, A ; distal third of stomach

Table 3 Depths of the lesions (including multiple cases)

1. Gastric cancer[1]

limited to m, sm	beyond mp	unknown	Total
22	6	1	29

2. Malignant lymphoma[2]

limited to m, sm	beyond mp	Total
17	18	35

[1]including 3 multiple cases, [2]including 3 mutiple cases, m ; mucosa, sm ; submucosa, mp ; muscularis propria

Table 4 Histological types (including multiple cases)

1. Gastric cancer[1]

pap	tub1, tub2	por	sig	muc	Total
3	20	2	2	2	29

2. Malignant lymphoma[2]

Hodgkin's lymphoma	non-Hodgkin's lymphoma	Total
2	33	35

[1]including 3 multiple cases, [2]including 3 mutiple cases, pap ; papillary adenocarcinoma, tub1; well differentiated adenocarcinoma, tub2 ; moderately differentiated adenocarcinoma, por ; poorly differentiated adenocarcinoma, sig ; signet ring cell carcinoma, muc ; mucinous adenocarcinoma

kinリンパ腫とnon-Hodgkinリンパ腫の2分類でみると，前者は1症例2病巣にみられたのみであった．胃癌では，tub_1，tub_2の分化型癌が35病巣中20病巣(71.4%)と多くを占めていた(**Table 4**)．リンパ節転移では，リンパ腫の転移のあったもの9例，癌の転移のあったもの6例，両者の転移のみられたもの1例で，8例には転移はみられなかった．

同一胃に，胃癌と悪性リンパ腫が併存する背景として，霞ら[27]は，胃原発悪性リンパ腫の術後の残胃に胃癌の発生をみた症例を報告し，文献的考察上，癌腫の組織型は分化型癌が多くまた早期癌が多いことをふまえて，悪性リンパ腫の存在は，その近傍に分化型癌の発生をきたしやすいとの考察をしている．また，胃を含めた腹腔内の広範な悪性リンパ腫に胃癌が併存したとする報告[28][29]があり，悪性リンパ腫の存在がなんらかの機序により癌腫の発生を促すとする上記の説を支持する傍証となるかもしれない．しかし，実際には胃癌に原発性悪性リンパ腫が合併することはまれであり，また，当症例では，リンパ節転移の状況よりみて胃癌の進行度が高く，上記の考えを支持するには至らないと思われた．むしろ，当症例においては両者は互いに無関係に発生したと考えるのが妥当と考えられた．

この症例では，RLH病巣に悪性リンパ腫が接して存在する点も，最近いわれているRLHの大部分がmucosa associated lymphoid tissue (MALT) リンパ腫に含まれるとする説[30]とあいまって興味深い[31]．

胃癌と胃悪性リンパ腫が併存する場合の手術方法として，当症例では高齢のためにD_0としたが，一般的には坂本ら[32]が述べているように根治的手術が可能ならば胃癌に準じた胃切除，リンパ節郭清が成されるべきと考えている．また，リンパ腫の進行度が高い場合は，術後に化学療法を加える必要があると考えている．

最近，胃悪性リンパ腫が増加してきているとの報告[33]がみられる．今後，同様の症例の報告が増す可能性があり，症例の集積により本態が明らかになって行くと思われる．

文　献

1) 中村恭一：胃悪性リンパ腫の病理組織学的研究，特に組織発生について．癌の臨　10：163—176，1964
2) 北村正次，荒井邦佳，宮下　薫ほか：胃悪性リンパ腫に対する外科的治療および術後化学療法．日消外会誌　23：2215—2220，1990
3) 長州光太郎，石河利隆，井磧　進：胃の衝突腫瘍．胃と腸　1：829—833，1966
4) 内田雄三，三浦敏夫，川嶋　望ほか：早期胃癌と細網肉腫が同一胃に相接して共存した1例—その病理学的特性について—．外科診療　12：333—337，1970
5) 竹中正治，安達秀雄，橋本英宣：粘膜内癌と細網肉腫の同一胃内共存例．胃と腸　6：1587—1592，1971
6) 犬飼　治，中神信男，伊藤定雄ほか：胃重複悪性腫瘍の1手術例—胃癌と胃細網肉腫が各々独立して併存した症例—．臨外　27：863—869，1972
7) 石川　勝，柴田　醇，武　暁ほか：I型早期胃癌と細網肉腫とが同一に相接して共存した1例．胃と腸　8：1355—1359，1975
8) 中山影親，今里勝次郎，柳　東ほか：胃のCollision tumor(癌と肉腫の共存)の1例．癌の臨　21：935—938，1975
9) 山口哲磨，前田　滋，近藤直嗣ほか：原発性胃ホジキン肉腫と早期胃癌の平存例．．癌の臨　22：409—414，1976
10) 田伏克淳，田伏洋治，大沢祐三ほか：胃悪性リンパ腫10例の検討—胃細網肉腫とIIb型早期胃癌の合併例を含む—．日臨外医会誌　38：319—328，1977

11) 加藤　修, 春日井達造, 紀藤　毅ほか：短期間に著明な形態の変化をみた胃細網肉腫とIIb型早期胃癌の合併例. 胃と腸　12：459—464, 1977
12) 水野孝子, 鶴田一郎, 神山秀三ほか：同一胃における悪性リンパ腫と癌腫の重複例—自験2例ならびに本邦における報告例について—. Gastroenterol Endosc 22：295—303, 1980
13) 斉藤清子, 片野　彰, 鈴木伸男ほか：特異な分布を示した早期胃悪性リンパ腫と早期胃癌の重複例. 癌の臨　27：370—374, 1981
14) 松本俊雄, 松本温子, 関根迪弐ほか：胃の原発性悪性リンパ腫と早期胃癌の共存せる1症例. Prog of Dig Endosc 20：269—376, 1982
15) 内田雄三, 柴田興彦, 一万田充俊ほか：胃悪性リンパ腫と早期胃癌の共存例. 癌の臨　29：174—176, 1983
16) 木村　修, 河村良寛, 岡本恒之ほか：粘膜内癌の併存した多発性胃悪性リンパ腫の1例. 胃と腸　18：261—266, 1983
17) 内間久隆, 神山隆一, 中村　宏ほか：胃多発性悪性リンパ腫と早期胃癌の共存例. 癌の臨　31：1337—1341, 1985
18) 小寺沢俊洋, 林　宏輔, 柳川昌弘ほか：胃悪性リンパ腫とIIb型早期胃癌が共存した1例. 住友病医誌　12：108—113, 1985
19) 藤井　浩, 柏谷　亘, 前川　平ほか：胃原発悪性リンパ腫に腺癌が併存した1例. 癌の臨　32：413—420, 1986
20) 入谷勇夫, 大村　豊, 大橋大造ほか：胃癌と胃悪性リンパ腫が相接して共存した1例. 外科　49：312—316, 1987
21) 東　哲明, 田村和也, 福井　興ほか：IIc型早期胃癌との衝突がみられた胃悪性リンパ腫の1例. 癌の臨　33：1368—1373, 1987
22) 横田昌明, 松本賢治, 猪原則行ほか：胃悪性リンパ腫と胃癌が相接して合併した1例. 臨外　42：1855—1858, 1987
23) 内藤裕二, 堀田忠弘, 富松淳子ほか：早期胃癌を伴った原発性胃悪性リンパ腫の1例. 消外　11：781—787, 1988
24) 小島　宏, 山内晶司, 加藤　裕ほか：胃原発性悪性リンパ腫と早期胃癌の共存例. 癌の臨　35：411—416, 1989
25) 寺岡正悟, 木田　実, 松原秀樹ほか：早期胃癌と原発性胃悪性リンパ腫の共存例. 広島医　43：1879—1883, 1990
26) 胃癌研究会編：胃癌取扱い規約. 改訂第12版. 金原出版, 東京, 1993
27) 霞富士男, 高木国夫, 加藤　洋ほか：胃癌・胃肉腫重複についての考察. 臨外　34：105—115, 1979
28) 平井　孝, 正　義之, 光吉　貢ほか：重複悪性腫瘍. 長崎医会誌　38：877—883, 1964
29) 沢　重治, 川浦幸光, 平野　誠ほか：胃リンパ肉腫にIIa型早期胃癌が合併した1例. 癌の臨　30：393—398, 1984
30) 小野伸高, 若狭治毅：悪性リンパ腫. 発生と進展. 消外　16：1375—1383, 1993
31) 加藤　一哉, 松田　年, 小野寺一彦ほか：胃反応性リンパ細網細胞増生を伴った胃悪性リンパ腫の1症例. 日消外会誌　27：2569—2573, 1994
32) 坂本英至, 中島聰總, 太田恵一郎ほか：胃悪性リンパ腫の臨床病理学的検討. 日消外会誌　25：985—991, 1992
33) 小出直彦, 中村　学, 安達　亙ほか：胃悪性リンパ腫手術症例数の経年的変遷とその術前診断の検討. 日臨外医会誌　55：1673—1677, 1994

Primary Gastric Adenocarcinoma concomitant with Primary Gastric Malignant Lymphoma —A Case Report—

Akira Kurita, Shigemitsu Takashima, Yasushi Ohmura,
Hideyuki Saeki and Kouichi Mandai*
Department of Surgery and Department of Pathology*, Shikoku Cancer Center Hospital

A case of primary gastric adenocarcinoma concomitant with primary gastric malignant lymphoma is reported. The patient was an 82-year-old man. His stomach desease was revealed in a physical check up. He underwent distal gastrectmy. Pathological study revealed the coexistence of primary gastric moderately differentiated adenocarcinoma and primary gastric non-Hodgkin's malignant lymphoma. The cancer was located in the distal third of the stomach, and the lymphoma in the middle third. Both lesions invaded the submucosal layer and perigastric nodal metastasis of adenocarcinoma was present. The patient died one year after the operation from a cerebrovascular accident. Clinically, he had been free of recurrence until he died.

Reprint requests: Akira Kurita　Department of Surgery, Shikoku Cancer Center Hospital
13 Horinouchi, Matsuyama, 790 JAPAN