日消外会誌　29（11）：2127～2130，1996年

症例報告

星状神経節ブロックが有効であった胃切除後ダンピング症候群の１例

星ガ丘沢田医院
澤　田　公　任　　澤　田　正　志

66歳の男性．７年以上前から毎朝食後，胃切除後ダンピング症候群で悩んでいた．主な症状は動悸，脱力感，倦怠感，時としてその後の深い眠りなどがあり15分位続いた．各種薬物療法，食事療法，運動療法などはほとんど無効であった．1995年12月18日，右側に星状神経節ブロック（SGB）を行った．効果は劇的で翌日の朝食後は全く症状がなく快適な朝を過ごした．この日，さらに左側のSGBを追加した．効果はその後10週間以上続いている．

Key words：　dumping syndrome, stellite Ganglion Block

はじめに

胃切除後の後遺症であるダンピング症候群は，一般的に自然軽快することも多いが，一部に極めて難治性の症例もあり，その確実な治療法の報告はないようである．今回，著者らは術後７年半以上にわたり，連日の病悩期間をもった患者に，星状神経節ブロック（以下，SGB）を行い，わずか１日足らずで即効的に治癒させた症例を経験したので報告する．

症　例

患者：S.I. 66歳の男性．職業・元小学校校長

SGB前の既往歴：16歳腰椎圧迫骨折，49歳狭心症，50歳胃潰瘍，57歳胃癌手術（1988年２月17日）・術式；胃亜全剔，R_2，Billroth II 法・手術所見；S_0，P_0，H_0，$N_{(-)}M$，IIc，Stage I．・病理組織学的所見；adenocarcinoma，sm，ly_1，v_0，$ow_{(-)}$，$aw_{(-)}n_1{}^1/_{4(+)}$．

ダンピング症候群の発症：胃切除術後経過は良好で1988年３月14日．術後25日に退院したが，術後約45日頃から朝食直後に，顔面蒼白となり動悸がして胸苦しくなり，急速に全身が弛緩するような脱力感と倦怠感が来るようになった．また眩暈や頭重感があることもあった．この場合にはいつもテーブルか床の上にうつ伏せになり10～15分位を過ごした．週に１度くらいは，その後意識を失い深い眠りに落ち込み，10～15分して目覚めることもあった．その他腹部膨満感や不快感を伴い週１度程度下痢をした．このような症状後，倦怠感が１時間半から３時間位続くことがあった．この症候群は程度の差はあっても，術後約７年余りの間に１日も欠けたことはなかった（**Table 1，2**）．なお昼食，夕食などには症状はなかった．

SGB前の現症および臨床検査成績：身長，170cm，

Table 1　General symptoms of dumping syndrome

	Symptoms	Pt.
1	Cool sensation	−
2	Palpitation	+++
3	Dizziness	+
4	Numbness, Syncope	+
5	Redness of cheek	−
6	Paleness of face	+++
7	Heat sensation of the whole body	−
8	Feel like atony	+++
9	Feel sleepy	+
10	Headache, oppression of head	+
11	Oppression of chest	++

−nothing　+sometimes
++always, medium degree　+++always, high degree

Table 2　Abdominal symptoms of dumping syndrome

	Symptoms	Pt.
1	Borborygmus	−
2	Abdominal pain	−
3	Diarrhea	+
4	Nausea	−
5	Vomit	−
6	Abdominal distension	++
7	Abdominal discomfort	++

−nothing　+sometimes
++always, medium degree　+++always, high degree

＜1996年６月12日受理＞別刷請求先：澤田　公任
〒023　水沢市星ガ丘町５－22　星ガ丘沢田医院

体重68.5kg，安静時血圧116/73mmHg，脈拍数53/分，胸部X-P特記所見なし．血液所見（赤血球405×10^4/mm^2，Hb 13.7mg/dl，GOT 23，GPT 14，BUN 15，CRN 0.8空腹時血糖値106mg/dl）

心電図上，時々，心室性不整脈がみられるが連発性ではない．心エコーで軽度左室肥大を認める．脈拍数はβブロッカーの服用の影響と思われる．

SGB前のホルター心電図所見：1995年4月11日，14時42分から24時間のホルター心電図を施行した．これでは心室性期外収縮が多く出現しているが，連発性ではない．また上室性期外収縮は，数は少ないが，ダンピング症状が発症した12日，7時47分にブロックを伴う上室性頻脈の形で約20秒間出現した（**Fig. 1**）．

SGB前の治療：発症時より7年以上にわたり治療を試みた．薬物学的には臭化ブチルスコポラミン（ブスコパン），βブロッカー，オキセサゼイン（ストロカイン），精神安定剤，塩酸ロペラミド（ロペミン），マイレン酸トリメブチン（セレキノン），その他を用いたが，βブロッカーでわずかに動悸が減少する程度でほとんど無効であった．食事療法，食事前の運動なども試みたが無効であった．

SGBとその後の症状および生活様式：1995年12月18日：午前11時45分右側にSGBを施行した．薬剤は0.5% lidcaine 3mlを23ゲージのカテラン針で傍気管法で注射した．翌12月19日：朝7時にいつもの習慣に従って乳酸食品（ヨーグルト）と固形の栄養食品（固形カロリーメイト）を食べた．いつもはこれだけで症状が出たが全く無症状で，その後朝食が終わっても症状は全くなく，体が軽くなり，室内の整理をした．このようなことは術後7年間で始めての経験であった．その後，来院受診．症状経過は良好であったが，10時43分左側星状神経節に0.5% lidcaine 3mlを追加ブロックした．12月20日：朝食後も全く症状がなく外出した．12月21日：朝7時30分乳酸食品と固形栄養食品を食べたが全く症状がなく，室内の整理を行った．9時の朝食後も全く症状が無く，平穏な生活を送った．12月22日：朝食後症状が無く爽やかな感じであった．12月23日：朝乳酸食品を食べた後，2～3分極く軽い胸部の不快感があったが，気にする程でなく室内の整理を行い，落ち着いた生活を送った．その後は症状がなく，また動悸，倦怠感，下痢なども全くなかった．12月24日：前日から旅行中であったが，8時に持参の乳酸食品と栄養食品を食べ，さらに通常の朝食をとった．しかし，何の症状もなくその後朝風呂に入った．

Fig. 1　Holter ECG of after breakfast, make a comparison between Pre-and Post-SGB.

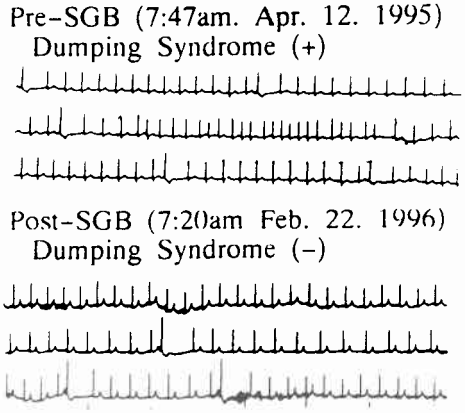

12月25日：朝食後全く症状がなく，除雪作業をした．12月26日：朝食後極く軽い胸部不快感が20秒位あったが気にする程でなく，除雪作業をした．その後来院し，症状はなかったが年末年始の休暇に備えて右側にSGBをした．休暇中は全く症状がなかった．その後1996年1月15日までは特記するべき症状もなく過ごしたが，翌16日に朝食後間もなく，仕事中に誤って物体を倒して驚いた直後に，軽い動悸，胸部不快感が数分あった．同日，左側にSGBを施行した．翌日からは再び全く症状がなく2月末の現在に至っている（**Table 3**）．

SGB後のホルター心電図所見：1996年2月21日，12時42分から24時間のホルター心電図では，22日の朝食後は，単発性の心室性期外収縮が認められるのみである（**Fig. 1**）．

考　察

ダンピング症候群には，食餌摂取後30分以内に生じる早期ダンピング症候群と，食後2～4時間の空腹時に発症する後期症候群とがある．本症例は食直後に発症し，早期ダンピング症候群に属するものと思われる．第4回日本消化器外科学会において，早期ダンピング症候群についてのシンポジウムが行われた[1]．この中で山口は391例を検討して，全身症状については1つ以上あればダンピング症状とし，また特別発言の山岸は腹部症状の重要性を併せて強調している．ここでは明確な判定基準の結論は必ずしもないが，全身，腹部にそれぞれ1症状以上あれば，早期ダンピング症候群として良いものと思われる．また全身症状が2以上あるか，全身症状と腹部症状が，それぞれ1以上あるこ

Table 3 Symptoms and lifestyle after breakfast

1988/ 2 /17	Subtotal gastrectomy with R_2 dessection and B II re-constraction	
	Symptoms	Life style
1988/ 4 /	dumping syndroms (paleness of face, palpitation, oppression of chest, atony, Dizziness oppression of head, deepsleep diarrhea abdominal distesion and discomfort) ↓	These symptoms were continued every morning over 7 years.
1995/12/18	Rt SGB was performed.	
12/19	All of symptoms were disappeared. Lt SGB was performed.	arrangement his room
/20	no symptoms	took a walk, enjoyed coffee time
/21	|	
/22	↓	felt refreshing, arrangement his room
/23	slight chest oppression (a few min.)	
/24	no symptoms	took a bath
/25	no symptoms	snow-removing work
/26	slight chest oppression (about 20 sec.) Rt SGB was performed. ↓ no symptoms	snow-removing work
1996/ 1 /16	slight palpitation by accident Lt SGB was performed. ↓ no symptoms	comfortable life
2 /29		

とをもって，本症候群とするとの考え方もある[2]．本症例は全身症状が8，腹部症状が3，あり，ダンピング症候群であることは明らかである．また患者は7年半以上の連日の病悩期間中，胃切除術後の約3年間を小学校長として勤務した．この間，症状を克服し勤務するために，患者自身の着想により早朝4時に起床し，茶を飲み，菓子を食べて自らダンピング症状を誘発し，その回復するのを待って朝食をとり7時45分に迎えの車で出勤した．以上の症状経過の考察により診断のための誘発試験は特に行わなかった．また，患者の期外収縮を観察する目的で，たまたまSGBの前後にホルター心電図を実施した．SGB以前のそれは，朝食直後に本症候群発症に一致して，ブロックを伴う上室性頻拍の形で，上室性期外収縮が約20秒間認められたが，SGB後のホルター心電図には，朝食後に単発性の心室性期外収縮が認められただけである．しかし発症当日患者は，朝食後7時30分から9時45分の間に症状の出現を自覚しており，約20秒間の上室性期外収縮については，今後なお検討を要するものと思われる．大野ら[3]は本症候群を他覚的判定基準によって，判定することは不可能であり，自覚症状によって診断するため，問診が極めて重要となるとして，症候学的検討の重要性を指摘している．ダンピング症候群は，消化管の食餌内容の，急速な通過が関与するといわれるが，その機序については十分明らかでない．しかし一連の症状の性質からみて自律神経，内分泌などが，深くかかわっているものと思われる．田村ら[4)5)]は胃切除後に生じた自律神経不全症を，自験例1例を含めた7例について検討し，胃切除自体が自律神経障害を引きおこす可能性があることを示唆した．またダンピング症候群が，自律神経不全症と本質的に異なるものとは断定できず，ダンピング症候群の発生機序自体に，自律神経障害が関与している可能性があるとしている．他方，星状神経節ブロック（SGB）は，1954年 Moore DC[6]によって集約，報告された治療法である．我が国では若杉[7]が多数の症例の治療経験について検討し，この方法が自律神経系，免疫系，内分泌系などの異常によって発症する各種疾患に対して有効であると述べ，SGBの適応症として14の領域や系統の症状を挙げている．しかし，その機序についてはいまだ不明の部分があるとしている．この中にはダンピング症候群は挙げられていない．今回，自律神経異常が関与すると推定されるダンピング症候群に対して，SGBが何らかの有効性を持つかも知れないとの予想に立って，患者の了解を得て本治療を施行してみた．結果は1回の右側のSGBのみで，7年間余り毎日悩んだ症状を，消失させ治癒せしめることが出来た．右側に施行した理由は，SGBが一側のみでも有効な場合があることと，たまたま患

者が右頸肩腕症候群による軽い痛みがあり，この治療を兼ねたためでもあった．著者らはさらに完全を期するために翌日左側にもSGBを行った．経過は前述のごとく極めて良好であった．SGBは特に手技の安全性が問題になる．注射を安全に行う要領であるが，要は複雑に走行する動脈，静脈，神経，気管，食道などを回避して，慎重に針を進めて，第7頸椎横突起に針を軽く衝突させることである．若杉は第6頸椎横突起がより安全性が高いという．著者らは多数の頸部の注射および手術などの経験を勘案して次のように行っている．即ち注射部位は第VII頸椎横突起の前方で傍気管皮膚より行う．刺入は0.5%リドカイン3～7mlの入った注射器に，23Gのカテラン針を用いて，前記横突起基部に向ってゆっくり行う．5～10mm進めるごとに注射器を吸引してみる(間欠的吸引刺入，intermittent suction and needle stick)．血液の逆流があれば，抜去して10～15分以上圧迫してSGBは中止する．針が横突起に衝突すると固い抵抗がありすぐ分かる．5cm以上針が進む時は，横突起を外れていることがあるので停止して吸引してみる．椎骨動脈の穿刺には十分注意し，もし逆流があれば抜去して圧迫する．神経症状に注意しながら1週間以上はSGBを中止する．薬液注入は全量を一気に注入せず，0.5mlごとに吸引しながら間欠的に行う．(間欠的吸引注入intermittent suction and injection)．血液の逆流があれば注入を中止する．抜針は軽く吸引しながら行い，直ちに10分以上圧迫する．圧迫が遅れると血腫が出来やすい．この場合頸動脈の血流に注意する．その後は30分～1時間位座位，歩行を許し血腫のないことを確認して帰宅させる．不安な時はエコーで血腫の有無を調べる．

文　献

1) 長尾房大，山口吉康，山岸三木雄ほか：第4回日本消化器外科学会総会記録(その2)，シンポジウム．1．早期ダンピング症候群．(第1部)．日消外会誌 **4**：1—20，1972
2) 鈴木快輔：合併症，後遺症A：胃切．阿部令彦，出月康夫，小沢和恵ほか編．最新消化器外科シリーズ2．胃癌(1)．金原出版，東京，1989, p129—136
3) 大野真司，杉町圭蔵：胃切除後症候群(ダンピング症候群，食後低血糖症候群等)別冊 日本臨床 領域別症候群，消化管症候群(上巻) 5，II．胃．日本臨床社，大阪，1994, p454—457.
4) 田村直俊，島津邦男，栗原一浩ほか：胃切除後に生じた自律神経不全症の1例．自律神経　**31**：626—632，1994
5) 田村直俊，島津邦男，濱口勝彦ほか：食後性低血圧と早期ダンピング症候群．神経内科　**40**：316，1994
6) Moore DC: Stellate ganglion block. Charles C Thomas, Sprigfield, 1954, p1—280
7) 若杉文吉：星状神経節ブロックの適応．ペインクリニック　**12**：171—178，1991

A Cure of Post-Gastrectomy-dumping Syndrome by Stellite Ganglion Block

Kimitou Sawada and Masashi Sawada
Hoshigaoka Sawada Clnic

The patient is a 66-year-old man who has complained of post-gastrectomy-dumping syndrome after breakfast for the past seven years. His major symptoms each morning were palpitation of the heart, a fainting spell, and feeling of fatigue. In this debilitative condition, the patient periodically would involuntarily lapse into a deep sleep for a period of up to 15 minutes. Prior attempts to treat this patient with drugs, diet, and exercise have been unsuccessful. On December 18, 1995, a right SBG was performed. This method was successful, and the patient experienced no symptoms of post-gastrectomy-dumping syndrome on the morning after the treatment. A left SGB was performed that day. For the past ten weeks, since the initial series of injections, the patient has remained free of discomfort.

Reprint requests: Kimitou Sawada　Hoshigaoka Sawada Clinic
5-22 Hoshigaoka-cho, Mizusawa, 023 JAPAN