日消外会誌　29 (11)：2131～2135，1996年

門脈内腫瘍塞栓を併存した α-fetoprotein 産生胃癌の1例

北海道大学第1外科

山下健一郎　白戸　博志　佐藤　裕二　大沢　昌平
近藤　正男　大島　隆宏　小橋　重親　高橋　典彦
高橋　周作　嶋村　剛　宇根　良衛　内野　純一

門脈右枝内の腫瘍塞栓および肝 S_7 領域の腫瘍性病変を合併した alpha-fetoprotein (AFP) 産生胃癌を経験した．症例は52歳の男性．胃噴門部に Borrmann 3型胃癌を認め，血清 AFP 値は818.5ng/ml と高値を示した．手術は胃全摘・肝右葉切除・門脈内腫瘍塞栓摘除術を施行した．病理組織学的に胃腫瘍，肝腫瘍および門脈内腫瘍塞栓はすべて同じ低分化型腺癌であり，免疫組織学的に AFP の存在が証明された．以上より，肝腫瘍は門脈を介した胃腫瘍の転移性病変と推測された．血清 AFP 値は術後33.3ng/ml まで低下した．臨床的に血清 AFP 値が高値で，門脈内腫瘍塞栓を合併した肝腫瘍を認める場合，その原発巣として，まれながら AFP 産生胃癌も考慮に入れる必要があると考えられた．

Key words: AFP-producing gastric cancer, portal tumor thrombus, liver metastasis

はじめに

門脈内腫瘍塞栓を合併する疾患は第1に肝細胞癌であるが，胃癌，大腸癌，膵癌，胆道癌などの消化器癌でもまれに認められる[1)~4)]．胃癌では，alpha-fetoprotein (AFP) 産生性のものが高率に経門脈性の肝転移を来すといわれている[5)]．しかし，これに肉眼的な門脈内腫瘍塞栓を合併した報告例は少ない[6)~10)]．

今回，我々は術前画像診断上，AFP 産生胃癌に門脈内腫瘍塞栓を合併し，同時性肝転移を認めた症例を経験したので報告する．さらに，6例の門脈内腫瘍塞栓を伴った AFP 産生胃癌既報例と併せ考察を加えた．

症　例

患者：52歳，男性

主訴：特になし．

家族歴：特記すべきことなし．

既往歴：特記すべきことなし．

現病歴：1993年9月，近医での人間ドックにて胃病変を指摘された．精査の結果，肝転移を伴う胃腫瘍と診断され，10月25日手術目的のため当科入院となった．

入院時現症：身長160cm，体重65kg．貧血，黄疸なく，腹部は平坦・軟で肝，脾を触知しなかった．

入院時検査成績：血液生化学検査で異常を認めず，HBS 抗原・抗体および HCV 抗体はすべて陰性であった．腫瘍マーカーは，AFP が818.5ng/ml と高値を示したが，carcinoembryonic antigen (0.6ng/ml)，carbohydrate 19-9 (7.0U/ml) は正常範囲内であった．

画像診断：上部消化管造影および上部消化管内視鏡検査で，噴門部前壁に Borrmann 3型の病変を認めた．同部の生検結果は Group 5, Poorly differentiated adenocarcinoma であった．腹部超音波検査で肝 S_7 に大きさ7.8×7.5×5.6cm の内部不均一な hypoechoic mass を認め，門脈右枝から右後区域枝にかけての門脈内構造物を認めた．腹部造影 CT 検査で肝病変は辺縁不整・内部不均一な low density area として描出され，腹部超音波検査で認められた部位に造影されない門脈内構造物が確認された (**Fig. 1**)．肝動脈造影動脈相では異常所見を認めず，実質相でも腫瘍濃染像を認めなかった．経上腸間膜動脈性門脈造影では門脈右枝が根部より造影されず (**Fig. 2**)，他の画像所見と併せて門脈内腫瘍塞栓を強く疑った．

以上より，門脈内腫瘍塞栓および同時性肝転移を伴った AFP 産生胃癌と診断し，1993年11月16日手術を施行した．

手術所見：両側肋弓下および上正中切開にて開腹，腹水や腹膜播種は認めなかった．胃噴門部と肝 S_7 領域に腫瘤を確認した．門脈腫瘍塞栓が門脈本幹まで及んでいたため，門脈本幹の血流遮断下に門脈右枝を切開し腫瘍塞栓を可及的に摘出した．続いて肝右葉切除を行った．この後 D_1 郭清を伴う胃全摘術を施行し，再建

＜1996年6月12日受理＞別刷請求先：山下健一郎
〒060　札幌市北区北15条西7丁目　北海道大学医学部第1外科教室

Fig. 1 Abdominal CT showed tumor thrombus (arrow) and low density area in the postero-superior segment of the liver.

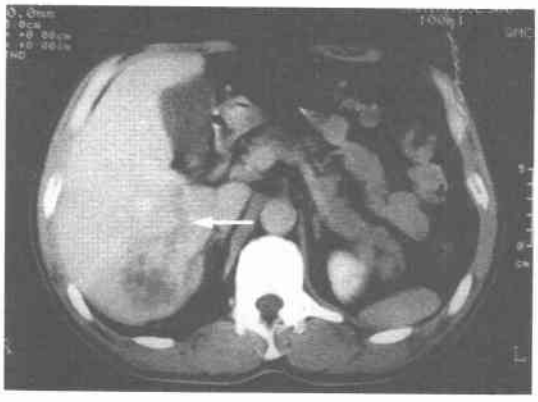

Fig. 2 The sharp defect protruding from the right portal branch to its main trunk was recognized by portography (arrow), which indicated tumor thrombus.

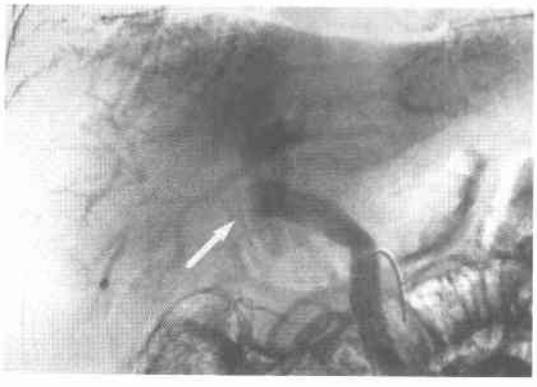

は Roux-en Y 法にて行った.

切除標本の肉眼的所見：胃癌取扱い規約[11]による肉眼分類は，C (Less)，3型，9.5×6.2cm，T_3，N_0，P_0，H_1，Stage IVa，OW (−)，AW (−) であった (**Fig. 3A**). 肝切除重量は975g で，S_7領域を中心に大きさ9.1×5.6cm の淡桃色の柔らかい腫瘍を認めた (**Fig. 3B**).

病理組織学的所見：胃腫瘍は，低分化型腺癌 (por1)，int，INFα，ss，ly_0，v_3，n_0，ow (−)，aw (−) で静脈侵襲が極めて高度であった. 癌細胞は大きく未分化な核を有し，充実性胞巣を形成していた (**Fig. 4A**). 肝病変の病理組織学的検査でも胃病変のそれと同様な組織像であった. 左胃静脈から門脈内にかけて

Fig. 3 Gross photographs of the tumors. Borrmann 3 lesion located at the anterior wall of the stomach (A). Metastatic tumor in the postro-superior segment of the liver (B).

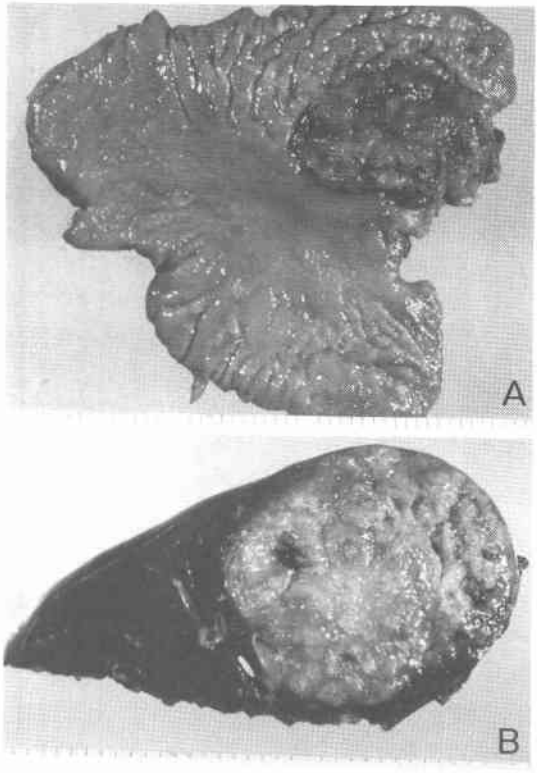

腫瘍塞栓が認められ (**Fig. 4B**)，肝腫瘍は経門脈性転移巣であることが示唆された. また，胃および肝腫瘍の AFP 染色の結果，両者の細胞質内に AFP の存在が証明され (**Fig. 5**)，病理組織学的にも AFP 産生胃癌の肝転移と診断された. 根治度は B であった.

術後経過：術翌日，門脈内血栓のため再手術を行った. 血栓は門脈から上腸間膜静脈にかけて認められ，これを摘除した. 以後の経過は順調で，術後2週目には血清 AFP 値が33.3ng/ml まで低下した. 術後補助療法は5-fluorouracil の内服のみとし，1993年12月27日退院した. その後，1994年1月20日に血清 AFP 値が590ng/ml と再上昇し，残肝に再発を認めた. 以降，血清 AFP 値は漸増し同年6月25日，肝不全死した.

考　察

胃癌肝転移症例で門脈内腫瘍塞栓を伴う頻度は低く，剖検例で1.9%と報告されている[1]. また，本邦における門脈内腫瘍塞栓を伴う胃癌の報告例も12例にす

Fig. 4 Microphotographs of the tumors (H.E. stain). Primary tumor (A) was diagnosed as poorly differentiated adenocarcinoma (intermediate type). Tumor thrombus were shown in the portal vein (B). (A : 200, B : ×100)

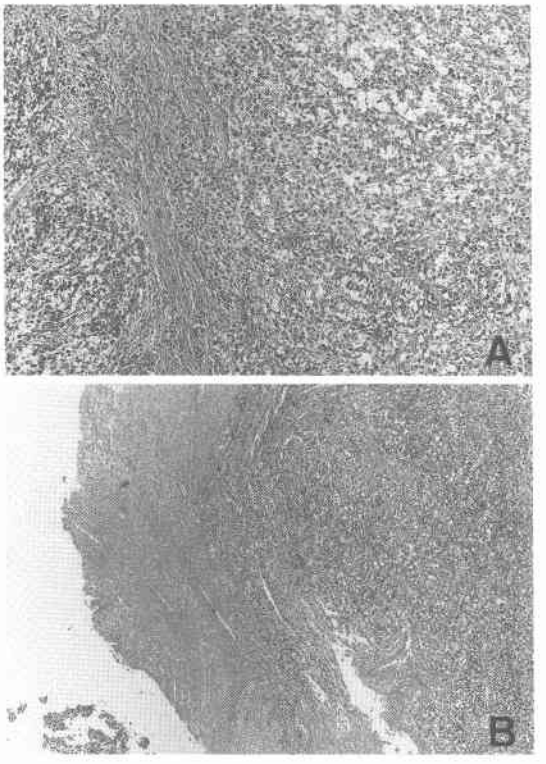

Fig. 5 AFP immunostaining (ABC method). AFP was proved in the cytoplasm of primary tumor cells (A) and in those of metastatic liver tumor cells (B). (A : ×400, B : ×400)

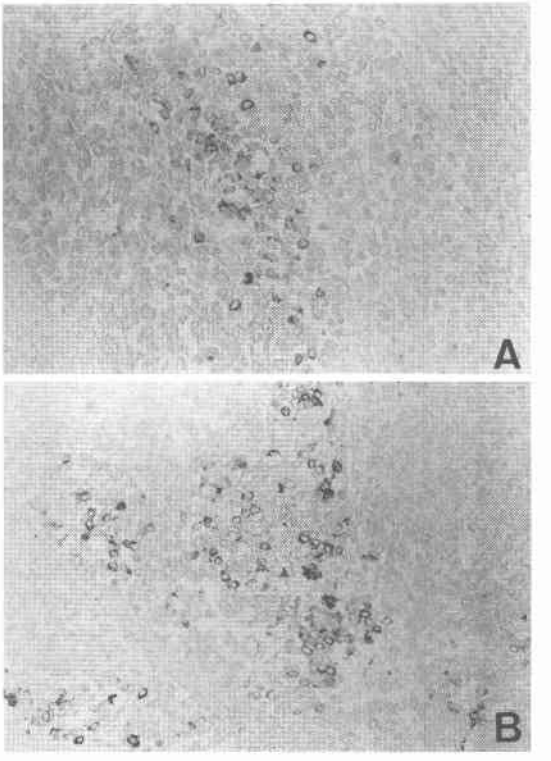

ぎない[12]．これらのうちAFP産生胃癌が6例と半数を占めている[6)~10)] (**Table 1**)．肝転移を来す胃癌の多くは高分化型腺癌である[13]と従来いわれていた．しかし柴田[2]は，肝転移を来した胃癌原発巣の門脈侵襲率は74%で，中でも低分化型腺癌は分化型に比べ高率に門脈侵襲が認められるとしている．さらに近年，胃癌のうち髄様型の低分化型腺癌も非常に高率に肝転移を来すことが報告されている[14]．この髄様型低分化腺癌を組織学的な特徴とするAFP産生胃癌は，静脈およ

Table 1 Reported cases of AFP-producing gastric cancer with portal vein tumor thrombus

Case No.	Age (yr)	Sex	Macroscopic type	Depth of the lesion	Histology	Serum AFP (ng/ml)	AFP staining	Survived period	Reference
1.	64	Male	Borrmann 3	—	pap-tub	1,400	—	7 months	Funatsu et al.[6]
2.	47	Male	Borrmann 3	—	—	7,700	Positive	—	Nannri et al.[10]
3.	55	Male	IIa+IIc	sm	por	3,900	Positive	28 days	Tanaka et al.[7]
4.	68	Male	—	—	tubl	1,560	Positive	—	Araki et al.[8]
5.	77	Male	—	—	tubl	760	Positive	—	Araki et al.[8]
6.	46	Male	Borrmann 2	—	hepatoid adenocarcinoma	9,770	Positive	—	Hoshikawa et al.[9]
7.	47	Male	Borrmann 3	t_2	porl	818.5	Positive	7 months	Present case

AFP, alpha-fetoprotein ; sm, submucosa ; t_2, muscularis to subserosa ; pap-tub, papillo-tubular adenocarcinoma ; por, poorly differentiated adenocarcinoma ; tubl, tubular adenocarcinoma (well differentiated type) ; porl, poorly differentiated adenocarcinoma (solid type)

びリンパ管侵襲が高度で肝転移率も52～80%と極めて高い[5)15)]．すなわち，AFP 産生胃癌は胃癌の中でも門脈内腫瘍塞栓を来しやすいと推測される．

門脈内腫瘍塞栓を伴う肝腫瘍が疑われる場合，術前診断において，この腫瘍が肝細胞癌なのか転移性肝癌なのか診断に苦慮することも少なくない．血清 AFP 値が高値を示す場合なおのことである．自験例においても肝腫瘍については肝細胞癌を完全に否定できた訳ではなかった．しかし肝硬変や HBV・HCV 感染などの背景が無い肝細胞癌は文献的に6.9%と少なく[16)]，また，画像所見においても門脈内腫瘍塞栓の存在以外には転移性肝癌として矛盾せず，第1に AFP 産生胃癌の肝転移を強く疑い，次に胃癌と肝細胞癌の重複癌も考慮に入れ手術を行った．最終的に病理組織学診断にて AFP 産生胃癌の肝転移と診断された．門脈内腫瘍塞栓が肝転移巣を来す前に形成されたものなのか，肝転移巣から派生したものかは不明である．しかし，腫瘍塞栓が左胃静脈にも認められたことから，前者の機転が最も考えられた．

AFP 産生胃癌の肝転移症例の報告を多数認める一方で，肝細胞癌が門脈内腫瘍塞栓を伴い，経門脈逆行性に胃転移を来した症例も少数ながら散見される[17)]．これらの多くは肝硬変を伴わない肝癌で，胃に Borrmann 1～3型様の病変を来し，病理組織学的に肝および胃病変より肝細胞癌が認められている．石倉ら[18)]によれば AFP 産生胃癌のうち，豊かな好酸性胞体を持つ肝細胞様腫瘍細胞が主体を占め，大量の AFP を産生するものは胚細胞ではなく，肝細胞を表現形とすると述べており，肝細胞への分化を特徴とする胃原発腫瘍を胃の肝様腺癌 hepatoid adenocarci-noma of the stomach と提唱している．この見地からすると，これら肝細胞癌胃転移症例の中には AFP 産生胃癌の肝転移例が含まれている可能性も考えられる．

臨床的に門脈内腫瘍塞栓を伴う肝腫瘍が認められ，血清 AFP 値が高値を示す場合，まれではあるが AFP 産生胃癌をその原発巣として考慮に入れる必要があると思われた．

文　献

1) 菊地　学，幕内雅敏，長谷川博ほか：転移性肝腫瘍の腫瘍栓に対する術中超音波診断．肝臓　28：92—97，1987
2) 柴田　洋：転移性肝癌の病理組織学的研究—組織パターン分類の試みと微小転移巣から見た転移経路—．癌の臨　35：335—347，1989
3) 伊藤勝陽，内藤　晃，斎藤知子ほか：門脈内腫瘍塞栓を呈した転移性肝腫瘍．広島大医誌36：399—407，1988
4) 南里和秀，石川順子，小林久雄ほか：転移性肝癌の脈管内腫よう栓．—原発性肝癌と対比して—．日超音波医会第47回研発表会講論集：389—390，1985．
5) 高橋　豊，磨伊正義，荻野知己ほか：AFP 産生胃癌の臨床病理学的検討．日外会誌　88：696—699，1987
6) 船津和夫，岡崎　勲，高木桂三ほか：胃癌切除後に血清 α-Fetoprotein 陽性を示した転移性肝癌．肝臓　14：666—671，1973
7) 田中　誠，大澤二郎，網　政明ほか：肝内門脈腫瘍塞栓をきたした AFP 産生胃癌の肝転移症例．日臨外医会誌　49：81—87，1988
8) Araki T, Suda K, Sekikawa T et al: Portal venous tumor thrombosis associated with gastric tumor thrombosis associated with gastric adenocarcinoma. Radiology　174：811—814，1990
9) 星川嘉一，山内栄五郎，石川　徹ほか：門脈塞栓を呈した α-Fetoprotein 産生胃癌の1例．画像医　11：145—151，1992
10) 南里和秀，石川順子，高梨　昇ほか：血管造影上 thread and streaks sign を転移性肝癌の腫瘍栓超音波像．—原発性肝癌と対比して—．日超音波医会第49回研発表会講論集：741—742，1986
11) 胃癌研究会編：胃癌取扱い規約．第12版．金原出版．東京，1986
12) 有賀明子，渡辺恒家，桧山義明ほか：胃癌に伴う門脈内腫瘍塞栓により cavernous transformation を呈した1例．日消病会誌　83：2243—2247，1986
13) 井口　潔，古澤元之助，副島一彦ほか：胃癌の肝転移に関する考察．外科　30：224—229，1968
14) 木村　修，万木英一，岡本恒之ほか：肝転移・肝再発のみられた胃癌の病理組織学的特徴—とくに髄様型低分化腺癌について—．癌の臨　30：131—137，1984
15) 広瀬和郎，米村　豊，沢　敏治ほか：血清 α-fetoprotein 陽性胃癌の臨床病理学的検討．日消外会誌　19：2020—2026，1986
16) 日本肝癌研究会：原発性肝癌に関する追跡調査—第6報—．肝臓　34：805—813，1993
17) 柴田哲男，中野　哲，北村公男ほか：胃に血行性転移を来した肝細胞癌の1剖検例．日消病会誌　78：1998—2002，1981
18) 石倉　浩，水野一也，社本幹博ほか：胃の肝様腺癌．疾患単位の提唱とその臨床病理学的特性．胃と腸　22：75—83，1987

A Case Report of AFP-Producing Gastric Cancer with Portal Vein Tumor Thrombus

Kenichiro Yamashita, Hiroshi Shiroto, Yuji Sato, Shohei Osawa, Masao Kondo,
Takahiro Oshima, Shigechika Kohashi, Norihiko Takahashi, Shusaku Takahashi,
Tsuyoshi Shimamura, Yoshie Une and Junichi Uchino
First Department of Surgery, Hokkaido University School of Medicine

We report a case of alpha-fetoprotein (AFP)-producing gastric cancer with the distant components of liver metastasis and portal tumor thrombi. A 52-year-old man was admitted to our institute for Borrmann 3 type gastric cancer of the cardia, and his serum AFP level was extremely elevated to 818.5 ng/ml. The distant components were found in the postero-superior segment of the right hepatic lobe and within the right branch of the portal vein. Total gastrectomy and right lobectomy of the liver were carried out, followed by thrombectomy of the portal tumor. These three lesions were histologically analogous and consisted of poorly differentiated adenocarcinoma. AFP was also demonstrated in the respective cytoplasm of these tumor cells by immunohistochemical staining. The serum AFP level of the patient had declined to 33.3 ng/ml after surgery. It is reportedly very rare for a patient with gastric cancer to have liver metastasis and portal tumor thrombi concurrently. However, when we attend the patients with high serum levels of AFP who have a space-occupying lesion of the liver and portal tumor thrombi, we should also bear in mind the possibility of AFP-producing gastric cancer as their origin.

Reprint requests: Kenichiro Yamashita First Department of Surgery, Hokkaido University School of Medicine
N-15 W-7 Kita-ku, Sapporo, 060 JAPAN