日消外会誌　29 (11)：2136～2140，1996年

短期間に巨大に発育した大網原発平滑筋肉腫の１例

香川厚生連滝宮総合病院外科
木田　孝志　　小谷　一敏　　宇野　浩司

症例は66歳の女性．主訴は腹部膨満感，左上腹部痛．腹部は著明に膨満し，巨大腫瘤を触知した．腹部 computed tomography (以下，CT と略記) などにより，内部構造が不均一な充実性腫瘤を認め，胃や腸管などを強く圧迫していた．患者は１年６か月前にも腹部 CT が施行されているが，この時には腹腔内に腫瘤は認められていない．また，４か月前の上腹部消化管造影でも圧迫所見などは認められていない．腹腔動脈造影で，腫瘍は拡張した左胃大網動脈より栄養されており，大網悪性腫瘍の診断にて開腹術を行った．腫瘍は大網より発生し，大きさ30×25×10cm，重量3,600g であった．病理組織学的には多形性の著明な紡錘形腫瘍細胞の増殖により形成される平滑筋肉腫であり，多数の核分裂像もみられることから腫瘍の急速な発育が示唆された．本症は早期発見が困難で予後は悪い．特徴的な症状を伴わず，急速に発育することが一因であり，積極的な検査が必要であると考えられた．

Key words: leiomyosarcoma, greater omentum

はじめに

大網原発平滑筋肉腫は極めてまれな疾患であり，特徴的な症状を呈さず，巨大腫瘤を形成してから初めて発見されることが多い．

今回，我々は他疾患で精査時には大網に異常を認めず，その１年６か月後に巨大に発育した大網原発平滑筋肉腫の１手術例を経験したので，若干の文献的考察を加えて報告する．

症　例

患者：66歳，女性

主訴：左上腹部痛，腹部膨満

既往歴：1964年，子宮筋腫にて手術．1994年２月，胆石症にて腹腔鏡下胆嚢摘出術施行．

家族歴：特記すべきことなし．

現病歴：1995年４月頃より左上腹部に鈍痛を認めるようになり，４月25日に上部消化管造影のみ施行されるが異常は指摘されなかった．症状も軽度であったためにCT などの他の検査は施行されなかった．しかし，徐々に腹部膨満感が強くなり，８月21日再び当院受診し入院となった．

入院時現症：身長147cm，体重54kg．血圧112/60 mmHg，脈拍88/min．栄養状態普通．眼瞼結膜は貧血著明であったが眼球結膜には黄疸は認めなかった．下肢に浮腫を認めた．腹部は著明に膨隆し，左上腹部から下腹部にかけて軽度の圧痛を有し，弾性軟で，表面が比較的平滑な腫瘤を触知した．

入院時検査成績：RBC 289×10^4/mm^3，Hb 8.5g/dl，Ht 26.8%，と貧血を認め，TP 5.7g/dl，Alb 3.2 g/dl と低値であった．LDH が1,308IU/l（アイソザイムは未検査）と上昇していたが，その他の血液生化学検査には異常が認められなかった．腫瘍マーカーも正常であった．

腹部超音波検査：左上腹部から骨盤腔にかけて約30×20cm の腫瘤を認め，内部はモザイク状で不均一

Fig. 1 Abdominal US on admission shows a low-echoic heterogenous mass occupied the upper abdominal cavity (arrow).

＜1996年６月12日受理＞別刷請求先：木田　孝志
〒761-23　香川県綾歌郡綾南町滝宮486　滝宮総合病院外科

Fig. 2 Abdominal CT 18 months before admission showed no abnormal findings on the upper abdomen except gallstones (arrow).

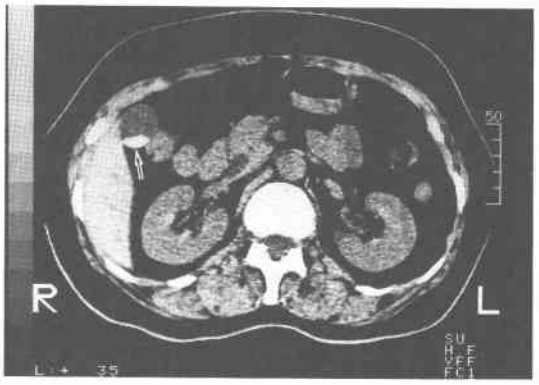

Fig. 3 Abdominal CT on admission shows a giant mass which consisted heterogenous solid components with partial cystic lesions (arrow).

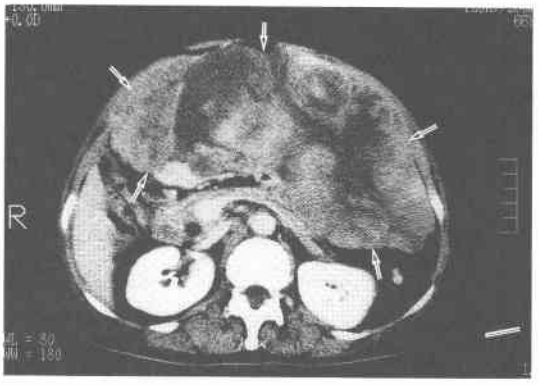

であり，一部嚢胞を形成していた．他臓器との連続性は不明であった(**Fig. 1**)．軽度の腹水貯留を認めた．

腹部CT検査：1994年2月（1年6か月前の腹腔鏡下胆嚢摘出術施行時）のCTでは異常を認めなかったが(**Fig. 2**)，入院時のCTでは左上腹部から下方に約30×25×15cmの腫瘤があり，内部は不均一で充実性部分と嚢胞状の部分が混在し，造影CTで実質部分は不均一に造影された(**Fig. 3**)．腫瘤により胃と膵臓は背側に強く圧排され，腹水も認められた．

1995年4月（入院の4か月前）に施行された上部消化管造影では圧排所見などの異常は認められていない(**Fig. 4**)．

腹部血管造影検査：左右の胃大網動脈は拡張，伸展され，主に左胃大網動脈より腫瘤は栄養され，腫瘍血管の増生と腫瘍濃染を認めた（**Fig. 5**)．

Fig. 4 Upper gastrointestinal series 4 months before admission revealed no abnormal findings.

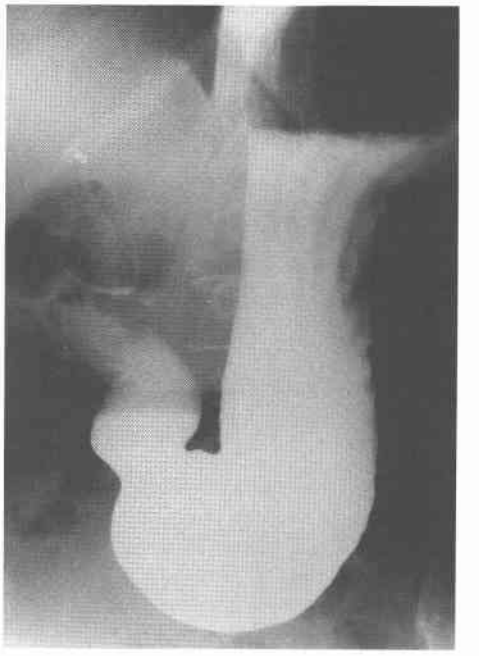

Fig. 5 Celiac angiography on admission shows a hypervascular mass supplied mainly by the dilated left gastroepiploic arteries (large arrow) and a tumor stain (small arrow).

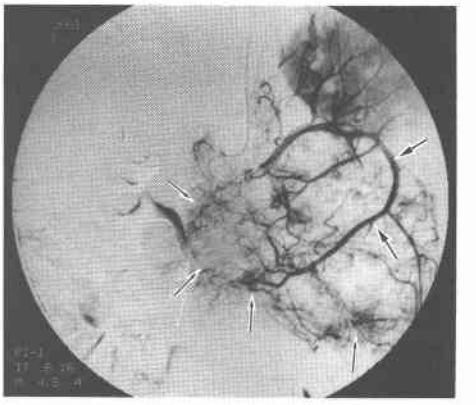

以上の所見により，大網原発の悪性腫瘍を強く疑った．

患者は入院後，全身状態には変化がなかったが，腹水の増加によるものと思われる腹部膨満がさらに強くなり，悪心，腹痛も強くなった．

Fig. 6 Cut surface of the resected specimen shows white-yellow, nodulated and elastic soft tumor with necroses and hemorrage (arrow).

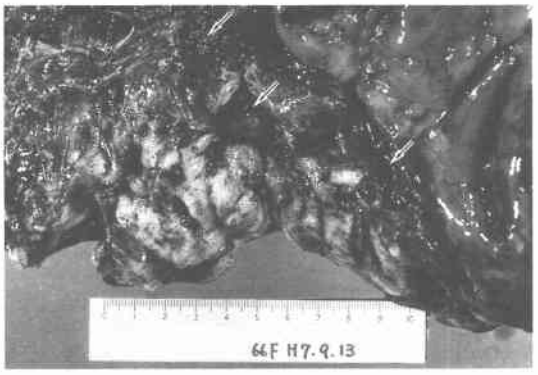

Fig. 7 Histopathological finding of resected specimen shows the proliferation of spindle shaped cells with a fascicular pattern crossing each other. (HE, ×200)



1995年9月13日手術を施行した．

手術所見：正中切開にて開腹すると，約4.5lの暗赤色の血性腹水があった．腫瘍は大網より発生してほぼ腹腔内全体を占め，被包化されていたが嚢胞性部分は一部非常に脆弱であった．入院後の急激な腹水増加を考えると，腫瘍の自然破裂が疑われたが，破裂部位は確認できなかった．摘出操作中に嚢胞性部分は簡単に破れ，内容は腹水と同様の暗赤色の液であった．腫瘍は胃体部に癒着していたが他臓器に浸潤はなく，大網を含めて摘出した．肝転移，腹膜播種は認めなかった．

摘出標本：腫瘍の大きさは30×25×10cm，重量3,600gであった．表面は黄白色で弾性軟，分葉状で不整．割面は充実性，一部嚢腫状変性と多数の出血壊死を認めた（**Fig. 6**）．

病理組織学的所見：腫瘍は主にHE染色で好酸性に染まる紡錘形腫瘍細胞の束状，交織性増殖により形成されていたが，大型で多形性の著しい核を持つ巨細胞様の腫瘍細胞を混じえる部分も認められた（**Fig. 7**）．また，核分裂像は400倍で10視野に10個程度，最大で1視野に3個認められた．免疫組織化学的検索ではactin, vimentinが陽性であった．以上より平滑筋肉腫と診断した．

術後は順調に経過し，貧血に対しては輸血を施行したが，LDHも244IU/lと正常になり，血液生化学検査に異常を認めなかった．術後32日目に退院．術後4か月目で健在であり，厳重に経過観察中である．

考　察

大網腫瘍の大多数は他臓器の悪性腫瘍の転移であり，原発性腫瘍は極めてまれである．Tsurumiら[1]は102例の原発性大網腫瘍について報告しているが，それによると80例が悪性で，22例が良性であった．悪性腫瘍の中では，平滑筋肉腫が31例，平滑筋芽腫5例と平滑筋由来のものが最も多かった．大網の大部分は脂肪組織からなり，平滑筋は血管壁にしか存在しないにもかかわらず発生頻度が高いことは，1963年のStoutら[2]の報告以来，諸家の報告と一致するところである．

大網原発平滑筋肉腫の報告も徐々に増えており，本邦では現在までに自験例も含め52例の報告[3)~16)]がある．その年齢分布は5～79歳で，平均52.7歳であり，男女比は1.4：1でやや男性に多い傾向があった．主訴は腹部腫瘤あるいは腹部膨満が33例と最も多く，次いで腹痛が15例であり，発熱など他の症状はわずか5例に認めたのみで，特徴的な症状を呈さないことが多い．このために発見されたときには腫瘍が巨大になっていることが多く，腫瘍の大きさについて正確な記載がある39例中16例は長径が20cm以上であり，10cm未満の単発例は3例にすぎない．本症例も長径が30cm以上になって初めて発見されている．これは，胃などと異なり大網特有の症状がないこと，腫瘍自体の硬さが癌と比べて軟らかく触知しにくいことに加え，本症例のように腫瘍の発育速度が非常に速いためと考えられるが，原発巣の発育速度を推測できる報告例はほとんどない．本症例では発見される1年6か月前に腹腔鏡下胆嚢摘出術が施行され，この時にはCT，超音波検査や術中の可視範囲内での所見では大網に明らかな異常は指摘されていない．発見される4か月前の上部消化管造影でもまったく圧排所見などを認めていないが，左上腹部に軽い鈍痛があり，おそらく腫瘍は存在してい

たと思われる．この時点でCTや超音波検査が施行されていれば腫瘍が小さいうちに発見できた可能性があったと反省される．これが4か月後には胃や膵臓などを強く圧排し，腹腔内全体を占めるほどの大きさに発育しており，病理組織検査においても腫瘍細胞の多形性が強く，多くの核分裂像がみられた．一般に軟部組織の平滑筋腫瘍では強拡大10視野で5個以上の核分裂像があれば平滑筋肉腫と診断可能であり[18]，本症例においては強拡大10視野で10個程度，場所によっては1視野に3個の核分裂像がみられたことで，この腫瘍の増殖力が非常に強いことが示唆された．また，一般に増殖力が強いほど変性，壊死を伴う傾向みられ[18]，本症例では肉眼的にも組織学的にも広範囲の変性，壊死を伴っており，発育の速さが推測される．

治療は切除が原則であり，腫瘍が本症例のように大きくても摘出は可能なことが多い．また，化学療法や放射線療法は従来無効とされているが，化学療法を併用して4度の再発に対して手術を行い，再発までの期間延長や再発後の増殖抑制に有効であったとの報告もある[4]．

腫瘍は被膜で覆われていることが多いが，組織学的には浸潤性といわれ，他臓器への浸潤，線維性癒着がみられることが多い．また，出血，変性，壊死，嚢胞形成などを伴っていることが多く，被膜も脆弱である．このために再発形式としては腹膜播種が主体となる．予後は悪く，予後について記載のある25例中8例は術後1年以内に死亡しており，このうち7例までは多発例あるいは腫瘍径が20cm以上の症例であった．またその再発形式のほとんどは腹膜播種であった．3年以上の生存例は4例にすぎない．

大網原発平滑筋肉腫は本症例のように特徴的な症状を伴わずに急速に発育する症例があり，これが予後悪化の一因と考えられる．予後の改善のためには，腹腔内再発を念頭においたCT・腹部超音波検査などによる積極的な診断と，再発巣に対する手術を含めた集学的治療の確立が望まれる．

文　献

1) Tsurumi H, Okada S, Koshino Y et al: A case of leiomyosarcoma (epithelioid leiomyosarcoma) of the greater omentum. Jpn J Gastroenterol 26：370—375, 1991
2) Stout AP, Hendry J, Purdie FJ: Primary solid tumors of the greater omentum. Cancer 16：231—243, 1963
3) 速水啓介，大城久司，山本泰次ほか：4度の再発を起こした大網原発平滑筋肉腫の1例．消外 12：1503—1507, 1989
4) 岸本弘之，川角博規，狩野卓夫ほか：骨盤内で発育した大網平滑筋肉腫の1例．外科 51：1367—1369, 1989
5) 橋本公夫：大網より発生した上皮型平滑筋肉腫の1例．小児がん 27：497—498, 1990
6) 隈井知之，鈴木敏行，小林英治ほか：空腸に穿破した原発性大網平滑筋肉腫の1例．臨放線 35：1073—1076, 1990
7) 末吉　晋，牟田　直，松熊　晋ほか：咳を主訴として発見された巨大な大網平滑筋肉腫の1切除例．日臨外医会誌 52：177—182, 1991
8) 青柳慶史朗，八塚宏太，梅谷博史ほか：肝および胃転移を伴った大網平滑筋肉腫の1例．日消外会誌 24：2261—2265, 1991
9) 長家　尚，立石春雄，皆川清三ほか：術前に大網原発腫瘍と診断された平滑筋肉腫の1症例．外科治療 64：502—505, 1991
10) 池田　洋，伊藤　元，土川権三郎：原発性大網平滑筋肉腫の1剖検例．愛知医大医会誌 19：759—766, 1991
11) 栄浪克也，北川　隆，鈴木弘子ほか：石灰化を伴った大網平滑筋肉腫の1例．旭川病医誌 24：65—69, 1992
12) 桑鶴良平，富田　貴，片山　仁ほか：大網原発の平滑筋肉腫の1例．超音波医 19：443—449, 1992
13) 三好賢一，光吉　明，中上美樹夫ほか：血中CA125の上昇を伴った大網平滑筋肉腫の1例．消外 15：1521—1526, 1992
14) 鉄　治，古川敬芳，谷口徹志ほか：大網平滑筋肉腫の1例．日臨外医会誌 54：1648—1652, 1993
15) 大野博之，井出真理，三輪一彦ほか：大網原発平滑筋肉腫の1例．東京医大誌 51：173—177, 1993
16) 秋月英治，太田博文，小西則久ほか：大網原発平滑筋肉腫の1例．新千里病医誌 5：70—75, 1994
17) Enzinger FM, Weiss SW: Leiomyosarcoma. Edited by Enzinger FM, Weiss SW. Soft tissue tumors. Third edition. CV Mosby, St. Louis, 1988, p491—510

A Case of Primary Leiomyosarcoma of the Greater Omentum with Rapid Growth

Takashi Kita, Kazutoshi Kotani and Kouji Uno
Department of Surgery, Takinomiya General Hospital

A 66-year-old woman was admitted to our hospital because of abdominal distention and pain. Abdominal computed tomography (CT) and ultrasonography (US) revealed a well-defined heterogeneous giant tumor which compressed the stomach, pancreas and intestines. Neither CT 18 months before admission nor an upper gastrointestinal barium series 4 months before admission revealed abnromal findigns. We suspected that the tumor had enlarged rapidly. Angiography showed a tumor stain and dilatation of the gastroepiploic arteries. The tumor was supplied mainly by the left gastroepiploic arteries. An operation was performed under the diagnosis of an omental malignant tumor. The tumor originated from the greater omentum was resected with a block of the greater omentum. The resected tumor measured 30 × 25 × 10 cm and weighed 3600 g. The histological diagnosis was leiomyosarcoma. The tumor was composed of the proliferation of spindle-shaped cells with pleomorphism and active mitoses, which suggested its rapid growth. It is difficult to find an omental tumor in the early stage, because it has no specific signs or typical symptoms earlier. The prognosis is very poor according to the literature. Therefore we suggest more aggressive investigation in cases of omental leiomyosarcoma to improve its curability.

Reprint requests: Takashi Kita Department of Surgery, Takinomiya General Hospital
486 Takinomiya, Ryonancho, Ayautagun, Kagawa, 761-23 JAPAN