日消外会誌　29（11）：2146～2150，1996年

肝細胞癌を併存した肝原発悪性混合腫瘍の1例

鳥取赤十字病院外科
斉藤　博昭　西土井英昭　近藤　亮
石黒　稔　工藤　浩史　村上　敏
正木　忠夫　谷口　遥　前田　宏仁

肝原発悪性混合腫瘍に肝細胞癌を併存した極めてまれな症例を経験したので報告する．

患者は75歳の男性．5年前より慢性肝炎にて近医で加療されていたが，腹部超音波検査で肝外側区域の腫瘤を指摘され当院を紹介された．腹部超音波およびcomputed tomography検査で肝S3およびS5に腫瘤像を認め，肝生検でS3の病変は胆管細胞癌，S5の病変は肝細胞癌と診断された．肝機能を考慮してS3の病変に対して亜区域切除，S5の病変に対しては術後にpercutaneous ethanol injection therapyを施行した．術後の病理組織学的検討ではS3の病変は大部分が紡錘形細胞を主体とした肉腫成分で，部分的に肝細胞癌成分と腺癌成分が認められた．以上より，S3の病変は上皮系および間葉系由来の組織からなる肝原発悪性混合腫瘍と診断された．成人の肝原発悪性混合腫瘍は本邦報告24例と極めてまれであった．

Key words: hepatocellular carcinoma, malignant mixed tumor of the liver

はじめに

肝原発悪性混合腫瘍は上皮系由来組織と間葉系由来組織からなり，多くは乳幼児期に見られ，成人においては非常にまれである．今回我々は肝原発悪性混合腫瘍に肝細胞癌が併存した極めて稀な症例を経験したので若干の文献的考察を加えて報告する．

症　例

患者：75歳，男性

主訴：特記すべきことなし．

既往歴：5年前よりC型慢性肝炎，糖尿病．

家族歴：特記すべきことなし．

現病歴：5年前よりC型慢性肝炎の診断にて近医で投薬治療を受けていた．1994年12月17日，同院で施行された腹部超音波検査にて肝外側区域の腫瘤を発見され，当院内科を紹介された．精査の結果，肝S3の胆管細胞癌およびS5の肝細胞癌と診断され，1995年2月21日，手術目的で当科に転科となった．

入院時現症：体格は中等度で貧血，黄疸なく，表在リンパ節は触知しなかった．また胸・腹部理学的所見に異常を認めなかった．

入院時検査所見：生化学検査で軽度の膠質反応の上昇を認め，またICG停滞率は20％と延長していた．腫瘍マーカー（CEA，CA19-9，AFP，PIVKA-2）は全て正常範囲内で，その他の検査所見も異常を認めな

Fig. 1 Abdominal ultrasonogram showed a hypoechic tumor with halo of 32×26mm in size in the left lateral segment of the liver.

<1996年7月10日受理>別刷請求先：斎藤　博昭
〒683　鳥取県米子市西町86　鳥取大学医学部第1外科

Fig. 2 a) Abdominal enhanced CT showed a well circumscribed low density area with peripheral enhancement in the left lateral segment of the liver. b) Abdominal portal CT showed shadow defects in the left lateral segment and right anterior segment of the liver

a
b

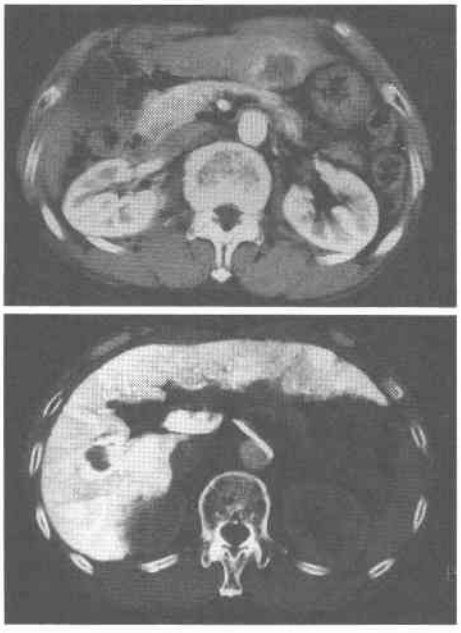

Fig. 3 Selective celiac arteriogram showed irregular circumscribed lesion in the left lateral segment of the liver.

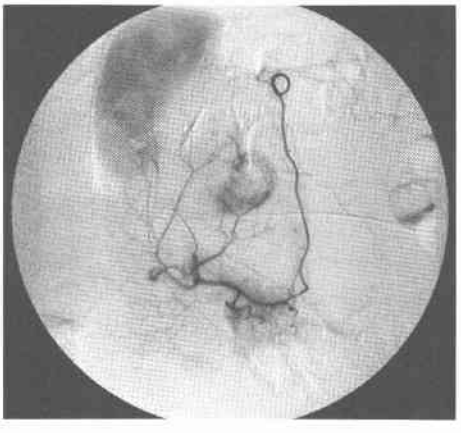

Fig. 4 Macroscopic view of the resected specimen showed a white solitary tumor of 4.3×3.2cm in size.

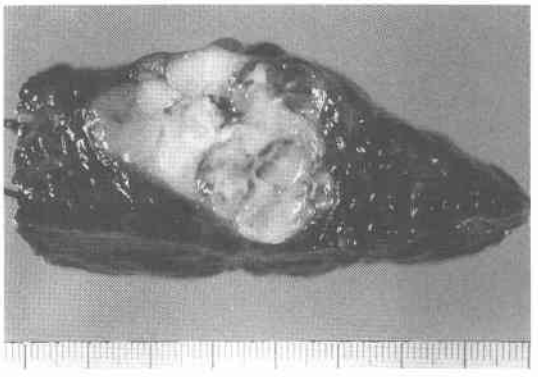

Fig. 5 Microscopic examination revealed that the tumor consisted of epithelial and mesenchymal elements. (a) The mesenchymal cells were spindle shaped and proliferated over the whole tumor. (b) Hepatocellular carcinoma and cholangiocarcinoma were scattered in the mesenchymal cells. (H.E staining, ×200)

a
b

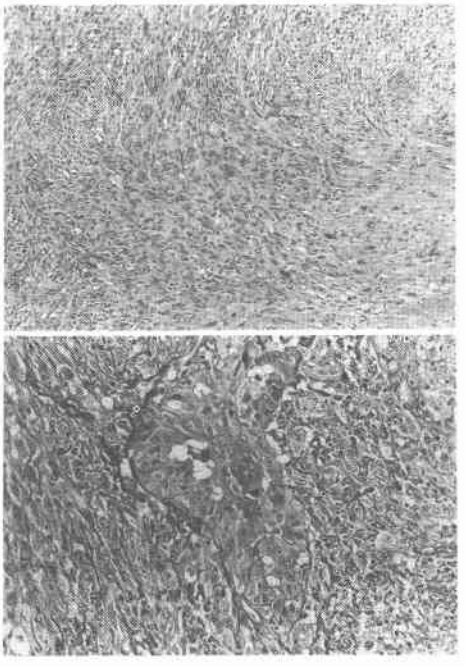

かった．

腹部超音波所見：肝S3に32mm×26mmの周囲にハローを伴い，内部エコーが低レベルな腫瘤像を認めた（**Fig. 1**）．また，肝S5にも12mm×8mmの同様な

Table 1 Cases of malignant mixed tumor of the liver in adult in the Japanese literature

No.	Reporter	Year	Age	Sex	Site	Form	Histology	Therapy	Prognosis	Metastasis
1	Imai	1934	?	M	R	Solitary	fat, cartilage, bone marrow, gonad, blood vessel, epidermis sweet gland, bronchial and oral mucosa	?	?	(−)
2	Ojima	1964	48	M	R	Solitary	sarcoma, osteoid formation, spindle cell sarcoma	?	?	(−)
3	Takaai	1970	51	F	R	Solitary	spindle sharped cell, cartilage, bone	?	?	diaphragm, lung, mesentery
4	Ogata	1973	44	F	L	Multiple	spindle sharped cell, cartilage, connective tissue	chemotherapy	1.5M death	lung, stomach, diaphragm
5	Ohmori	1977	61	F	R	Solitary	blood vessel, fat, connective tissue, grandular epithelium	?	?	kidney, lung, bone
6	Ohmori	1977	64	M	L	Solitary	hepatocellular carcinoma, angiosarcoma	?	?	ileum, peritoneum
7	Wada	1977	65	M	R	Solitary	hepatocellular carcinoma, spindle cell sarcoma, cartilage	no therapy	1M death	(−)
8	Oribe	1983	57	M	R	Solitary	spindle cell sarcoma, chondrosarcoma, squamous cell carcinoma, adenocarcinoma	subsegmentectomy	4M living	rt. lobe of the liver
9	Kishimoto	1984	60	M	L	Solitary	hepatocellular carcinoma, spindle cell sarcoma	chemotherapy	2M death	(−)
10	Kawarada	1984	43	M	L	Solitary	spindle cell sarcoma, squamous cell carcinoma with keratinization	extended lt. lobectomy	20M living	(−)
11	Kawarada	1984	49	M	R	Multiple	epithelium, spindle sharped cell	exploratory laparotomy chemotherapy	2M death	peritoneum
12	Shibata	1985	61	M	R	Solitary	rhabdomyosarcoma, hepatocellular carcinoma	operation	?	?
13	Naka	1986	48	M	R	Solitary	fibrosarcoma, hepatocellular carcinoma	?	death	diaphragm
14	Naka	1986	21	M	R	Solitary	fibrosarcoma, hepatocellular carcinoma, material of bile duct	extended rt. lobectomy	17M death	(−)
15	Nakajima	1987	74	M	H	Solitary	hepatocellular carcinoma, cholangiocarcinoma material of osteosarcoma, spindle cell sarcoma	chemotherapy	death	lung, kidney, diaphragm, lymphnode
16	Nakajima	1987	91	M	R	Solitary	hepatocellular carcinoma, cholangiocarcinoma, material of osteosarcoma, spindle cell sarcoma	chemotherapy	death	diaphragm, peritoneum
17	Yamagiwa	1990	43	M	L	Solitary	spindle sharped cell, epithelium	extended lt. lobectomy	38M death	?
18	Yamagiwa	1990	49	M	R	Multiple	cartilage, bone, striated muscle fiber, spindle sharped cell, epithelium	exploratory laparotomy	2M death	peritoneum retroperitoneal invasion
19	Sakai	1991	37	F	L	Solitary	adenocarcinoma, angiosarcoma	lateral segmentectomy chemotherapy	13M death	lung, liver, mesentery
20	Tuji	1993	45	F	R	Solitary	?	extended rt. lobectomy	15M living	(−)
21	Kitamura	1993	87	M	R	Solitary	hepatocellular carcinoma, adenocarcinoma, spindle cell sarcoma, rhabdomyosarcoma, osteoid formation, fibroma	no therapy	4M death	(−)
22	Shouno	1993	45	F	R	Solitary	grandular epithelium, osteoid formation	extended rt. lobectomy	9M living	diaphragm
23	Arakawa	1993	58	M	?	?	material of hepatoblastoma, osteogenic sarcoma, chondrosarcoma, embryonal sarcoma	operation	living	(−)
24	Saito	1996	75	M	L	Solitary	hepatocellular carcinoma, cholangiocarcinoma, spindle cell sarcoma	subsegmentectomy	10M death	lymphnode, lung

腫瘤像を認めた．

腹部 computed tomography 所見：造影 computed tomography（以下，CT と略記）で肝 S3にリング状に周囲が造影され，内部が low density な腫瘤像を認めた（**Fig. 2a**）．門脈造影 CT では肝 S3および S5に陰影欠損像を認めた（**Fig. 2b**）．

Didital subtraction angiography 所見：A3に不整な血管増生を伴うリング状の腫瘍濃染像が認められた（**Fig. 3**）．

肝生検：S3の病変は結合織を伴った腺管構造が認められ胆管細胞癌と，S5の病変は肝細胞癌と診断された．

以上より，肝細胞癌と胆管細胞癌の重複癌と診断し，1995年3月3日，手術を施行した．

手術所見：開腹すると乙型の高度な肝硬変を認め，S3に鶏卵大の腫瘤を認めた．また8a リンパ節も鶏卵大に腫大し転移と思われた．手術は高度な肝硬変を認めたため，S3の亜区域切除と腫大したリンパ節の摘出にとどめた．S5の病変に関しては術中に施行した生検にて高分化型肝細胞癌と診断した．

摘出標本：腫瘤は4.3×3.2cm，乳白色，充実性で，肝表面からやや突出していた（**Fig. 4**）．

病理組織学的所見：紡錘形細胞を中心とした肉腫部分が大部分であるが，その中に胆管細胞癌の腺管構造部と肝細胞癌の索状配列部が隣接して認められた（**Fig. 5**）．アルシアン・ブルー染色像では腺管構造部に粘液が認められた．以上より，肝原発悪性混合腫瘍と診断された．また，8a リンパ節には紡錘型細胞の束状増生が密に認められ，肉腫部分の転移と考えられた．

術後経過：術後経過は良好であり，S5の病変に対して術後2回 percutaneous ethanol injection therapy を施行したが，リンパ節転移，肺転移を併発し術後10か月で死亡した．

考　察

肝原発悪性混合腫瘍（以下，本症と略記）は，上皮系由来組織および中胚葉系由来組織より構成される腫瘍で，多くは幼少時にみられ，成人例は極めてまれである．本邦では1934年に Imai が第1例目を報告して以来，我々が検索しえた範囲では，自験例を含めて24例の報告が認められるのみである[1)~18)]．さらに，肝細胞癌併存例の報告は織部らの報告と本症例の2例のみで極めてまれである[7)]．

本症の本邦報告例の要約を **Table 1** に示した．年齢は21歳～91歳で，平均年齢は55.3歳であった．性別では24例中男性18例，女性6例（男：女＝3：1）と男性に好発していた．腫瘍発生部位については肝右葉15例，肝左葉7例と肝右葉より発生するものが多く認められた．発生形態としては単発20例，多発3例と単発性のものが多く認められた．肝硬変の合併は17例中8例（47.1%）に認められ，肝細胞癌の肝硬変合併に比べて低率であった．腫瘍の構成成分を織部らの分類[7)]に従い分類してみると spindle cell sarcoma 様成分（connective tissue を含む）を23例中18例（82.3%），adenocarcinoma 様成分（epithel を含む）を12例（52.2%），chondrosarcoma 様成分（cartilage を含む）を7例（30.4%），osteoid（bone を含む）を6例（26.1%），squamous cell carcinoma 様成分を2例（8.7%）認めた．転移については記載の明らかな23例中13例（56.5%）に認められ，そのうち肺転移が6例と最も多く認められた．

臨床症状は肝細胞癌と同様，心窩部あるいは右季肋部痛，腹部膨満感，発熱，腹部腫瘤などが認められ，本症に特徴的な症状は認められなかった．また，血液検査や各種の画像検査においても特徴的な所見に乏しく，本症の術前診断は極めて困難と考えられる．実際，本症例を含め術前診断がついたものは1例も認められなかった．一方，術前診断の試みとして Kishimoto ら[8)]は本症報告例の CT 所見を検討し，本症は，肝細胞癌や他の肝原発悪性腫瘍あるいは他臓器からの転移性腫瘍に比べて石灰化の頻度が高く，このことが術前診断の助けになるのではないかと述べている．さらに，中ら[10)]は本症は肝細胞癌や肝芽腫に比べて angiography 上，hypovascular であることが特徴であると述べている．

本症に対する治療としては手術および化学療法が行われているが，一部の症例を除き，大部分が1年以内に死亡し予後は極めて不良で，現在のところ有効な治療法は確立されていない．

本症の発生機序としては，(1) 肉腫と癌腫の衝突，(2) 癌組織による間質組織の悪性化誘導，(3) 腫瘍細胞の多分化能，(4) 癌組織の肉腫様変化などが考えられているが不明な点も多い．

以上のように，本症は診断方法や有効な治療法の確立など多くの問題点があり，また発生機序など不明な点が多く，今後症例を集積し詳細に検討していく必要があるものと考えられた．

文　献

1) Imai T: Ein Fall von zystischen Teratom der

Leber, in welchem Plattenepithel krebs entstand. Trans Soc Pathol Jpn 24：578—580, 1934
2) Ojima A, Sugiyama T, Takeda T et al: Six cases of rare malignant tumors of the liver. Arch Pathol Jpn 14：95—102, 1964
3) 高相豊太郎, 渡辺栄一, 鈴木清磨：感染症を思わせた肝混合腫瘍の1剖検例. 日内会誌　59：103—104, 1970
4) 緒方弘文, 神崎　清, 早川　晃ほか：肝原発悪性混合腫瘍の1剖検例. 肝臓　14：561—566, 1973
5) 大森正樹, 小林省二, 栄　勝美ほか：肝原発悪性混合腫瘍の2剖検例. 日病院会誌　66：278, 1977
6) 和田泰三, 鳥居　宏, 橋本晶平ほか：肝硬変症を伴った肝原発悪性混合腫瘍の1例. 日内会誌　66：864, 1977
7) 織部孝史, 矢次　孝, 富岡　勉ほか：肝細胞癌に肝原発悪性混合腫瘍を合併した1例. 肝臓　24：47—54, 1983
8) Kishimoto Y, Hijiya S, Nagasako R: Malignant mixed tumor of the liver in adults. Am J Gastroentrol 79：229—235, 1984
9) Kawarada Y, Uehara S, Masatoshi N: Malignant hepatic mixed tumor. Cancer 55：1790—1798, 1984
10) 中　英男, 佐々木憲一, 奥平雅彦ほか：成人にみられた malignant hepatic mixed tumor の2例. 癌の臨　32：1495—1502, 1986
11) 酒井浩一, 山下裕一, 黒　敏彦ほか：肝原発悪性混合腫瘍の1例. 消外　14：495—500, 1991
12) 辻　毅, 谷村　弘, 石本喜和男ほか：肝原発悪性混合腫瘍に対する拡大肝右葉切除術の必要性. 日臨外医会誌　54：235, 1993
13) 北村　享, 丸山俊博, 中村東樹ほか：成人の肝原発悪性混合腫瘍の1剖検例. 癌の臨　39：943—948, 1993
14) 庄野　治, 谷村　弘, 谷口勝俊ほか：嚢腫様変化を呈した肝原発 malignant mixed tumor. 日消病会誌　90：2605, 1993
15) 荒川正博, 中島　裕：malignant mixed tumor of the liver の手術例. 日本病理学会雑誌　82：231, 1993
16) 山際健太郎, 東口高志, 横井　一ほか：肝血管筋脂肪腫の1例と肝原発悪性混合腫瘍の2例. 肝臓　31：1000, 1990
17) 中島　透, 窪澤　仁, 近藤一郎ほか：成人における肝原発悪性混合腫瘍の2例. 日病理会誌　76：243, 1987
18) 柴田登志哉, 早川克己, 山下敬志ほか：肝横紋筋肉腫及び肝原発悪性混合腫瘍の興味ある1例. 日医放線会誌　45：70—71, 1985

A Case of Malignant Mixed Tumor of the Liver in Adult with Hepatocellular Carcinoma

Hiroaki Saito, Hideaki Nishidoi, Akira Kondo, Minoru Ishiguro, Hirofumi Kudo, Satoshi Murakami, Tadao Masaki, Haruka Tamiguchi and Kouji Maeda
Department of Surgery, Tottori Red Cross Hospital

An extremely rare case of malignant mixed tumor of the liver in an adult with hepatocellular carcinoma is reported. A 74-year-old man was admitted with a liver tumor that had been discovered by ultrasound scanning in another hospital. Abdominal enchanced computed tomography (CT) revealed a well-circumscribed low density area with peripheral enhancement in the left lateral segment, and abdominal portal CT revealed shadow defects in the left lateral segment and the right anterior segment. Hepatic angiography revealed a hypervascular lesion with a tumor stain. Biopsies teken from the lesion in the left lateral segment showed cholangiocarcinoma, and in the right anterior segment showed hepatocellular carcinoma. Because of severe liver cirrhosis, subsegmentectomy was performed in the left anterior lateral segment, and percutaneous ethanol injection therapy was performed for the tumor in the right anterior segment after surgery. A macroscopic view of the resected specimen showed a white solitary tumor of 4.3 × 3.2 cm in size. Microscopic examination revealed that the tumor consisted of epithelial and mesenchymal elements. The mesenchymal cells were spindle shaped and proliferated over the whole tumor in which hepatocellular carcinoma and cholangiocarcinoma were scattered. The pathologic diagnosis was malignant mixed tumor of the liver in an adult with hepatocellular carcinoma. Twenty-four cases of malignant mixed tumor of the liver in adults reported in the Japanese literature were reviewed.

Reprint requests: Hiroaki Saito　The First Department of Surgery, Tottori University, School of Medicine
86 Nishi-machi, Yonago City, 683 JAPAN