日消外会誌　29（11）：2155～2159，1996年

肝動脈・門脈・下大静脈合併切除を伴う膵頭十二指腸切除により比較的長期生存の得られている胆管粘液癌の１例

福山第一病院外科，岡山大学第１外科学教室*，岡山大学第１病理学教室**
中川　浩一　　八木　孝仁*　　貞森　　裕*　　笹井　信也
大江　新野　　橋本　雅明　　大月　　均**

症例は72歳の男性．胃癌術後の閉塞性黄疸に対し前医にて下部胆管にStrecker-stent挿入されるも再度黄疸出現し，肝外側区域切除・肝内胆管―空腸吻合術を施行されていた．その後発熱，背部痛，全身倦怠感出現するため当院来院．ERCでは下部胆管に腫瘍を認め，腫瘍末梢側胆管の嚢胞状拡張を認めた．10か月間経過観察したが腹部CT像では，腫瘍の増大は緩徐であった．血管造影にて主要血管への浸潤が認められた．胃癌の再発ではなく胆管原発との診断にて，肝動脈・門脈・下大静脈合併切除を伴う膵頭十二指腸切除術を行った．組織学的に胆管癌が膵および十二指腸に浸潤しており，組織型は粘液癌であった．術後10か月目に肝転移が生じたが，PEITにより肝転移巣の消失を認め，術後２年の現在も健在である．胆管粘液癌はまれであるが，進行癌であっても合理的拡大手術を追求することにより良好な予後が得られるタイプであることが示唆された．

Key words：common bile duct cancer，mucinous adenocarcinoma，extended pancreatiocduodenectomy

緒　言

胆管粘液癌はまれな疾患であり，いわゆる粘液産生胆管癌とは異なった範疇に属するものと考えられる．今回，我々はStage IVの下部胆管粘液癌に対し，肝動脈，門脈，下大静脈の合併切除を伴う膵頭十二指腸切除を施行し，比較的長期生存の得られている１例を経験したので報告する．

症　例

患者：72歳，男性

主訴：発熱，背部痛，全身倦怠感

既往歴：昭和26年日本住血吸虫症にて３か月間加療される．平成元年胃癌（sm，n_1，pap.）にて胃亜全摘術（D_3）を受ける．

現病歴：平成４年２月閉塞性黄疸出現．前医にて下部胆管にStrecker-stent挿入し減黄が得られたが，２か月後再度黄疸出現したため平成４年６月肝外側区域切除・肝内胆管―空腸吻合（Longmier法）をうける．平成５年１月発熱，背部痛，全身倦怠感出現．内科的治療にて一時軽快するも平成５年４月再び同様の症状出現するため当院受診，入院となる．

＜1996年７月10日受理＞別刷請求先：中川　浩一
〒721　福山市南蔵王町５―14―５　福山第一病院外科

入院時現症：血圧80/50mmHgとpre shock状態であった．眼球結膜は黄染なく，眼瞼結膜に貧血を認めた．胸部聴診では，両肺野に湿性ラ音を聴取した．腹部は膨満，右季肋部に圧痛あるも，肝，脾，腫瘤は触知しなかった．表在リンパ節は触知しなかった．

入院時検査成績：Hgb 7.5g/dl，Hct 23%と貧血を認め，WBC 29,200/mm³，CRP 16.3mg/dlと炎症所見を示し，BUN 95.6mg/dl，CRTN 5.4mg/dlと腎機能の悪化を認めた．肝機能はおおむね正常なものの，胆道系酵素はALP　692IU/lと高値であった．tumor markerはCA19-9 4,444U/mlと高値であった．

入院後経過：入院時，両肺野に胸水貯留を認め，腹部CTでは残肝に広範囲に斑状のlow density areaを認めた．臨床的に肝膿瘍と考えられたが，胃癌の肝転移，リンパ節再発の可能性もあったため，抗生剤，抗癌剤などを投与し，約２か月後には肝内のlow density areaの消失を認めた．その後も腎機能障害，摂食不良など全身状態の改善に７か月を要した．

ERCP：十二指腸乳頭部は，産生された粘液の排出や，乳頭口の開大などの異常所見はなかった．膵管胆管合流異常はなく，ERPでは病変部の辺縁における主膵管の圧排のみ認められた（**Fig. 1a**）．ERCではStrecker-stent挿入部にてほぼ内腔は閉塞し，これよ

Fig. 1 ERP (a) shows no dilatation or stenosis of the main pancreaticduct. ERC (b) demonstrates stenosis of the common bile duct (CBD) and periampullary dilatation. A filling defect of a mucous plague (arrow) is observed in the dilatated CBD.

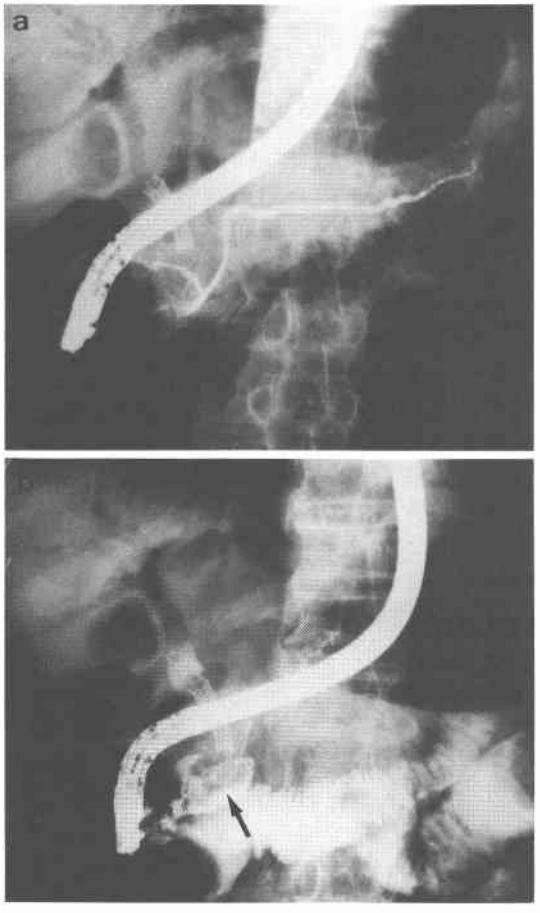

Fig. 2 Abdominal computed tomography on admission (a). A 6.5cm diameter low density tumor is detected in pancreas head. The tumor involves the portal vein and inferior vena cava. The tumor has grown to 7.5cm diameter 10 months later (b).

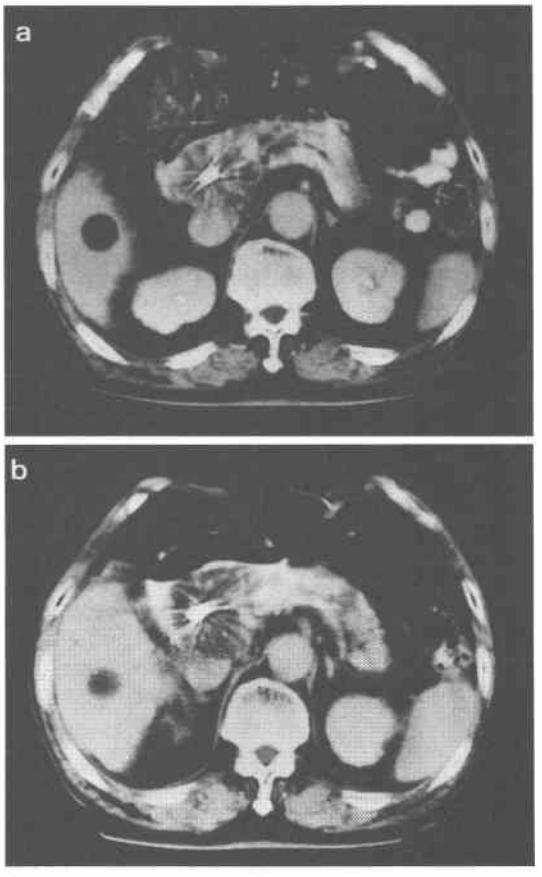

り中枢側への造影剤の注入はわずかであった．下部総胆管は嚢胞状に拡張し，内腔に塊状の陰影を認めた．Pneumobiliaの陰影にて肝内胆管には浸潤はおよんでいないと推測された（**Fig. 1b**）．また平成6年2月乳頭部よりやや口側の十二指腸に頂上に浅い潰瘍を有する隆起性病変が出現し，3回の生検では，日本住血吸虫の石灰化した虫卵およびinflammatory granulationとの診断であったが，4回目の生検にてGroup Vとの診断を得た．

腹部CT：入院後2か月目の肝膿瘍軽快後の腹部CT像では腫瘍はステントを中心とする同心円状の，径6.5cmのlow density areaとして描出され，下大静脈，門脈との境界は不明瞭ながらも，内腔は良好に保たれていた（**Fig. 2a**）．入院後12か月目の腹部CT像では，腹腔内リンパ節の腫大はなく肝転移もなかった．腫瘍径は7.5×6.5cmで，下大静脈，門脈の内腔は良好に保たれており，比較的slow growingな印象であった（**Fig. 2b**）．

血管造影検査：固有肝動脈は上腸間膜動脈より分岐し，hypovascularな腫瘍の背内側辺縁を走行し一部腫瘍に巻き込まれ屈曲していた（**Fig. 3a**）．門脈は腫瘍によって背内側に圧排され腫瘍の浸潤は疑われたが，内腔の狭窄や腫瘍塞栓は認められずVp_1と判断した（**Fig. 3b**）．同時に施行した下大静脈造影像では前方からの圧排が認められ，Vic_1と判断した（**Fig. 3c**）．

Fig. 3 The tumor involves replaced hepatic artery arising from SMA, in superior mesenteric angiogram (a). Stenosis and left sided deviation of the portal vein are noted in portal phase (b). Caval invasion of the tumor is suspected above reno-caval junction (arrow) in cavogram (c).

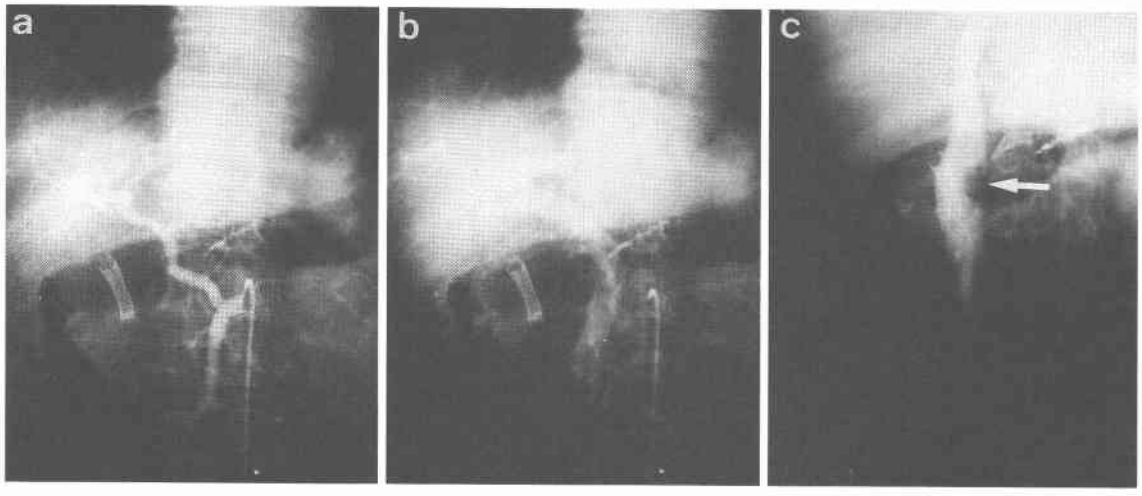

Fig. 4 Vascular segments demarcated by double lines were resected (A), and anastomosed by end-to-end manner (B). Schemes demonstrates reconstruction of the pancreato-biliary and digestive system (C).

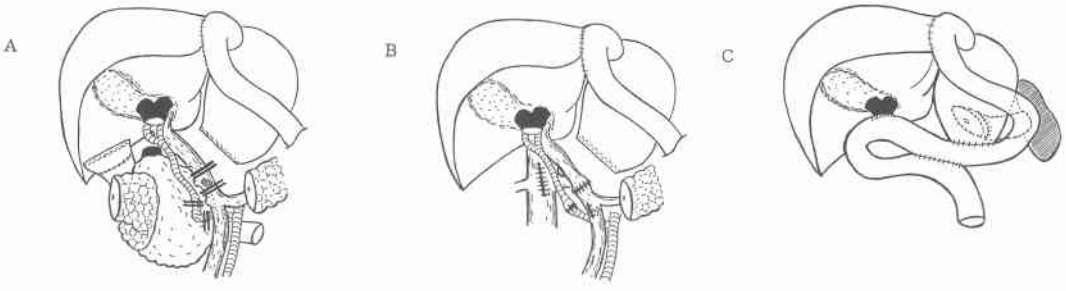

以上より，原発性中下部胆管癌との診断にて，平成6年5月19日，手術を行った．

手術所見：開腹時，肝転移，腹膜播種はなく，腫瘍は膵頭後面の総胆管を中心として球状を呈していた．門脈前面および右縁に浸潤し剝離不能であったため，門脈本幹を約2cm 切除後端々に吻合し，また，上腸間膜動脈より分岐する固有肝動脈は腫瘍の背内側辺縁にて巻き込まれていたため約2cm 切除し，端々に吻合した．血管合併切除および再建時，バイパスは作成しなかった．下大静脈前面にも浸潤があったため，全周にわたり剝離，前壁を部分切除後修復した（**Fig. 4a, 4b**）．前医にて結腸前に作成された Longmier の脚の癒着が強固であり，さらなる挙上腸管の作成による小腸吸収野の不足が懸念されたため，膵—残胃吻合を嵌入法にて作成後，Longmier の脚を利用し，胃胆配列とした（**Fig. 4c**）．

切除標本では，腫瘍は下部総胆管を中心に発育し，膵頭部を前方に圧排しつつ浸潤し，十二指腸に穿通していた．腫瘍の中心部では，ステントの壁より内腔に向かって全周性に結節状の腫瘍が発育しており，ステントは腫瘍の内部に埋没していたが，完全閉塞ではなかった．末梢側総胆管は嚢状に拡張し，粘液の貯留と，腫瘍が脱落したと思われる塊状物が存在した．肉眼形態上胃癌の再発ではなく，胆管原発と考えられ，臨床病期は Vp_2, Vph_3, Vic_3, $Panc_3$, D_3, Stage IV であった．

病理組織像：PAS 反応陽性の粘液産生が著明で（**Fig. 5a**），腫瘍の大部分では産生した粘液内に腫瘍細

Fig. 5 Microscopically the tumor cells float free in mucous lakes of mucus, which is stained by the PAS reaction (a ; PAS, ×10　b ; H & E, ×10). Most of the tumor cells are positively stained with anti-PCNA antibody (c ; ×10).

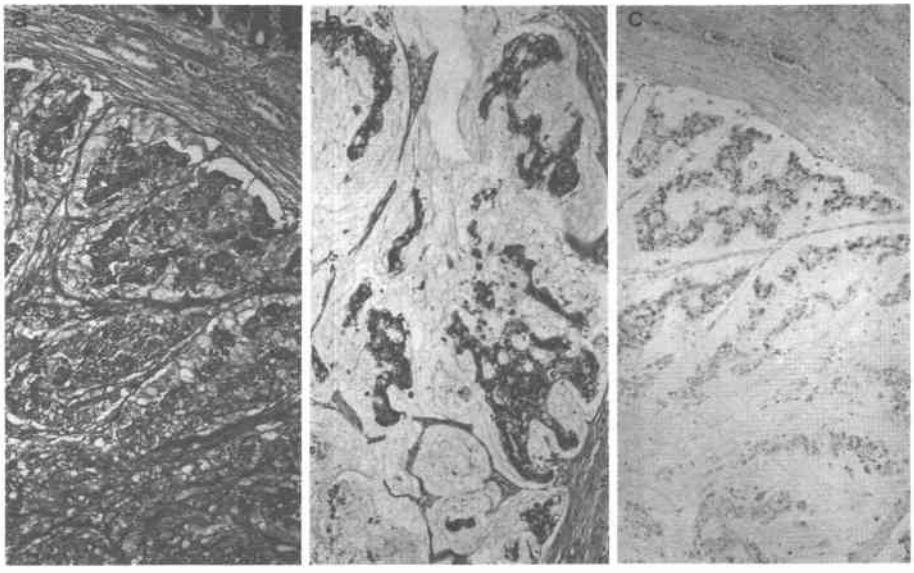

胞の小集団が浮遊した状態であり（**Fig. 5b**），組織型はmucinous adenocarcinomaと診断された．膵実質および十二指腸に浸潤を認め，胆汁中にも腫瘍細胞の微少塊を認めた．膵頭部周囲のリンパ節に転移を認めたが，⑫，⑭，⑰番リンパ節には転移はなかった．PCNAに対する免疫染色では，ほとんどの腫瘍細胞が陽性であった（**Fig. 5c**）．

術後経過：術後合併症の発生もなく良好に回復し，CA19-9値は術後1か月で19U/mlに低下した．術後10か月目に約1cmの肝転移が生じCA19-9値は260U/mlに上昇したが，PEIT施行後肝転移巣は消失し，CA19-9値の高値は持続しているものの，術後2年経過した現在画像上再発の兆候はなく健在である．

考　察

胆道癌取扱い規約[1]によると粘液癌の定義として，「癌細胞による粘液産生が著しく，癌組織内に多量の粘液を貯留し，しばしば癌細胞またはその集団が基底膜から剝奪して粘液内に浮遊し，粘液塊のような所見を示すものをいう．」とされている．さらに，「豊富な粘液産生を示すが高分化の腺癌が主体を占めるもの（乳頭腺癌）とは区別して扱う必要がある．」と付記されている．一方，粘液産生胆管癌は肝内胆管に好発し，腫瘍の産生した粘液により末梢側胆道狭窄のない胆管拡張が存在し，さらに乳頭口の開大および粘液の漏出を認めるなどの特徴を有する臨床的な範疇であり，報告例42例の集計[2]ではその組織型は，乳頭腺癌（80%），高分化腺癌（12.5%），嚢胞腺癌（5%）とされている．自験例は乳頭口の開大や粘液の漏出は認められなかったものの，腫瘍占居部位より末梢側の胆道拡張が存在し，切除標本にて粘液の貯留および脱落した腫瘍細胞塊が認められ，Longmierの脚より腫瘍の産生する粘液の一部が排泄された可能性もあり，臨床的に粘液産生胆管癌の特徴は有するものの，異なったものといえる．

胆管粘液癌はCarriagaら[3]の集計によると胆管癌の約2.3%（3,486例中81例）とされているが，本邦では詳細な報告例は検索しえた限りではなく，臨床的特徴は明らかではなかった．胆嚢粘液癌に関しては4例の報告があり，そのほとんどが高分化型であり，臨床的に局所における浸潤性発育の要素が強く，組織がもろいため穿孔しやすく，腹膜播種以外の遠隔転移が少なく予後良好なタイプであるとしている[4]．自験例では黄疸の出現より手術施行までに2年3か月と長期間におよんだものの腫瘍の増大が軽度であり比較的slow growingであること，十二指腸に穿通し総胆管内腔に脱落した腫瘍細胞塊を認め，組織のもろさがうかがわれること，十二指腸，膵への浸潤が高度であるにもかかわらず肝転移，腹膜播種などがみられず局所で

の浸潤性発育を示すことなどが本症の臨床的特徴と考えられ，これらは胆嚢粘液癌のそれときわめて類似するといえる．組織学的にはPCNAに対する免疫染色の染色性も高く細胞異型は高度であると考えられたが臨床経過とは相関しなかった．

治療および予後に関しては，粘液産生腫瘍と同様，進行例であっても癌の進展様式に応じた合理的拡大手術を選択し，積極的に切除を追求することにより比較的予後良好であることが示唆され，遠隔転移に対しても肝転移巣に対するPEITなどの集学的治療の効果も期待できると考えられた．

文　献

1) 日本胆道外科研究会編：外科・病理．胆道癌取扱い規約．第3版．東京，金原出版，1993
2) 平野一仁，小沼　譲，菊池弘美ほか：約2年後に治癒切除可能であった粘液産生胆管癌の1例．胆と膵　14：1499—1506，1993
3) Carriaga MT, Henson DE: Liver, gallbladder, extrahepatic bile ducts, and pancreas. Cancer 75：171—190，1995
4) 近藤　哲，二村雄次，早川直和ほか：肝中央2区域切除後，腹膜再発をも切除しえた胆嚢粘液癌の1例．日消外会誌　20：2225—2228，1987

A 2-year-old Surviving Case of Mucinous-carcinoma of the Common Bile Duct by Extended Pancreaticoduodenectomy with Combined Resection of the Hepatic Artery, Portal Vein and Inferior Vena Cava

Koichi Nakagawa, Takahito Yagi*, Hiroshi Sadamori*, Shinya Sasai, Shinya Ohe, Masaaki Hashimoto and Hitoshi Ohtsuki**

Department of Surgery, Fukuyama Daiichi Hospital

*First Department of Surgery, Okayama University School of Medicine

**First Department of Pathology, Okayama University School of Medicine

The patient was a 72-year-old male who had undergone endoprosthesis of the Strecker-stent for stenosis of the common bile duct after surgery of the gastric cancer. Lateral segmentectomy with hepatico-jejunostomy underwent for recurrence of obstructive jaundice following the prosthesis. He was admitted to our hospital complaining of fever, back pain and general fatigue. Endoscopic retrograde cholangiography demonstrated stenosis of the intrapancreatic bile duct and periampullary dilatation. A computed tomography (CT) had revealed minimally progression in linear measurement for the tumor during 10 months after admission. Stenosis and deviation of the hepatic inflow vessels and inferior vena cava were noted on the angiogram. Because it was diagnosed that stenosis of the common bile duct was not caused by the cancer but the primary bile duct cancer, the patient underent extended pancreatico-duodenectomy with combined vana cava. Histological findings of the tumor were mucinous adenocarcinoma, which involved the pancreas head and invaded the duodenum. Ten months after the operation, liver metastasis of the tumor was detected by CT, but it became indetectable after the percutaneus ethanol injection therapy (PEIT). The patient is achieving a tumor-free survival for 14 months with a better quality of life. Mucinous adenocarcinoma of the common bile duct is not so common in literature. In the therapy of the mucinous histological subtype, active surgical approach may improve the prognosis of advanced common bile duct cancer.

Reprint requests: Koichi Nakagawa Department of Surgery, Fukuyama Daiichi Hospital
5-14-5 Minamizao-cho, Fukuyama City, 721 JAPAN