日消外会誌　29 (11)：2160～2164，1996年

門脈内腫瘍塞栓により肝右葉萎縮を伴った胆管細胞癌の1切除例

総合太田病院外科
市東　昌也　　神徳　純一　　宮崎　洋史　　亀井　秀策

門脈内腫瘍塞栓を伴う胆管細胞癌の1切除例を経験したので報告する．症例は59歳の男性．検診で肝機能障害を指摘され当院を受診した．血液検査で上記およびCA19-9の異常高値を認め，血清検査ではHBeAg（＋）HBeAb（－）であった．画像検査で肝右葉に76×51mmの腫瘍を認め，門脈右枝の完全閉塞を伴っていた．以上の結果より胆管細胞癌と診断し，尾状葉合併肝右3区域切除(R2)，総胆管切除，左肝内胆管空腸Roux-Y吻合術を施行した．組織学的所見は著明な血管侵襲を伴う中分化型管状腺癌で，門脈内腫瘍塞栓を形成し所属リンパ節転移を認めた．経過は良好で術後9か月の現在再発の徴候はなくCA19-9値は正常である．以上より症状が全くない場合でも肝機能障害を認めた場合には超音波を用いた幅広いスクリーニング検査が必要であり，また治癒切除が可能な症例には積極的に外科的切除をすることで長期生存の可能性が出ると考えている．

Key words: cholangiocellular carcinoma, tumor embolus of the portal vein, hepatitis B virus infection

はじめに

胆管細胞癌（肝内胆管癌 cholangiocellular carcinoma）は特徴的な症状がなくそのほとんどが進行した状態で発見されるため，手術困難でありまた他に有効な治療法もなく予後は極めて不良である．今回われわれは，HBe抗原陽性で門脈内腫瘍塞栓により肝右葉萎縮を伴った胆管細胞癌の1切除例を経験したので報告する．

症　例

患者：59歳，男性

主訴：なし．

既往歴：特記すべきことなし．

家族歴：特記すべきことなし．

生活歴：飲酒　日本酒1合/日　40年間．タバコ　20本/日　40年間．

輸血歴：なし．

現病歴：平成7年7月検診で肝機能障害（GOT 48，GPT 93，γGTP 668）を指摘され，7月17日当院を受診し，腹部超音波検査上肝右葉に腫瘍像を認めたため，7月31日精査目的で入院となった．

入院時現症：身長168cm，体重64kg，栄養状態良好，脈拍整，眼瞼結膜・眼球結膜に貧血，黄疸なし．腹部は平坦，軟で肝，脾，腫瘤を触知せず．表在リンパ節に腫大を認めず．

入院時検査成績：血液生化学検査で，WBC 10,350/mm³，GPT 76mU/ml，ALP 253mU/ml，γGTP 497 mU/mlと軽度の白血球増多および肝胆道系酵素上昇を認めた．腫瘍マーカーは，CA19-9 15,500U/mlと異常高値であったが，他はいずれも正常範囲内であった．血清検査では，HBeAg(＋)HBeAb(－)とHBVキャリアであった（**Table 1**）．

腹部超音波検査：肝右葉に比較的境界明瞭で内部構

Table 1　Laboratory data on admission

WBC	10,350 /mm³	Na	138 mEq/l
RBC	452×10⁴ /mm³	K	3.6 mEq/l
Hb	14.9 g/dl	Cl	105 mEq/l
Ht	46.2 %	Ca	8.7 mg/dl
Plt	21.4×10⁴ /mm³	FBS	119 mg/dl
T. Bil.	0.91 mg/dl	CRP	<0.2 mg/dl
GOT	32 mU/ml	CEA	2.4 ng/ml
GPT	76 mU/ml	CA19-9	15,500 U/ml
ALP	253 mU/ml	AFP	4.0 ng/ml
γGTP	497 mU/ml	PIVKA II	<0.06 AU/ml
LDH	245 mU/ml	ICG R15	9.3 %
T.P.	7.1 g/dl	HBsAg	＋72
BUN	17.6 mg/dl	HBsAb	－
Cr	0.8 mg/dl	HBeAg	＋84
ChE	269 mU/ml	HBeAb	－
		HBcAb	＋
		HCVAb	－

＜1996年6月12日受理＞別刷請求先：市東　昌也
〒373　太田市八幡町29－5　総合太田病院外科

Fig. 1 Abdominal ultrasonography showed an isoechoic mass in the right lobe of the liver.

Fig. 2 Abdominal computed tomography showed a low density mass occupying the right lobe and hilus of the liver with mild dilatation of the left intrahepatic bile duct.

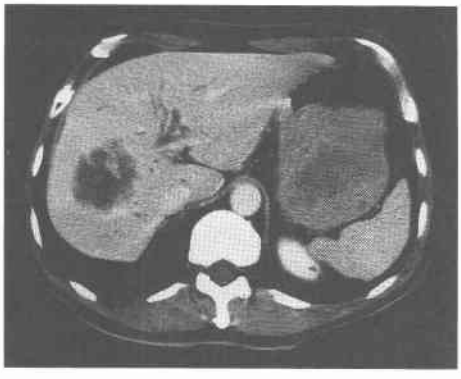

Fig. 3 (A) Celiac arteriography showed fine tumor staining in the right lobe.

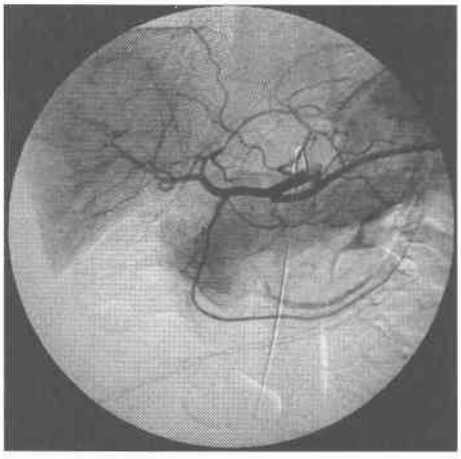

Fig. 3 (B) Transarterial portography showed an obstruction of the right branch which indicated tumor embolus (arrow).

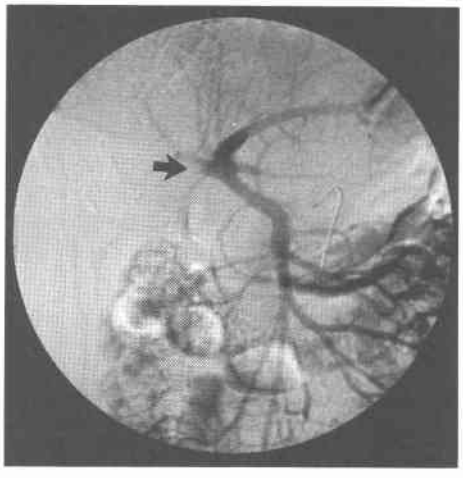

造不均一な76×51mm大の腫瘍像を認めた(**Fig. 1**).

腹部CT検査：肝右葉から肝門部にかけて比較的境界明瞭で不均一な低吸収域を認め，左肝内胆管の軽度の拡張を伴っていた（**Fig. 2**).

腹部血管造影：腹腔動脈造影では右肝動脈末梢でリング状の濃染を認めた（**Fig. 3A**). 経動脈性門脈造影では門脈右枝は分岐部約1cmよりまったく造影されず完全閉塞になっていた（**Fig. 3B**).

内視鏡的逆行性胆管造影（endoscopic retrograde cholangiography：以下, ERC)：三管合流部約1cm肝側の部位より肝門部側は造影されなかった（前日施行した注腸検査の際のバリウムが大腸内に遺残している）（**Fig. 4**). ただし胆管造影の際あまり圧をかけなかったことも事実であり，この所見は検査手技上の問題で本例における重要所見ではない可能性もある.

胸部X線写真，上・下部消化管検査では異常所見を認めず，また腹部超音波，CT検査でも肝以外に病変はなく，転移性肝癌の原発巣と考えられる病変も指摘し得なかった.

以上の結果より胆管細胞癌と診断し平成7年8月25日手術を施行した.

手術所見：上腹部山型切開にて開腹した. 肝はうっ

Fig. 4 Endoscopic retrograde cholangiography showed an obstruction of the bile duct near the hilus.

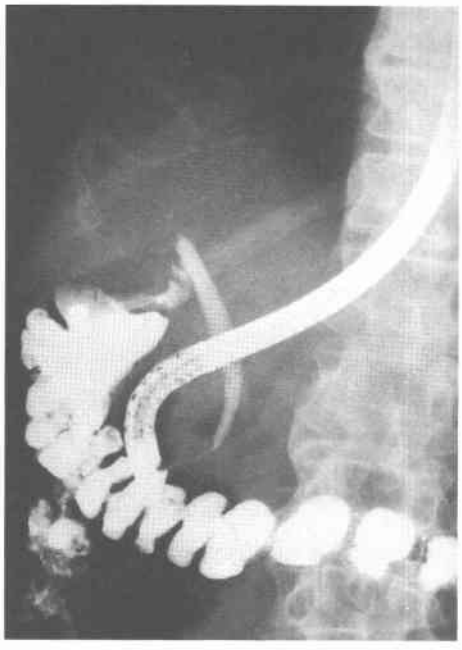

Fig. 5 Macroscopic view of the resected specimen. Arrow head shows tumor embolus in the right main branch of the portal vein.

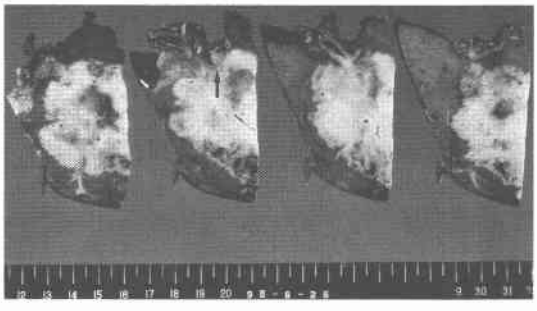

血調だが硬変像はなく，肝右葉は軽度萎縮し，左葉は代償性に肥大していた．腫瘍は右葉に手拳大に触知した．肝には他に腫瘍を認めず，また腹膜播種も認めなかった．術前画像診断にて胆管浸潤を強く疑ったため，総胆管切除を含む尾状葉合併肝右3区域切除(R2)，左肝内胆管空腸 Roux-Y 吻合術を施行した．

切除標本病理所見：原発性肝癌取扱い規約[1]に基づき，単結節型，APM，H_3，St，8×5×5cm，Eg，Fc(−)，Sf(−)，S_0，N_2(+)，Vp_3，Vv_1，B_1，IM_0，

Fig. 6 (A) Histologically, the resected tumor showed moderately differentiated tubular adenocarcinoma with marked desmoplasia. (H & E, ×150)

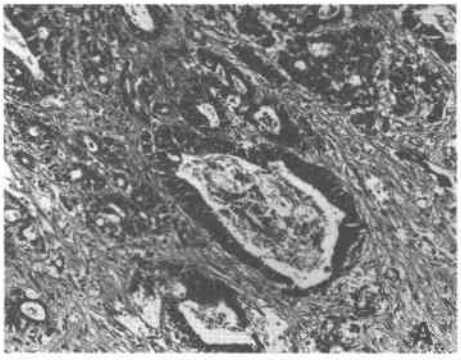

Fig. 6 (B) Tumor embolus in the right main branch of the portal vein. Arrow heads show the wall of the portal vein. (H & E, ×11)

P_0，TW(−)，Z_0，Stage III で，門脈右枝内に腫瘍塞栓を認めた(**Fig. 5**)．肝右葉全体は軽度萎縮していた．

組織学的所見：高度の線維増生を伴う中分化型管状腺癌の像(**Fig. 6A**)．著明な血管侵襲を伴い，門脈内腫瘍塞栓も形成していた(**Fig. 6B**)．所属リンパ節転移(12p2)を認めた．腫瘍のいずれの部分にも肝細胞癌の要素はなく，混合型ではなかった．

術後経過：経過良好で9月28日退院した．CA19-9値は，9月9日76U/ml と激減し，以後12月20日44U/ml，平成8年3月2日33U/ml と正常値になり，術後9か月の現在再発の徴候はなく外来にて経過観察中である．

考　察

胆管細胞癌は本邦における原発性肝癌の中でも2.7%を占めるにすぎず，手術施行率も51.9%と低

い[2]．また，肝細胞癌に比べ予後不良で診断された時点で切除不能となるケースが少なくない．胆管細胞癌の治療成績が不良である要因としては，肝障害を伴わず，明らかなハイリスクグループが設定できず早期発見が困難であること，血管侵襲傾向が強く肝動脈および門脈に高頻度に浸潤すること，リンパ管・神経周囲侵襲，リンパ節転移および腹膜播種が多いこと，などが挙げられる[3]．

胆管細胞癌の門脈侵襲としては通常周囲からの浸潤による狭窄，閉塞が特徴であり，肝細胞癌と異なり肉眼的に門脈内腫瘍塞栓を認めることは極めてまれである．諸家の報告でも門脈内腫瘍塞栓はほとんどが組織学的レベルで認められたに過ぎず[4)5]，また門脈第1分枝に大きな腫瘍栓を有する胆管細胞癌に対し拡大手術を施行した例は，文献的に検索した限りわずか2例のみであった[3)6]．

胆管細胞癌のHBV関連抗原陽性率に関しては，HBsAg陽性は4.0%，HBeAg陽性はわずか1.6%である[2]．本症例のようにHBeAg陽性の切除例は，文献的に検索した限り他に報告を認めなかった．一般に結石などによる胆汁排泄障害，あるいはそれに伴う慢性胆管炎が胆管細胞癌の成因の1つとされており[7]，肝細胞癌と異なりB型やC型の肝炎ウイルス，慢性肝炎，肝硬変とは関連が低いとされている[8)~10]．胆管細胞癌とB型肝炎（HBsAg陽性）との関連についての報告例もある[11]が，いまだに不明であり，今後その関連性を解明する必要がある．

形態学上肝細胞癌か胆管細胞癌か診断困難な症例のあることは従来より知られているが，本症例は組織学的には明らかに腺癌であり，肝細胞癌の要素はまったくなかった．消化管原発腺癌の肝転移において門脈内腫瘍塞栓を認めた報告もあり[12]，転移性肝癌も考慮に入れたが，種々の画像診断からみてその可能性は否定できた．

胆管細胞癌は特異的症状が出現しにくく，ハイリスクグループの確立および早期のスクリーニング法の確立が今後の重要課題と考えられているが，進行例が多く発見時すでに治療できない状態であることが多い．胆道系酵素の上昇を契機に発見された報告例も散見されており[13)14]，腹痛，腹部不快感などが認められる場合はもちろん，無症状の場合でも肝胆道系酵素の上昇があれば胆管細胞癌の可能性も考慮に入れ，超音波検査を積極的に施行すべきである．ただ本症例のようにまったく自覚症状がなくても門脈内腫瘍塞栓を伴う進行例もあり，胆管細胞癌に対する早期診断の困難性を裏付けている．

しかし，近年の画像診断法の進歩や減黄術および肝切除技術の普及により，進行例にもかかわらず積極的な外科治療により良好な予後が得られる症例が報告されている[15)~17]．したがって拡大手術により外科的にコントロールできる可能性もあることから，外科切除方針としては肝内転移性進展に対するできるだけ広範囲な肝切除術を基本とすべきであり，またグリソン鞘に沿った浸潤性進展も考慮し，肝切除に加え肝門部リンパ節・結合組織の徹底郭清を行い，必要な場合には肝外胆管の合併切除を施行すべきである[18]．

以上より，症状が全くない場合でも肝機能障害を認めた場合には，超音波を用いた幅広いスクリーニング検査が必要であること，また必要に応じた拡大手術を施行することにより治癒切除が可能な症例には，積極的に外科的切除をすることで長期生存の可能性が出ると考えている．

稿を終えるにあたり，御校閲を賜りました慶應義塾大学医学部外科学教室北島政樹教授に深謝いたします．また貴重な御助言を賜りました慶應義塾大学医学部外科学教室島津元秀先生ならびに病理組織診断において御助言いただきました慶應義塾大学医学部病理学教室向井万起男先生に心より感謝いたします．

なお，本論文の要旨は第47回日本消化器外科学会総会（1996年2月，大阪）において発表した．

文　献

1) 日本肝癌研究会編：臨床・病理．原発性肝癌取扱い規約．第3版．金原出版，東京，1992
2) 日本肝癌研究会：原発性肝癌に関する追跡調査—第11報—．肝臓　36：208—218，1995
3) 島津元秀，江崎哲史，鈴木治郎ほか：門脈内腫瘍塞栓（Vp3）を伴う稀な胆管細胞癌に対する肝切除・腫瘍塞栓摘除後長期生存中の1例．肝臓　33：54—59，1992
4) Weinbren K, Mutum SS: Pathological aspects of cholangiocarcinoma. J Pathol 139：217—238，1983
5) 倉科正徳，小塚貞雄，中島伸夫ほか：肝内胆管癌の進展様式．癌の臨　29：1314—1318，1983
6) 佐々木洋，今岡真義，岩永　剛ほか：左門脈第一枝内腫瘍栓と著名なA-Pシャントを認めた肝内胆管癌の1症例．奥平雅彦編．「形態学上肝細胞癌か肝内胆管癌か診断困難であった症例」．国際医書出版，東京，1986, p140—142
7) 角田　司，森田茂利，佐々木誠ほか：肝内胆管癌の成因．肝・胆・膵　24：217—226，1992

8) 小林達則, 三村　久, 金　仁洙ほか：胆管細胞癌の診断および進展様式. 日消外会誌　20：2572—2578, 1987
9) 徳永尚登：原発性肝癌に関する研究—胆管細胞癌(肝内胆管癌)の臨床病理学的研究—. 肝臓　25：549—556, 1984
10) Okuda K, Kubo Y, Okazaki N et al: Clinical aspects of intrahepatic bile duct carcinoma including hilar carcinoma. Cancer 39：232—246, 1977
11) 横山達司, 八幡紀子, 大谷博正ほか：肝細胞癌切除後の長期経過観察中に発見し得た細小肝内胆管細胞癌の1例. 肝臓　34：753—757, 1993
12) Ito K, Naito A, Fukuoka H, et al: Metastatic liver tumor with tumor thrombi of the portal vein. Radiat Med 7：66—73, 1989
13) 小島多恵, 妹尾知己, 岡本勝司ほか：検診により発見された肝内胆管癌の1例. 胆と膵　13：1335—1338, 1992
14) 井上敬太, 堀見忠司, 森田荘二郎ほか：胆道系酵素の上昇を契機に発見された小さな胆管細胞癌の1例. 消外　18：1349—1353, 1995
15) 田中信孝, 岡本英三, 豊坂昭弘ほか：肝切除後8年9カ月にて発見をきたし肝門部胆管癌を思わせたcholangiocellular carcinomaの1例. 日消外会誌　21：1343—1346, 1988
16) 水本龍二, 野口　孝, 小坂　篤ほか：肝臓癌の外科的治療. 胆管細胞癌. 肝・胆・膵　15：459—467, 1987
17) Kawarada Y, Mizumoto R: Diagnosis and treatment of cholangiocellular carcinoma of the liver. Hepatogastroenterology 37：176—181, 1990
18) 山本淳司, 小菅智男, 島田和明ほか：肝内胆管癌切除例の検討：肉眼病型分類とその臨床病理学的特徴. 日外会誌　94：1194—1200, 1993

A Case of Cholangiocellular Carcinoma with Atrophy of the Right Lobe of the Liver and Tumor Embolus in the Right Main Branch of the Portal Vein

Masaya Shito, Junichi Shintoku, Hiroshi Miyazaki and Shusaku Kamei
Department of Surgery, General Ota Hospital

A rare case of asymptomatic cholangiocellular carcinoma with hepatitis B virus infection with atrophy of the right lobe of the liver and tumor embolus in the right main branch of the portal vein is described. A 59-year-old man visited our hospital with an elevation of biliary enzymes that was detected during an annual medical examination. Abdominal ultrasonography (US) showed an isoechoic mass measuring 76 × 51 mm in the right lobe of the liver. The diagnosis was confirmed with computed tomography (CT), endoscopic retrograde cholangiography (ERC) and angiography. No primary malignant focus was found in other organs. A curative operation, which included right trisegmentectomy with caudate lobectomy and common bile duct resection with regional lymph node dissection, was performed. The intrahepatic bile duct of the lateral segment was reconstructed to the jejunum by a Roux-en-Y procedure. Microscopic examination of the tumor revealed moderately differentiated tubular adenocarcinoma compatible with cholangiocellular carcinoma. These results suggest that screening with US may reveal liver dysfunction even in asymptomatic cases. For better prognosis, aggressive surgery may be an effective treatment even in advanced cases.

Reprint requests: Masaya Shito　Department of Surgery, General Ota Hospital
29-5 Hachiman-cho, Ota, 373 JAPAN