日消外会誌　29（11）：2165～2169，1996年

幽門輪温存膵頭十二指腸切除術後に生じた乳糜腹水症の１手術例

東北労災病院外科
水口　敬　　徳村　弘実　　佐藤　敬文　　今岡　洋一
大内　明夫　　山本　協二　　松代　隆

症例は54歳の男性で，下部胆管癌のため，幽門輪温存膵頭十二指腸切除術を施行した．術後，腹腔内ドレーンから多量の排液がみられ，経口摂取とともに乳白色となり増量した．トリグリセライド2,700mg/dlを含有し，乳糜腹水症と診断した．低脂肪食と高カロリー輸液などの保存的治療を始めたが改善せず，術後50日目に再手術を施行した．腸間膜根部の腸リンパ本幹断端と考えられる部位から乳糜液の流出が認められ，同部を周刺結紮し治癒した．術後に発生する乳糜腹水症の報告は非常に少なく，特に膵頭十二指腸切除術後に発生したものは，過去30年間に１例報告されるのみであり[1]，その治療方針は確立されていない．本例のように術直後からリンパ液の多量の流出を認める場合は，難治性のことが多く，保存的治療にあまり固執することなく手術に臨むべきものと思われた．

Key words: postoperative chylous ascites, bile duct cancer, pylorus preserving pancreatoduodenectomy

I. はじめに

乳糜腹水症はまれな疾患で，その中でも術後発生例は特に少なく，膵頭十二指腸切除術後に発生したものは，過去30年間に１例報告されるのみである[1]．しかし，腸間膜の腸リンパ本幹から第１，２腰椎の高さの乳糜槽，さらにその頭側の腹部胸管周辺をリンパ節郭清などで処置する手術であれば，すべてに発生する危険性がある．今回，我々は幽門輪温存膵頭十二指腸切除術後に乳糜腹水症を生じ，再手術で腸管リンパ管の損傷部位を結紮にて治癒せしめた１例を経験したので，文献的考察を含め報告する．

II. 症　例

患者：54歳，男性

家族歴：特記すべきことなし．

既往歴：平成４年，検診で肝機能障害を指摘された．

現病歴：平成６年５月３日，心窩部鈍痛と黄疸が出現し，近医受診し入院．５月11日の血液検査にて，総ビリルビン17.9mg/dlと上昇を認め，当院内科紹介され入院．同日，経皮経肝胆道ドレナージを施行した．６月９日，ドレナージチューブよりの造影で，総胆管末端部近くに陰影欠損を認め，胆道鏡下生検で腺癌の診断を得た（**Fig. 1**）．６月28日，幽門輪温存膵頭十二指腸切除術（以下，PPPDと略記）を施行した．

初回手術所見：胆管癌は胆道癌取扱い規約[2]上，Bi，乳頭型，2.4×1.2cm，S_0，$Hinf_0$，H_0，$Ginf_0$で，病理組織学的には乳頭腺癌，間質medullary，INFβ，ly_0，v_1，pn_0，$panc_{1a}$，d_2，n_1（＋）（No. 13a）であった．再建方法はTraverso変法，Newmann型[3]で行い，挙

Fig. 1 Cholangiography by PTC shows complete obstruction at the lower bile duct.

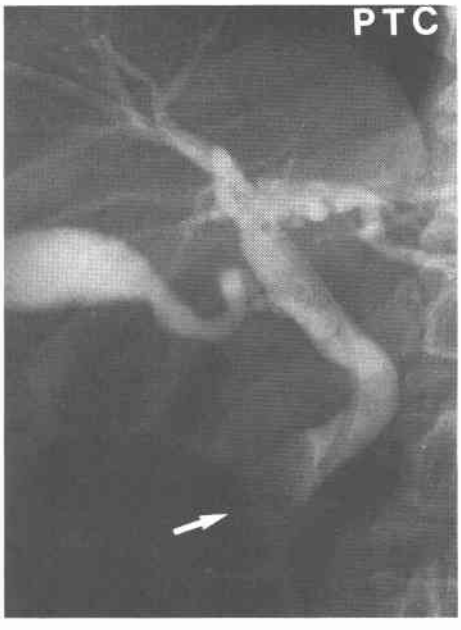

＜1996年６月12日受理＞別刷請求先：松代　隆
〒981　仙台市青葉区台原４－３－21　東北労災病院外科

上空腸は上腸間膜動静脈の背側を通した．ドレーンは右肝下面にシリコンチューブとビニールシートを，左肝下面にビニールシートを留置した（**Fig. 2**）．

術後経過：術直後，右肝下面のシリコンチューブの排液は淡黄色漿液性で，1日100～200mlとやや多くみられたが，減少したため術後5日目に抜去した（**Fig. 3**）．術後7日目より経口摂取を開始したが，経口食の増量とともに，ドレーン抜去部より乳白色混濁した排液が徐々に多く認められるようになった．排液の生化学検査にて，トリグリセライド2,700mg/dlと異常に高く，乳糜瘻と診断した．排液が多量に持続するため，術後12日目より，ドレーン抜去部にネラトンチューブを挿入したところ，1日700ml～1,200mlの乳白色の排液が約2週間持続し，低栄養状態がみられたため，低脂肪食に加え，高カロリー輸液とアルブミン製剤，脂肪乳剤の静脈内投与によって経過をみた．その後，排液量の減少がみられたため，漏出部位が自然閉鎖したものと考え，ネラトンチューブを抜去した．しかし，数日後から再び腹部膨満が出現し，腹水穿刺で乳糜腹水約3,300mlを吸引した．患者の精神状態が不安定であり，保存的治療の無効，または長期化が危惧されたため，乳糜漏出部位の縫合閉鎖を目的に，初回手術後50日目に再手術を施行した．

Fig. 2　The sites of drains at PPPD

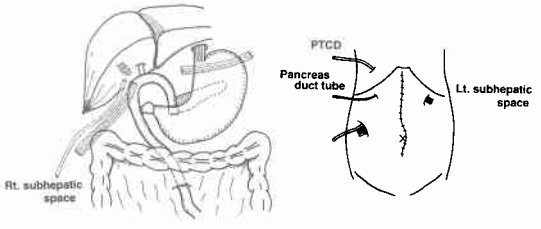

再手術所見：術前，イレウスチューブを挙上空腸まで挿入し，手術の約30分前に牛乳約200mlを空腸内に注入した．手術は前回手術の上腹部正中切開創をさけ，右肋骨弓下切開にて開腹した．横行結腸間膜から頭側の臓器は，一塊となって強く癒着していたが，横行結腸間膜の尾側では小腸はほとんど癒着を認めず，乳糜腹水が約2,100mlみられた．乳糜液を吸引後，上腸間膜動脈周囲の腸間膜根部を注意深く観察したところ，横行結腸間膜部の裂孔から挙上した空腸の腸間膜根部付近の間膜切離部で，細い白色の索状物の断端から乳糜液の流出するのが発見された（**Fig. 4**）．これを4-0ポリプロピレンにて周刺結紮し，手術を終了した．

再手術後経過：再手術後5日目から経口摂取を開始したが，乳糜漏出はなく，栄養状態も改善し，再手術後24日目に軽快退院した．退院後約13か月過ぎた現在，癌再発の兆なく健常である．

III. 考　察

乳糜腹水症は比較的まれな疾患で，その原因としては乳糜管系統における損傷とうっ滞の2つに大別される．開腹術後発生例の報告は非常に少ないが，原理的には腸間膜の腸リンパ本幹から第1，2腰椎の高さの乳糜槽，さらにこれより頭側に向かう腹部胸管のどこかに損傷を与えれば発生の可能性があり，この部分をリンパ節郭清などで処置するすべての手術で発生しうる（**Fig. 5**）．今までに胃癌手術，迷走神経切離術，膵頭十二指腸切除術，腹部大動脈瘤手術，Warrenのシャント手術などにその報告がある[4]．症状としては，リンパ液が大量に失われるため，水分・電解質のほか，蛋白質や脂肪の喪失により，脱水，循環障害や著明な栄養障害に至り，感染防御能も低下するとされる．さら

Fig. 3　Clinical course after PPPD

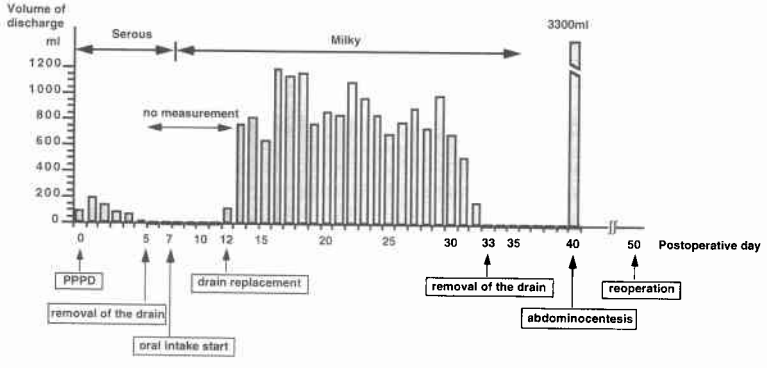

Fig. 4 The injured intestinal lymphatic trunk can be seen

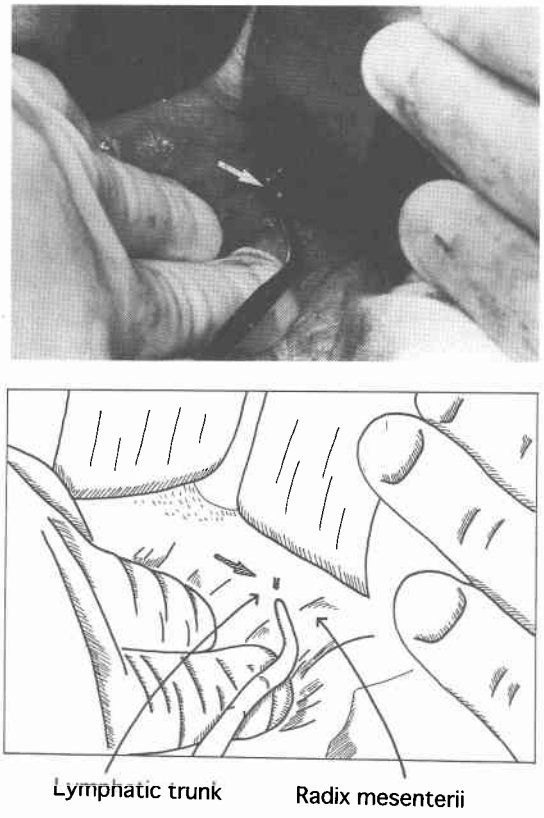

Fig. 5 The lymphatic system which could be injured by lymph node dissection (Quotation from Mochizuki, Tamakuma's figure[4])

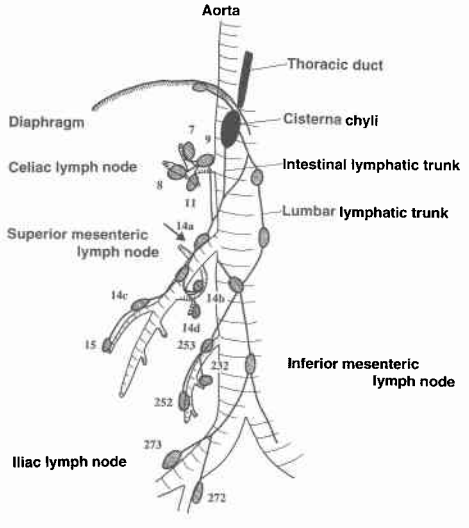

に，腹腔内に大量に貯留した場合には，横隔膜挙上による両側の無気肺，消化管圧迫による経口摂取量の減少などが出現する[5]．乳糜腹水症は腹水の性状を検索し，診断される．乳糜腹水は乳白色混濁の外観を呈し，静置すると2層にわかれ腐敗せず，トリグリセライドが高値で，総蛋白が3.0g/dl以上，比重は1.012以上であり，顕微鏡下にリンパ球およびSudan IIIに染まる多数の脂肪滴の存在を認める[6]．またエーテル分離法や経口脂肪負荷試験も有用な診断法である[7]．

治療は保存的治療と外科治療に大別される．保存的治療の場合，ポイントは乳糜量を減少させることにある．天然脂肪はほとんど長鎖脂肪酸であるため，術後，経口食を開始すれば，脂肪の吸収に伴い，胸管のリンパ流量が3～4倍になり，乳糜の量を増加させる．したがって保存的治療では，まず脂肪の経口摂取をなくす必要がある[6]．絶食とし，中心静脈栄養のみで，杉崎ら[8]は20日，小坂ら[10]は，39日，渡辺ら[9]は40日と46日で乳糜漏が治癒したと報告している．一方，medium chain triglyceride（以下，MCTと略記）は，遊離中鎖脂肪酸とグリセロールに分解され，直接門脈系に入り乳糜の形成には関与しないことから，低脂肪を補うためにMCT含有の経腸栄養剤が，中心静脈栄養との併用で有効であるとの報告もみられる[7)12]．しかし，治癒に約100日間と長期間を要してしまった例も報告されている[7]．その他に，利尿剤の併用，Peritoneovenous shuntや腹水濃縮濾過再静注法も行われている[13)14]．

外科治療としては，まず手術時期が問題となる．Burdette[15]は36時間以上にわたり大量のリンパ漏が続けば，リンパ管損傷部の血栓形成が生じ難く，リンパ流出が持続すると考えている．また，1,500ml/日以上の漏出が1週間を超えると全身状態に多大な影響を及ぼすため，これが手術のポイントとも考えられている[5]．しかし，一般的には症例が少ないため手術適応の明確な基準はなく，1日当たりの漏出量とその持続日数，減量傾向の有無，栄養状態を主とした全身状態の変化などから，症例に応じて総合的に決断を下さざるをえない[5]のが現状であろう．手術は開腹にてリンパ管の損傷部位を確認し，結紮することにつきる．しかし，実際に開腹して部位を同定し，結紮したという報告例は非常に少ない[5]．この最も重要な漏出部位の確認が容易ではないと思われることから，術前診断法として，リンパ管造影やリンパ管シンチグラムが行われており，漏出部位が主要リンパ管の場合には描出可能であるとされている[5]．また，手術の3～5時間前に，Sudan

black などの脂溶性色素をバターや牛乳に溶かしての投与もなされる[16]．しかし，以上の診断法が無効であったとするものもいる[8]．なお遠藤ら[17]は，胃癌根治術後の乳糜腹水症でありながら，徹底的なリンパ節郭清でできた瘢痕のリンパ路の完全な遮断によるうっ滞性乳糜腹水症と診断した1例を報告している．このような病態の存在も考慮しておく必要があろう．

本例では，経口摂取開始とともに増量した乳白色排液と，排液中のトリグリセライド値の上昇により，乳糜腹水症との診断は容易であった．我々は当初，低脂肪食と高カロリー輸液にて経過をみていたが，保存的治療下の排液が1日約1,000ml 前後持続し，また，患者に十分説明したが，保存的治療の不確実性や長期化に対する不安から，手術に踏み切らざるをえなかった．しかし，もう少し徹底した保存的治療を一定期間行うことを試みられてよかったとも思われた．また，術中に漏出部位が発見できるかどうか心配されたため，手術の約1時間前に，牛乳200ml を経腸的に投与したところ，実際，損傷したリンパ管断端から，あふれるような乳糜の流出が観察された．部位発見に有用な方法であったと考えられた．また，腹腔内の癒着のための漏出部位同定困難も予想されたが，実際には横行結腸間膜の尾側には小腸の癒着はほとんどみられなかった．これは，術直後から生じたリンパ液の貯留が関与していると思われた．漏出部位の同定は，このような症例では，実際には意外に容易であるのかもしれない．著者らは，仮に，漏出部位が発見できない時は，漏出部位として最も可能性の高い腸間膜根部あたりにドレーンを留置するつもりであった．結紮できなくても漏出部位近くにドレーンを留置できれば，術後瘻孔形成が可能で，瘻孔を閉鎖できると考えていたからである．また，本例は PPPD 施行の際の No. 14a，14b 付近のリンパ節郭清時に，腸リンパ本幹が損傷され引き起こされたと考えられる．乳糜腹水の予防には，太いリンパ管が存在すると思われる場所では，慎重な結紮操作を繰り返した方がいいのではないかということが，反省させられた点であった．

術後の乳糜腹水症の予後は，死の転帰をとった症例も報告されているが[18]，一般に保存的治療では治癒するまでに短いものでも数週間，長いものでは100日間の報告[7]もあり，経過が長いものでは保存的治療にあまり固執することなく，積極的に外科治療に臨むべきものと思われる．

文　献

1) Walker WM: Chylous asictes following pancreatoduodenectomy. Arch Surg **95**：640—642, 1967
2) 日本胆道外科研究会編：胆道癌取扱い規約．第3版．金原出版，東京，1993
3) 鈴木　敞，濱中裕一朗，川村　明ほか：膵頭十二指腸切除術の歴史における全胃幽門輪温存術式の意義ならびに本邦における現状．胆と膵　**11**：1343—1351，1990
4) Silk YN, Goumas WN, Douglass HO et al: Chylous ascites and lymphocyst management by peritoneovenous shunt. Surgery **110**：561—565，1991
5) 望月英隆，玉熊正悦：開腹術後の腹腔内リンパ液漏出（乳糜腹水を含めて）．臨外　**11**：236—238，1991
6) Meinke AH, Estes NC, Ernst CB: Chylous ascites following abdominal aortic aneurysmectomy. Management with total parenteral hyperalimentation. Ann Surg **190**：631—633, 1979
7) 山本達夫，勝美正治，河野暢之ほか：胃癌切除後に発生した乳糜性腹水症の1例．日臨外医会誌 **43**：412—417，1982
8) 杉崎勝好，山崎高嗣，矢羽野壮光：胃癌術後の乳糜腹水症の1治験例．埼玉医会誌　**21**：570—574，1986
9) 渡辺　晃，佐々木敬之，鈴木正俊ほか：残胃癌に対する胃全摘後4年後癌再発をみ，再々拡大根治手術に発生した乳糜性腹水症の治験例．臨水電解質 **2**：69—73，1984
10) 小坂和弘，高橋秀禎，澤　直哉ほか：右半結腸切除後に乳糜腹水をきたした1症例．八戸病医誌　**9**：88—90，1987
11) 太田信吉，兼松隆之：乳糜腹水．消外　**17**：906—907，1994
12) 棟方博文，北畠修哉，工藤邦夫ほか：後腹膜神経芽細胞腫術後にみられた乳糜腹水症の1例．外科治療　**44**：252—256，1981
13) 佐々木雅佳，丹野尚野，山崎日出雄ほか：胸腹水濃縮濾過再静注の治療効果．診断と治療　**72**：167—170，1984
14) Boyd WD, Mcphail NV, Barber GC: Chylous ascites following abdominal aortic aneurysmectomy. Surgical management with a peritoneovenous shunt. J Cardiovasc Surg **30**：627—629，1989
15) Burdette WJ: Management of chylous extravasation. Arch Surg **78**：815—817，1959
16) Ikard RW: Iatrogenic chylous ascites. Am Surg **38**：436—438，1972

17) 遠藤正人，丸山圭一，木下　平ほか：胃癌根治術後に生じた難治性乳糜腹水症の1例．日消外会誌 27：917—921，1994

18) 関根俊二，及川幹夫，有壁　譲ほか：乳糜腹水を伴い意外な進展を示した胃癌．外科治療　20：1001—1006，1978

A Case Report of Chylous Ascites after Pylorus Preserving Pancreatoduodenectomy

Kei Mizuguchi, Hiromi Tokumura, Takafumi Sato, Yoichi Imaoka,
Akio Ouchi, Kyoji Yamamoto and Takashi Matsushiro
Department of Surgery, Tohoku Rosai Hospital

A 54-year-old man underwent pylorus preserving pancreatoduodenectomy for lower bile duct cancer. At the beginning of oral intake after surgery, the discharge from the drain changed from a serous fluid to a milky one and increased in volume. Because the triglyceride concentration was 2700 mg/dl of the discharge, we diagnosed the fluid accumulation as chylous ascites. In spite of dietary restriction of fat and intravenous hyperalimentation, the discharge did not decrease. Then a reoperation was performed. In that operation, a stream of milky fluid was found, coming from the stump of the intestinal lymphatic trunk of the radix mesenterii. A transfixing suture was used to close it. Because chylous ascites due to operative injury is uncommon, its management is not yet established. As in this case, surgical treatment should be performed without persistence of conservative treatment when a milky discharge from the drain increases immediately after the operation.

Reprint requests: Takashi Matsushiro Department of Surgery, Tohoku Rosai Hospital
4-3-21, Dainohara, Aobaku, Sendai, 981 JAPAN