日消外会誌　29（11）：2170～2174，1996年

術前診断しえた膵 somatostatinoma の１切除例

奈良県立三室病院外科，同　病理*，奈良県立医科大学第１外科**

上野　正義　　金泉　年郁　　江本　宏史
杉森　志穂　　小林　豊樹　　八木　正躬
下村　英明*　　中島　祥介**　中野　博重**

非常にまれな膵原発 somatostaminoma（以下，本症）の１例を経験したので，自験例を含め16例の本邦報告例を集計し，若干の文献的考察を加えて報告する．症例は65歳の女性．人間ドックで膵頭部腫瘤を指摘され精査目的にて当院を紹介された．75g 経口糖負荷試験にて境界型の耐糖能障害を認めた．膵頭部に，腹部 ultrasonogram で hypoechoic を示し，computed tomography，magnetic resonance imaging にて造影効果著明で，血管造影でも，血管増生の著しい腫瘤を認めた．画像診断よりラ島腫瘍を疑い，末梢血中の somatostain 濃度が，50pg/ml（正常値1.0～12pg/ml）と高値を示したため本症と診断し，膵頭十二指腸切除術を施行した．切除標本では，膵頭部に限局する径約3cm 大の類円形腫瘍を認めた．組織学的には良性のラ島腫瘍で，免疫組織学的には somatostatin 抗体陽性であった．術後１か月目の末梢血中 somatostatin 濃度は1.0pg/ml 以下に低下した．術後８か月を経過した現在再発の兆候はみられない．

Key words： somatostatinoma of the pancreas，islet cell tumor

はじめに

膵原発 somatostatinoma（以下，本症）はまれな疾患であり，欧米例を加えても現在までに数十例の報告がみられるにすぎない．今回我々は，血管増生に富む膵頭部腫瘍で末梢血中の somatostatin 濃度の上昇により本症と診断し，治癒切除術を施行した症例を経験したので現在までの本邦報告15例と自験例を含めた16例を集計し，若干の文献的考察を加えて報告する．

症　例

患者：65歳，女性

主訴：膵腫瘤の精査

家族歴：特記事項なし．

既往歴：64歳より高血圧にて内服治療中．

現病歴：1995年５月，人間ドッグでの腹部 ultrasonogram（以下，US）で膵頭部腫瘤を指摘され，７月７日に精査目的にて当院内科に紹介された．諸検査の結果，膵頭部腫瘍を疑われ，手術目的にて８月28日外科入院となった．

入院時現症：身長147.6cm，体重53.6kg で肥満型．血圧126/60mmHg，脈拍72/分，整．眼瞼結膜に貧血なく，眼球結膜に黄染なし．胸部身体的所見に異常なし．腹部は平坦で軟．肝，脾，腎，胆嚢ならびに腫瘤など

Table 1　Laboratory data on admission

WBC	5,900 /mm³	DUPAN-2	<25 U/ml
RBC	400×10⁴ /mm³	SPAN-1	4.8 U/ml
Hb	12.7 g/dl	Endocrine (blood)	
Ht	37.7 %	Somatostatin	50 pg/ml
Plt	26.0×10⁴ /mm³	(1.0～12)	
TP	6.8 g/dl	Insulin	12 μU/ml
Alb	4.3 g/dl	(<17)	
T-Bil	0.4 mg/dl	Glucagon	110 pg/ml
D-Bil	0.1 mg/dl	(40～180)	
Alp	134 IU/l	Gastrin	54 pg/ml
γ-GTP	25 IU/l	(<200)	
GOT	23 IU/l	VIP	<5 pg/ml
GPT	26 IU/l	(<100)	
LDH	288 IU/l	Urinalysis	
Amy	65 IU/l	protein	(−)
BUN	12.7 mg/dl	sugar	(−)
Cr	0.4 mg/dl	bilirubin	(−)
Na	142 mEq/l	keton	(−)
K	4.0 mEq/l	75gOGTT	
Cl	104 mEq/l	fast	96 mg/dl
CEA	<0.5 ng/ml	60′	190
CA19-9	<6 U/ml	120′	112
elastase 1	110 ng/dl	180′	99

＜1996年７月10日受理＞別刷請求先：上野　正義
〒633　奈良県生駒郡三郷町三室１―14―16　奈良県立三室病院外科

Fig. 1 A) US shows a round mass with heterogeneous internal echo of the pancreas head measuring about 3cm in diameter. (arrows). B) Contrast enhanced CT-scan shows heterogeneous enhancement of the pancreas head tumor. (arrow heads).

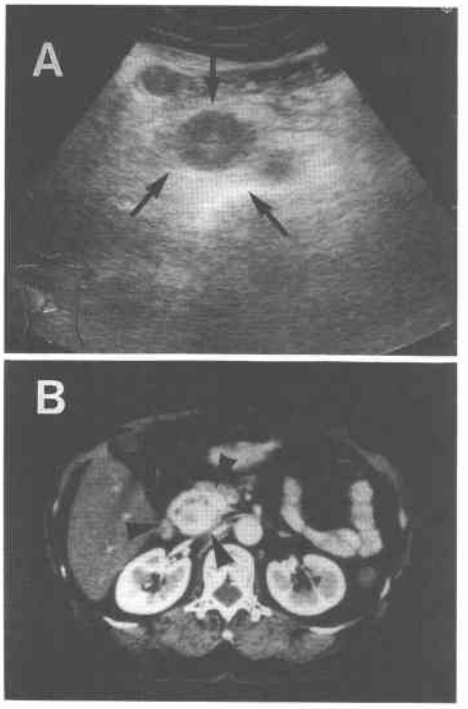

を触知しなかった．

入院時検査成績：血液生化学検査，腫瘍 marker に異常を認めなかった．血中 hormone 濃度では somatostatin が50pg/ml（正常値1.0〜12pg/ml）と高値を示した以外，insulin, glucagon などは正常範囲であった．また，尿糖は認めなかったが，75g 経口糖負荷試験にて境界型の耐糖能障害を示した（**Table 1**）．

胸腹部および胃・十二指腸 X 線検査では異常を認めなかった．

腹部 US 検査所見：膵頭部に径約3cm 大のほぼ球形で，内部に一部 hyperechoic を示す hypoechoic mass を認めた．主膵管や胆管の拡張はなく，胆嚢にも異常を認めなかった（**Fig. 1A**）．

腹部 computed tomography（以下，CT）検査所見：膵頭部に造影剤にて不均一に濃染される径約3cm 大の充実性腫瘤を認めた．周囲リンパ節の腫大はなく，肝にも異常を認めなかった（**Fig. 1B**）．

血管造影検査所見：膵頭部に径約3cm 大の hypervascular tumor を認めた．drainage vein は早期に造影され，後下膵十二指腸静脈は拡張し varix を形成していた（**Fig. 2**）．

Fig. 2 Celiac angiography shows a hyper vascular tumor at the head of the pancreas (arrows). The posterior inferior pancreatic duodenal vein is dilatated as varix. (arrow heads)

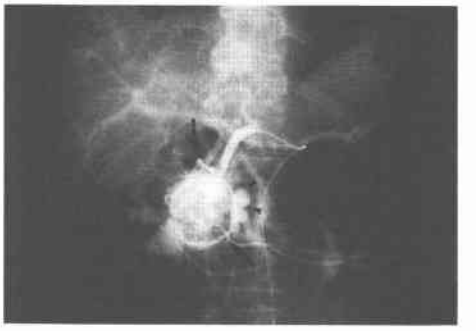

その他，腹部 magnetic resonance imaging（以下，MRI）検査では膵頭部に T_1 強調画像で低信号を，T_2 強調画像で強度の高信号を示す腫瘤を認め，Gd-DTPA にて腫瘤は著明に造影された．逆行性膵胆管造影検査では総胆管と主膵管に軽度の圧排，伸展を認めたのみであった．

以上の画像診断より膵頭部のラ島腫瘍を疑い，末梢血中の somatostain 濃度の上昇を認めたことより本症と診断し，1995年9月7日に手術を施行した．

手術所見：腹水なく，肝にも異常を認めず．膵頭部に母指頭大の腫瘤を触知したが，周囲リンパ節の腫大は認めなかった．膵頭十二指腸切除と第2群までのリンパ節郭清を行った膵癌取扱い規約[1]に従い，Stage II（T_1b, N_0, P_0, H_0），根治度 A であった．

摘出標本肉眼所見：膵頭部に径約3cm 大の境界明瞭で乳白色の被膜を有する類円形の腫瘍を認めた．内部は不均一で大部分が黒褐色の出血巣で占められていた（**Fig. 3**）．

病理組織学的所見：腫瘍は薄い被膜をもち，膵組織との境界は明瞭であった．細胞異型に乏しい大小不同の腫瘍細胞の小胞巣状，充実性増殖を認めた．被膜侵襲や脈管侵襲は認めなかった．著明な出血と，一部壊死した部分も見られ，良性のラ島腫瘍と考えられた（**Fig. 4A**）．また郭清したリンパ節にも転移を認めなかった．

免疫組織学的所見：peroxidase 酵素抗体法による somatostatin 染色にて多数の陽性細胞を認めたが，

Fig. 3 Cut-surfase shows a round tumor with white capsule of the pancreas head. The tumor is composed of dark brown part of hematoma and thin brown solid parts.

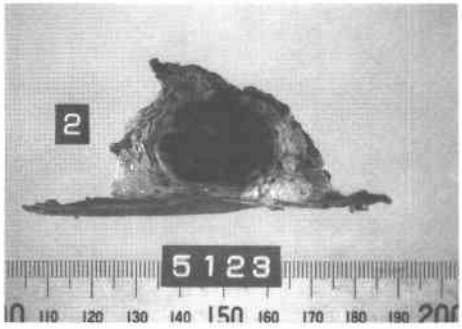

insulin, glucagon, gastrin, serotonin, vasoactive intestinal polypeptide, pancreatic polypeptide, 内分泌顆粒成分，などの染色は陰性であった（**Fig. 4B**）.

術後経過：術後経過は良好で，術後6週の血中 somatostatin 濃度は1.0pg/ml 以下に低下した．術後8か月を経過した現在，再発の兆候を認めず生存中である．

考　察

欧米での本症の報告は1977年 Larsson ら[2]，Ganda ら[3]に始まり，本邦での報告は1983年中目ら[4]に始まる．近年，radioimmunoassay による somatostatin 濃度の測定法が確立されて以来，本邦でも報告例が増加しつつあるが，著者らの検索した範囲内では，1995年12月までに15例が報告されているにすぎない．今回，自験例を加えた16例を集計し，若干の臨床病理学的検討を加えた（**Table 2**）.

年齢および性差については女性が8例で年齢41歳～70歳，平均62歳，男性も8例で46歳～74歳，平均57歳と，性差はなく，男女とも中年層に多かった．自験例も中年女性であった．

臨床症状は腹部腫瘤（7例，44%），上腹部痛（6例，38%）が主で，その他嘔心・嘔吐，食思不振，体重減少などが見られた．somatostatinoma syndrome の3徴候として，糖尿病，胆石症，脂肪性下痢が挙げられているが[5]，今回の集計結果によると最も高頻度に出現する耐糖能障害でも10例（63%）であり，最も低頻度の脂肪性下痢については1例（6%）しかなく，これら3徴候すべてが出現することは少ないようである．これは個々の症例で somatostatin 分泌の程度，併存する他の hormone の有無および感受性が異なる結果，somatostatin によって抑制される insulin glucagon などの抑制の程度に違いが生じるためと考えられる．自験例も境界型の耐糖能障害を認めたが，胆嚢病変ならびに脂肪性下痢は見られなかった．

Fig. 4 A) Growth pattern of the tumor mainly reveals islet cell tumor. (H.E. ×400) B) Immunohistochemical staining for somatostatin is positive. (arrows ×400)

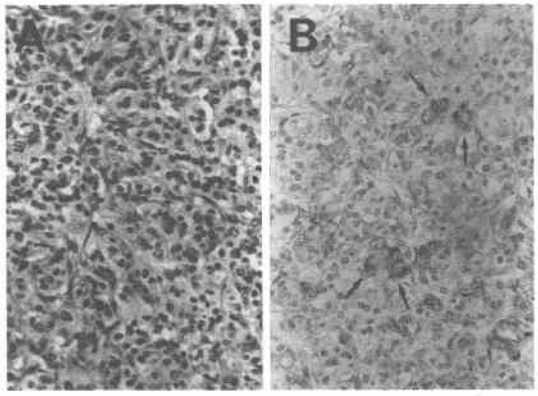

腫瘍の占居部位については頭部が10例（63%）と最も多く，次いで尾側の4例(25%)，体部，体尾部各1例であった．膵病巣はすべて単発であり，自験例も膵頭部に存在する単発例であった．

入院時検査成績では，血液生化学検査に本症に特徴的な所見は見られなかった．腫瘍 marker では，carcinoembryonic antigen の軽度上昇が2例で報告されているのみであった[6)7)]．術前の血中 somatostatin 濃度は，記載の見られた10例では全例に上昇を認めた．その他の hormone では，pancreatic polypeptide および gastrin[4]，follicle stimulating horumone などの有意の上昇[8]を認めたとの報告が見られた．自験例も血液生化学検査，腫瘍 marker に異常なく，血中 hormone 濃度では somatostatin の上昇を認めたが，他の hormone は正常であった．

画像診断については本症に特徴的な所見は乏しく，us では hypo あるいは mixed echo pattern を示す腫瘤として，CT では iso～low densitymass として描出され造影効果を認めることが多いようである．また MRI では自験例のように T1強調画像で低信号，T2強調画像で高信号を示し[9]，腹部血管造影でも hypervascular tumor として描出される．

術前診断では記載の見られた15例中膵癌，ラ島腫瘍などが6例(40%)と最も多く，次に本症が5例(33%)

Table 2 Reported cases of pancreatic somatostatinoma in the Japanese literature

	No auther (year)	Age Sex	Location	Clinical manifestation	Malignancy	Therapy	Additional hormone	Outcome
1	Nakanome (1983)	65, F	H	DM, GBswelling	—	PD	PP	1 y
2	Sakazaki (1983)	66, F	H	DM, GS	Metastasis Invasion	PD, Hepatectomy	GRP	15 y
3	Sumimoto (1984)	51, M	T	—	Metastasis	DP, Hepatectomy Chemotherapy	GRP, VIP	8m
4	Shirouzu (1985)	74, M	B	—	Metastasis	DP	Glucagon	8m†
5	Matsuki (1987)	49, M	B～T	DM, GS	Metastasis	—		3 y 7m†
6	Seki (1989)	51, M	H	DM, GS	—	PD		10m
7	Konomi (1990)	56, M	T	IGT Steatorrhea	Invasion	DP, Colectomy Chemotherapy		2 y
8	Matsunaga (1990)	56, F	H	DM, GS	Metastasis	PD	Calcitonin	1 y 1m
9	Kanesaka (1990)	64, F	T	—	Histology	DP		10m
10	Kumagai (1990)	70, F	H	—	Metastasis	PD Chemotherapy	PP, Insulin Glucagon	2 y 5m
11	Ohsawa (1991)	64, M	H	DM	Histology	?		2 y 10m
12	Wakabayashi (1992)	64, M	H	DM, GS	—	PD		1 y
13	Nishiyama (1993)	46, M	H	DM	—	PD		5m
14	Ohshima (1993)	41, F	H	GB swelling	Metastasis	Chemotherapy		1 y 9m†
15	Ueda (1995)	69, F	T	—	Histology	DP		4m
16	Present	65, F	H	IGT	—	PD		8m

H: Head, B: Body, T: Tail, DM: Diabetes mellitus, GB: Gallbladder, GS: Gallbladder stone, IGT: Impaired glucose tolerance, LN: Lymphe node, PD: Pancreato-duodenectomy, DP: Distal pancreatectomy, †: Died

であった．これらの中で自験例のごとく膵頭部に存在するhypervascular tumorからラ島腫瘍を疑い，血中somatostatin濃度の上昇より診断したものが3例[9)~11)]，十二指腸への転移巣からの生検組織が診断に有効であったもの[12)]，が1例であった．また，確診に至らなかったものが4例（27%）報告されていたが，血流に富む膵腫瘍で，血中somatostatin濃度の上昇を認めれば診断は比較的容易であり，今後さらに報告例が増加すると考えられた．

治療は切除不能の2例を除いて14例に手術が行われていた．術式は腫瘍の占居部位により膵頭十二指腸切除術8例（50%）や，尾側膵切除術5例（31%）が選択されていた．化学療法については，5-fluorouracil, adriamycin, streptozotocinなどが有効である[5)]との報告が見られ，今回の検討においても4例に化学療法が施行されていた．しかし，症例の集積が少ないことからその効果については今後の検討課類である．

病理組織学的にはラ島腫瘍の像をとるが，duct-islet cell tumorの1例[7)]が報告されていた．免疫染色では14例中13例（93%）がsomatostatin染色に陽性で，確定診断において重要であると考えられた．免疫染色あるいは腫瘍内hormone含量の上昇からpancreatic polypeptideやgastrin releasing polypeptideなどのhormone分泌を証明し，多hormone産生腫瘍の可能性を示唆した症例が14例中6例（43%）に認められた．自験例においては，腫瘍内hormone含量の測定は行っていないが，免疫染色でsomatostatin以外に陽性所見を得られなかったことから単hormone分泌腫瘍であると考えられた．

予後については臨床的に肝転移あるいは他臓器浸潤などを認めた8例と組織学的に悪性と診断されたもの3例の計11例（69%）が悪性であった．このように本症は悪性の割合が高い腫瘍であるが，多発肝転移で死亡した3例でも発見されてから死亡まで8か月～3年7か月経過し，腫瘤を触知してから15年間生存している症例[13)]も報告されている．また，Ki67 monoclonal antibodyを用いた染色で腫瘍細胞の5%のみが陽性でたったとの報告がみられ[14)]，悪性度は比較的低く，転移巣を含めた積極的な外科的切除によりさらに良好な予後を期待できるものと考えられる．自験例も臨床病理学的に悪性所見を認めないことから，良好な予後が期待できるが，本症の組織学的な悪性度の判定が困難なこと[15)]や，最初の手術より16年後に局所再発を生じた症例[14)]も見られることから，今後も経過観察を要するものと考えられた．

文　献

1) 日本膵臓学会編：膵癌取扱い規約．第4版．金原出版，東京，1993

2) Larsson LI, Hirsch MA, Holst JJ et al: Pancreatic somatostatinoma: Clinical features and physiological implications. Lancet 1: 666—668, 1977
3) Ganda OP, Weir GC, Soeldner JS et al: "Somatostatinoma": A somatostatin-containing tumor of the endocrine pancreas. N Engl J Med 296: 963—967, 1977
4) 中目千之, 小泉　勝, 藤谷　浩ほか: Somatostatinoma syndrome の一例. 日消病会誌　80: 1036—1041, 1983
5) Krejs GJ, Orci L, Conlon JM et al: Somatostatinoma syndrome: Biochemical, morphologic and clinical features. N Engl J Med 301: 285—292, 1979
6) Konomi K, Chijiiwa K, Katsuta T et al: Pancreatic somatostatinoma: A case report and review of the literature. J Surg Oncol 43: 259—265, 1990
7) 西山利弘, 井上博人, 仲原純一ほか: 膵ソマトスタチノーマの 1 例. 胆と膵　14: 51—54, 1993
8) 角本陽一郎, 長村義之, 赤岩康文ほか: 肝転移を伴う膵原発ソマトスタチノーマ切除例. 病理と臨　2: 525—529, 1984
9) 兼坂直人, 松田裕道, 黒田真奈ほか: 膵原発ソマトスタチノーマの 1 例における総合画像診断. Clin Imagiology 6: 114—117, 1990
10) 関　誠, 高木國夫, 堀　雅晴ほか: 術前に診断できた膵 somatostatinoma の 1 切除例. 胃と腸 24: 818—826, 1989
11) 若林正夫, 川村信之, 宮崎忠昭ほか: 術前に診断できた膵 somatostatinoma の 1 切除例. 日消外会誌 25: 2195—2199, 1992
12) Matsunaga T, Iwaoka H, Tsubura Y et al: A case of pancreatic somatostatinoma found endoscopically with metastasis to the duodenal periampulla. Dig Endosc 2: 335—342, 1990
13) 坂埼庄平, 中河宏治, 樽谷英二ほか: 膵原発ソマトスタチノーマの 1 症例. 日消外会誌　16: 2026—2030, 1983
14) Dominioni L, Dionigi R, Benevento A et al: Very late recurrence of a somatostatin cell tumor of the head of the pancreas. Pancreas 10: 417—419, 1995
15) 亀谷　徹: 膵内分泌腫瘍の病理. 病理と臨　2: 432—439, 1984

A Case of Somatostatinoma of the Pancreas which was Diagnosed Preoperatively

Masayoshi Ueno, Toshifumi Kanaizumi, Kouji Emoto, Shiho Sugimori,
Toyoki Kobayashi, Masami Yagi, Hideaki Shimomura*,
Yoshiyuki Nakajima** and Hiroshige Nakano**
Department of Surgery, Nara Prefectural Mimuro Hospital
*Department of Pathology, Nara Prefectural Mimuro Hospital
**First Department of Surgery, Nara Medical University

We experienced a patient with a somatostatinoma of the pancreas. A 65-year-old woman, who had no clinical symptoms except impaired glucose tolerance, visited our hospital for detailed examination of the pancreas head tumor. An abdominal ultrasonogram, CT scan and celiac angiography revealed a hypervascular lesion corresponding to that of the pancreas head. As we suspected a hormone-producing tumor of the pancreas, the concentrations of somatostain, insulin, glucagon, gastrin, vasoactive intestinal polypeptide etc. in the periphreal blood were measured by immunoassay. Only somatostatin appeared in an excess amount of 50 pg/ml which was 4 times higher than the normal range (1-12 pg/ml). From those results, we were able to diagnose the case as pancreatic somatostatinoma preoperatively and pancreatoduodenectomy was performed. The resected specimen revealed a spherical tumor of the pancreas head measuring about 3 cm in diameter. This tumor was a benign islet-cell tumor histologically, and stained by anti-somatostatin antibody, not by antibodies against glucagon, insulin and vasoactive intestinal polypeptide immunohistochemically. The patient was discharged after the operation and has been well without recurrence for 8 months postoperatively. To date, only 16 patients, including ours, with somatostatinoma of the pancreas have been reported in Japan. Their clinico-pathological features were reviewed in this study.

Reprint requests: Masayoshi Ueno　Department of Surgery, Nara Prefectural Mimura Hospital
1-14-16 Sango-cho Mimuro, Ikoma-gun, Nara, 633 JAPAN