日消外会誌　29 (11)：2175～2179，1996年

腎細胞癌の多発性膵転移に対し膵全摘術を施行した1例

愛媛大学第1外科
岩川　和秀　　松本　康志　　渡辺　常太
小野　芳人　　嶌原　康行　　小林　展章

腎細胞癌は一般的に肺，骨，肝臓への転移が多く，膵臓への転移は剖検例では6％にしか認められておらず，非常にまれである．また膵臓へは多発性に転移することも多いため診断および治療に難渋する．今回我々は，腎細胞癌の診断にて原発巣と脳，甲状腺への転移巣切除術施行し，その4年後に多発性膵転移を来したため，根治的に膵全摘術を施行した症例を経験したので報告する．症例は52歳の女性で，脳転移により腎細胞癌が発見され，脳転移巣および左腎摘出術施行し，半年後に甲状腺転移巣切除を受けた．4年後に血便を主訴に来院，S状結腸に隆起性病変を認め，同時に腹部CT検査と血管造影にて膵臓に多発性病変を認めたため，転移性膵腫瘍とS状結腸癌の診断にて膵全摘術とS状結腸切除術を行った．組織診断にて膵腫瘍は腎細胞癌の転移と確定診断した．腎細胞癌の多発性膵転移症例は，ほかに有効な治療法のない現在では，膵全摘術の適応になりうると思われた．

Key words：renal cell carcinoma，multiple pancreatic metastases

はじめに

腎細胞癌は一般的に肺，骨，肝臓への転移が多く，膵臓への転移は剖検例では6％[1]にしか認められておらず，非常にまれである．また，膵臓へは多発性に転移することも多いため治療に難渋する．今回，我々は腎細胞癌のため左腎摘出術を施行し，その4年後に多発性膵転移を来したため，根治的に膵全摘術を行った症例を経験したので，若干の文献的考察を加えて報告する．

症　例

症例：52歳，女性

主訴：血便

家族歴・既往歴：特記すべきことなし．

現病歴：平成2年9月頃より記憶障害，歩行障害が出現．脳腫瘍の診断にて同年10月18日脳腫瘍摘出術を施行し，術後病理検査にて腎細胞癌の転移と診断されたため，同年12月5日，左腎摘出術を施行し，病理検査にて腎細胞癌と診断された［renal cell carcinoma, clear cell type，PT_{2b}，Grade I，pV_0，pN_0，pM_0，INFβ］．平成3年6月甲状腺腫瘤を指摘され，同年7月24日，甲状腺右葉切除術が行われ，病理検査にて腎細胞癌の転移と診断された．初回術後より化学療法は施行せずに，外来にて経過観察していたが，平成6年5月8日より血便を認め，当院内科を受診．注腸造影X線検査と大腸内視鏡検査にてS状結腸に隆起性病変を認め，また腹部CT検査にて上行結腸および膵体・尾部に腫瘤が疑われたため，精査治療目的で当科へ紹介，入院となった．

入院時現症：身長151cm，体重60.2kg．貧血，黄疸はなく，表在リンパ節も触知しなかった．腹部は平坦・軟で，腫瘤は触知しないが，上腹部に左腎摘出時の横

Table 1　Laboratory data on admission

Hematological data		Ch. E	239 IU/l
WBC	6.3×10^3 /μl	GOT	32 IU/l
RBC	4.31×10^6 /μl	GPT	31 IU/l
Hb	11.9 g/dl	LDH	332 IU/l
Ht	35.8 %	ALP	156 IU/l
Plt	21.4×10^4 /μl	γ-GTP	52 IU/l
Tumor marker		LAP	50 IU/l
CEA	<1.0 ng/ml	Chol.	240 mg/dl
TPA	72.0 U/l	P. Lipid	247 mg/dl
CA19-9	19.4 U/ml	T.G	219 mg/dl
Others		NEFA	0.32 mg/dl
CRP	<0.25 mg/dl	Glucose	98 mg/dl
Ccr	70.8 ml/min	Lipase	168 IU/l
Biochemical data		T.B.A	3.1 μM
T.P	6.9 g/dl	Amylase	127 IU/l
Alb	4.0 g/dl	IRI	12.2 μU/ml
T. Bil	0.2 mg/dl		

＜1996年6月12日受理＞別刷請求先：岩川　和秀
〒791-02　愛媛県温泉郡重信町志津川　愛媛大学医学部第1外科

Fig. 1 Abdominal CT examination showed multiple enhancing masses in the tail (A) and head (B) of the pancreas.

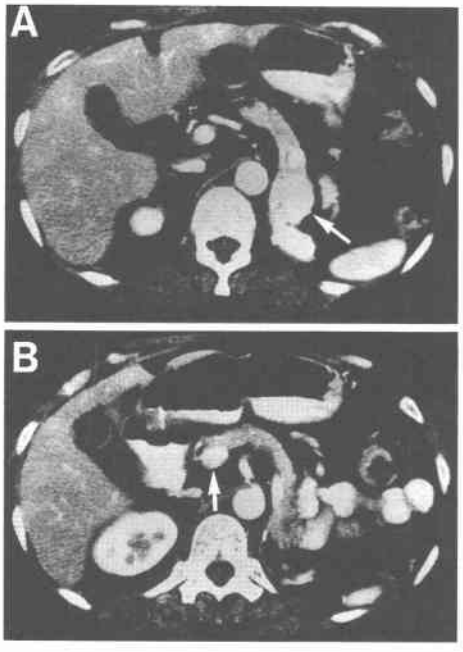

切開による手術創を認めた．

入院時検査見：炎症所見，貧血なく，総ビリルビン，肝・胆道系酵素の上昇を認めなかった．内分泌検査，腫瘍マーカーも正常範囲内であった（**Table 1**）．また頭部CT検査にて再発徴候は認めず，胸部X線写真にて異常陰影を認めなかった．

腹部CT所見：膵頭部に径1cm，1.2cm，体尾部に3×2cm，3×1.5cmの造影剤にて著明に濃染される腫瘍性病変を認めた（**Fig. 1**）．

血管造影所見：腹腔動脈造影にて動脈相にて脾動脈直下にhypervascular lesionを認め，実質相にて同部に径5×4.5cm，胃十二指腸動脈左側に径1cmの境界明瞭な腫瘍濃染像を認めた．また上腸間膜動脈造影では上腸間膜動脈起始部右側に径1cmの腫瘍濃染像を認めた（**Fig. 2**）．右腎臓には異常所見を認めなかった．

以上より腎細胞癌の多発性膵転移と診断し，同時にS状結腸癌，上行結腸粘膜下腫瘍の術前診断にて平成6年14日，手術を施行した．

手術所見：腹水なく，肝転移や腹膜播種も認めなかった．膵臓は体部から尾部にかけて径4cmの弾性硬の腫瘤を触知し，術中迅速病理検査にて腎細胞癌の転移の診断であった．膵鈎部にも約1cmの硬結を触知し

Fig. 2 Celiac arteriography showed a hypervascular lesion in arterial phase (a) and superior mesenteric arteriography showed a tumor stain in capillary phase (b).

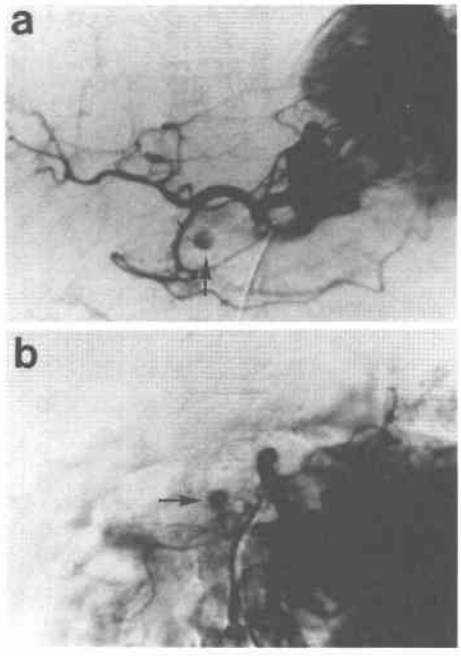

Fig. 3 Scheme of the pancreas tumors.

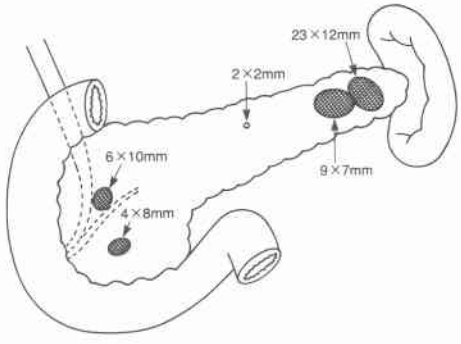

たが，リンパ節転移や後腹膜浸潤も認めなかったため，根治術可能と判断し，膵全摘術を行った（**Fig. 3**）．再建は口側より残胃―空腸端々吻合，総肝管―空腸端側吻合を行った．また併せてS状結腸癌に対しS状結腸切除術[S，1型，4cm/6cm，SS，P_0，H_0，M_0，N(−)，D1，AW (−)，EW (−)，根治度A]，上行結腸粘膜下腫瘍に対し結腸楔状切除術を行った．

切除標本：膵頭部に10×6mm，鈎部に8×2mm，体部に2×2mm，尾部に9×7mmと23×12mmの境界明

Fig. 4 Cut surface of resected pancreas showed yellowish-white tumor with the foci of necrosis and hemorrhage.

Fig. 5 Histopathological finding showed clear cell type of renal cell carcinoma (H.E. ×100).

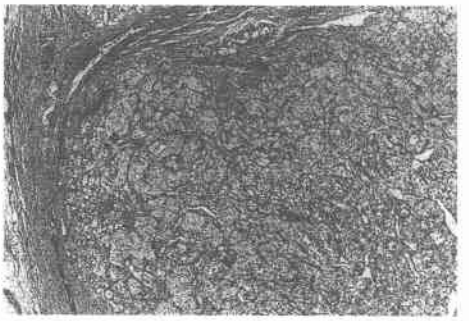

瞭で一部に出血や壊死を伴う黄白色調の腫瘤を認めた(**Fig. 4**).

病理組織検査：膵腫瘍は被膜を有し，淡明な胞体を有する腫瘍細胞が胞巣状，塊状に配列しており，間質は血管成分に富んだ clear cell type の腎細胞癌であった(**Fig. 5**). また S 状結腸の病変は深達度 ss の高分化型腺癌，上行結腸の病変はリンパ管拡張症であり，腎細胞癌と結腸癌の重複癌であった.

術後経過：術後，左横隔膜下および腹壁膿瘍を形成し，MRSA も検出されたが，保存的治療にて軽快した. 現在術後1年半であるが，再発徴候なく，インシュリン自己注射にて血糖コントロールを行っており，10月27日よりインターフェロン療法を行いながら外来にて経過観察中である.

考　察

腎細胞癌の転移は，肺，肝臓，骨，副腎，対側腎，脳，脾臓などに多く，Abrams ら[1]による剖検例では膵臓への転移は6％にしか認められておらず非常にまれである. その内切除例はさらに少なく，本邦においては Yazaki ら[1]の報告以来我々が検索しえた症例はわずか27例に過ぎない[3)~17)] (**Table 2**). 年齢は，自験例を含めて49歳から80歳までで平均62.9歳であり，男女比は15対13とわずかに男性に多い. 原発巣は左右比で14対10，両側が1例，不明1例とわずかに左腎に多い. 膵臓への転移巣は，単発例16例，多発例10例，不明2例と比較的多発性転移が多かった. 腎摘出後膵転移までの期間は同時手術から18年までで，異時性は4年から18年までで平均8.3年であり，異時性の場合，再発までの期間が長いことが特徴と思われ，長期にわたる経過観察が必要と思われた. 手術術式としては，膵頭十二指腸切除術が単発性に対してのみ4例に施行され，膵尾側切除術は単発性8例，多発性3例と単発性に多く施行され，膵部分切除術は単発性・多発性それぞれ1例に施行されていた. 膵全摘術は自験例を含めて4例のみ[8)13)]であり，単発性1例，多発性3例に施行され，いずれも膵全体に腫瘍を認めた. そのうち1例は不明であるが2例は術中あるいは術後の病理検査にて初めて診断がついており，術前に診断しえた後，膵全摘術を施行したのは自験例のみである. 予後に関しては，明らかに死亡が確認されている症例は4例のみで，2年以上生存例も4例となっている.

膵転移の診断は，同時性の場合は比較的容易であるが，異時性の場合，無症候性では特に困難である. 腎細胞癌の膵転移では造影 CT 検査にて増強効果のある腫瘍像を示し，血管造影にて濃染像を示すため膵癌とは鑑別可能と思われる. 膵島細胞腫瘍も同様に血管豊富な腫瘍であるが，膵産生ホルモンを測定することにより鑑別が可能である. しかし，非機能性腺腫は血中ホルモン値レベルが正常なため鑑別は難しい. 血管豊富な腫瘍である以上生検は難しく，現在のところ諸検査と既往歴を念頭に置き，術中病理検査を併用した総合的な診断が必要と思われる.

組織型では我々が検索した範囲内では混合型の1例を除いて全て淡明細胞型であった. 中川ら[13]は淡明細胞型は比較的悪性度が低く，転移巣が限局しやすいため，切除の対象になりやすいと述べている.

我々が本症例に対して膵全摘術を選択した理由として，①今までに原発巣，脳，甲状腺の転移巣も切除しえており，かつ4年間再発をみなかったこと，②年齢が52歳と若く，全身状態が良好なこと，③膵全体に多発していること，④術後患者の QOL について十分な家族の協力が得られること，などが挙げられる. 腎細胞癌の転移に対する治療法として化学療法，放射線療

Table 2　Reported cases of pancreatic metastasis from renal cell carcinoma in Japan

No.	Age	Sex	Auther		Primary site	Metastatic site & size (cm)	Operation	Untill metastasis	Prognosis
1	76	M	Yazaki	(1981)	right	body(1.5)	PD	simultaneous	alive(9 mos)
2	72	M	Kishimoto	(1985)	left	total(15×7.5×3)	TP	simultaneous	dead(6 mos)
3	53	F	Shimizu	(1986)	left	body+tail	DP	simultaneous	unknown
4	67	M	Deguchi	(1986)	right	unknown	PD	unknown	alive(3 mos)
5	66	F	Hirano	(1987)[3]	right	body(2.5×1.8)	DP	10 years	alive(2 mos)
6	71	F	Amamiya	(1988)[4]	right	head(2)	PP	simultaneous	alive(22 mos)
7	61	F	Kubota	(1988)	left	body+tail	DP	simultaneous	alive(18 mos)
8	49	F	Iwanami	(1990)[5]	left	body(0.6) tail(2×3×4)	DP	6 years	unknown
9	63	M	Shimomura	(1989)	unknown	unknown	PP	simultaneous	unknown
10	59	M	Goji	(1990)	bilateral	tail(9×4)	DP	7 years	alive(12 mos)
11	65	F	Terashima	(1990)[6]	right	body(2×1.5) tail(3×3)	DP	7 years	alive(13 mos)
12	54	M	Yoneda	(1990)	left	body(4×3, 2.3×2)	DP	simultaneous	alive(24 mos)
13	53	M	Hurukawa	(1990)[7]	right	head(2.8×2.5)	PD	5 years	alive(12 mos)
14	56	M	Oka	(1990)[8]	right	head-tail multiple(1-2cm)	TP	simultaneous	alive(3 mos)
15	80	F	Nishida	(1991)	left	head, tail	PP	17 years	unknown
16	58	M	Tahata	(1991)[9]	left	body+tail(9×8×6)	DP	7 years	alive(18 mos)
17	66	F	Yamamoto	(1991)[10]	left	body(3×2×2) tail(2.5×2.5×2)	DP	17 years	alive(2 mos)
18	69	M	Kubo	(1991)	right	body+tail	DP	8 years	unknown
19	68	M	Morita	(1991)[11]	left	total	PP	simultaneous	alive(32 mos)
20	70	F	Adachi	(1991)[12]	right	tail(4.5×3)	DP	4 years	alive(12 mos)
21	63	F	Nakagawa	(1992)[13]	right	head-tail multiple(0.3～2cm)	TP	4 years	alive(5 mos)
22	58	F	Hujii	(1992)[14]	right	body+tail(4.3×3.8)	DP	10 years	alive(14 mos)
23	69	M	Isikawa	(1993)[15]	left	head(2×2) body(1.9×1.7) tail(5×5.5)	DP PP	9 years	alive(9 mos)
24	56	M	Yanagisawa	(1993)[16]	left	head(3×2)	PD	14 years	dead(57 mos)
25	64	F	Yanagisawa	(1993)[16]	right	head(2×1.8×1.3)	PD	18 years	alive(36 mos)
26	60	M	Yanagisawa	(1993)[16]	left	body(3×3)	DP	7 years	dead(16 mos)
27	63	M	Kawaguchi	(1993)[17]	left	body(3)	DP	5 years	dead(10 mos)
28	52	F	Ono	(1994)	left	total multiple(0.2～2cm)	TP	4 years	alive(3 mos)

PD : pancreaticoduodenectomy, TP : total pancreatectomy, DP : distal pancreatectomy,
PP : partial pancreatectomy

法は効果があまり期待できず，予後は一般的に不良である．孤立性膵転移に対しては，川口ら[17]は切除することにより予後が改善することを報告しているが，多発性膵転移に対しては報告例も少なく，手術適応も定まっていないのが現状である．術後血糖コントロールの難しさ，創傷治癒の悪さ，免疫力の低下など管理の困難な面もあるが，自験例のように転移巣に対し複数回の手術を行うことにより比較的良好な予後も期待できることから，ほかに治療法のない現在，膵臓への多発性転移巣に対しても積極的な膵全摘術が適応となりうると思われる．今後，長期にわたる追跡と症例の蓄積が必要と思われる．

文　献

1) Abrams HL, Spiro R, Goldstein N: Metastases in carcinoma. Analysis of 1000 autopsied cases. Cancer 3：74—85，1950
2) Yazaki T, Ishikawa S, Ogawa Y et al: Silent pancreatic metastasis from renal cell carcinoma diagnosed at arteriography. Acta Urol Jpn 27：1517—1521，1981
3) 平野　誠，道伝研司，伴登宏行ほか：10年後に膵転移をきたした腎細胞癌の1例．胆と膵　9：127—233，1988

4) 雨宮　裕, 飯泉達夫, 矢崎恒忠ほか：膵転移を伴った腎癌の1例. 泌外　2：167—170, 1988
5) 岩波正英, 仲吉昭夫, 八木秀文ほか：腎原発, 無症候性膵転移癌の手術治験例. 膵臓　4：100—106, 1989
6) 寺島雅典, 安部彦満, 菅　一徳ほか：膵転移, 胆嚢転移を認めた腎癌の2例. 日消外会誌　23：1952—1956, 1990
7) 古川　享, 服部良平, 大竹　浩ほか：腎細胞癌の膵頭部転移の1切除例. 泌外　4：111—114, 1991
8) 岡　裕也, 畑山　忠, 滝　洋二ほか：膵転移を伴った腎細胞癌の1手術例. 泌紀　37：1531—1534, 1991
9) 田畑知己, 黒田嘉和, 西松信一ほか：腎細胞癌の膵転移の1切除例. 膵臓　6：39—44, 1991
10) 山本　聡, 飛永晃二, 武富勝郎ほか：腎摘後17年目に膵転移をきたした腎細胞癌の1手術例. 日臨外医会誌　52：3006—3011, 1991
11) 森田　穣, 久保公造, 熊谷みどりほか：同時性膵転移をきたした腎細胞癌の1例—異時性膵転移例との対比を中心に—. 胆と膵　13：97—102, 1992
12) 安達勝利, 村林紘二, 林　仁庸ほか：腎癌術後甲状腺, 膵転移をきたした1例. 胆と膵　13：791—796, 1992
13) 中川国利, 土屋　誉, 桃野　哲ほか：膵転移を来した腎細胞癌の1例. 日消外会誌　25：2200—2204, 1992
14) 藤井光広, 粉川隆文, 松山希一ほか：右腎摘出10年後に膵転移が確認された腎細胞癌の1例. 京都府医大誌　101：589—596, 1992
15) 石川忠則, 堀見忠司, 真島國博ほか：腎細胞癌の膵転移の1切除例—本邦11例, 欧米13例の文献的考察—. 日臨外医会誌　54：1642—1647, 1993
16) 柳澤　暁, 中山一彦, 柏木三喜也ほか：腎細胞癌膵転移の3切除症例の検討. 外科診療　5：651—656, 1993
17) 川口富司, 角田卓也, 田中陽一ほか：腎細胞癌手術後5年目に生じた孤立性膵転移の切除例. 膵臓　8：189—195, 1993

A Case of Multiple Pancreatic Metastases from Renal Cell Carcinoma Treated by Total Pancreatectomy

Kazuhide Iwakawa, Yasushi Matsumoto, Jyota Watanabe, Yoshito Ono, Yasuyuki Shimahara and Nobuaki Kobayashi
First Department of Surgery, Ehime University School of Medicine

Renal cell carcinoma commonly matastasizes to the lung, bone and liver. However, metastasis to the pancreas is rare and often multiple, so diagnosis and treatment are difficult. We report a case of multiple pancreatic metastases from renal cell carcinoma 4 years after nephrectomy and resection of metastases to the brain and thyroid. A 52-year-old woman was admitted to our hospital with the chief complaint of bloody stool. Barium enema and colon fiberscopy revealed a tumor at the sigmoid colon. Abdominal CT and angiography demonstrated multiple hypervascular tumor at the pancreatic head and tail. Total pancreatectomy and sigmoidectomy were performed under the diagnosis of metastatic pancreatic tumor and carcinoma of the sigmoid colon. Histological examination confirmed it to be clear cell type renal cell carcinoma that had metastasized to the pancreas. Chemotherapy and radiation are not effective, and therefore, total pancreatectomy, when possible, could be the most useful treatment for this metastatic lesion.

Reprint requests: Kazuhide Iwakawa First Department of Surgery, Ehime University School of Medicine
Shitzukawa, Onsen-gun, Shigenobu-cho, Ehime, 791-02 JAPAN