日消外会誌　29（11）：2180～2184，1996年

再生不良性貧血の経過中に発症したneutropenic enterocolitisの1例

名古屋市立大学第2外科
三谷　眞己　　桑原　義之　　川村　弘之
佐藤　篤司　　服部　浩次　　正岡　　昭

症例は75歳の男性で，再生不良性貧血の経過中に右下腹部痛，発熱を訴え来院した．右下腹部に圧痛，反跳痛を認め，腹部CT検査，超音波検査にて回盲部の腫脹腸管を認めたため，neutropenic enterocolitisを疑い緊急開腹した．画像検査でみられたごとく，回腸末端より上行結腸まで腫脹しており，盲腸は壊死様の色調であったため回盲部切除術を施行し，自動吻合器を使用し端側に吻合した．術後は抗生剤，G-CSFなどを使用し好中球数の増加とともに順調に回復した．

本症は好中球減少時といった限られた状況で発症するため，該当例においては腹痛，発熱，下痢などの臨床症状をみた場合に本症を念頭におき，早期に対処することが望まれる．

Key words：neutropenic enterocolitis，aplastic anemia，ileocecal resection

はじめに

Neutropenic enterocolitis（以下，NE）は免疫能低下例，特に好中球減少時に発症する，盲腸を好発部位とした重篤な腸管の炎症性疾患である．

基礎疾患は白血病など悪性腫瘍における化学療法後，反復性好中球減少症，再生不良性貧血などがあり[1)~5)]，最近では後天性免疫不全症候群（AIDS）での報告もみられる[6)]．

今回，再生不良性貧血の経過中に発症し，手術にて救命しえたNEの1例を経験したので報告する．

症　例

患者：75歳，男性

主訴：右下腹部痛

既往歴：平成6年10月，再生不良性貧血

現病歴：平成6年10月以来当院内科に通院中，平成7年7月7日に右下腹部痛が出現した．7月10日には39.5°Cの発熱をきたし，当院内科入院となり保存的治療を行うも，翌11日より腹痛が増強したため当科受診となった．

入院時現症：血圧144/60mmHg，脈拍数90/min整，呼吸音，心音正常．体表面にリンパ節を触知せず．

腹部理学的所見：腹部は軽度膨満しており，右下腹部に著明な圧痛と反跳痛を認めた．

入院時血液検査：白血球400/mm³，赤血球174×10³/mm³，血色素6.3g/dl，血小板11,000/mm³と汎血球減少を認め，CRPは22.4mg/dlと異常高値であった．FDP-Eは125ng/ml，FDPD-Dダイマーは1.6μg/mlと播種性血管内凝固症候群が疑われた．また，血液培養検査は陰性であった．

腹部単純X線写真：明らかな異常を認めなかった．

腹部，骨盤部computed tomography（以下，CT）検査：回腸末端，盲腸から上行結腸にかけて，限局性に腸管壁の著しい肥厚を認めた．ダグラス窩に少量の腹水を認めたがfree airや膿瘍の形成は認めなかった（**Fig. 1**）．

腹部超音波検査：回腸末端，盲腸から上行結腸にかけて，腸管壁の肥厚を認め，上行結腸においては粘膜

Fig. 1 CT examination shows the remarkably swollen intestinal wall of ileum, cecum and ascending colon but neither free air nor abscess are detected around there.

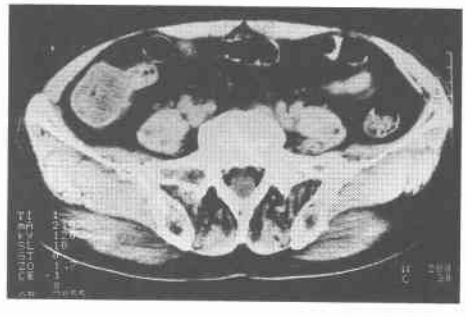

＜1996年6月12日受理＞別刷請求先：三谷　眞己
〒467　名古屋市瑞穂区瑞穂町川澄1　名古屋市立大学医学部第2外科

Fig. 2 US examination reveals the swollen intestines, especially for the mucosal side clearly that is helpful to detect the bounds of lesion.

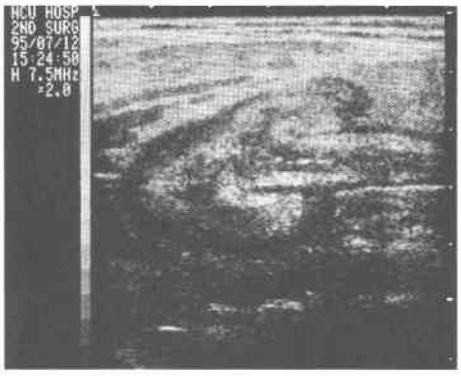

Fig. 3 Operative findings: This picture shows the swollen lesion of intestines and the rotten cecum.

側の状態も明瞭に描出が可能であり，病変範囲の把握に有用であった．病変範囲にあっては，腸管の蠕動運動はみられず，腸管内容は体動により動揺するのみであった（**Fig. 2**）．

以上より，回盲部の NE を強く疑い，保存的治療にて病状が改善していないため，緊急手術を要すると判断した．

手術所見：右側傍腹直筋切開にて開腹すると，異臭を伴う，少量の腹水を認めた．画像検査でみられたごとく，回盲部から上行結腸の一部にかけて腫脹した腸管を認め，特に盲腸は，色調が赤紫色であり壊死していると思われた（**Fig. 3**）．穿孔，膿瘍は認めず，虫垂に異常を認めなかった．腫脹腸管である回腸末端から上行結腸にかけて切除し，自動吻合器，自動縫合器を用いて，健常部位で回腸と残存上行結腸を端側に吻合した．腹水は黄色漿液性であったが，ドレーン留置は入念に行った．すなわち，両側腹部より両横隔膜下，

Fig. 4 Clinical course: Neutrophil counts recovered after administration of G-CSF

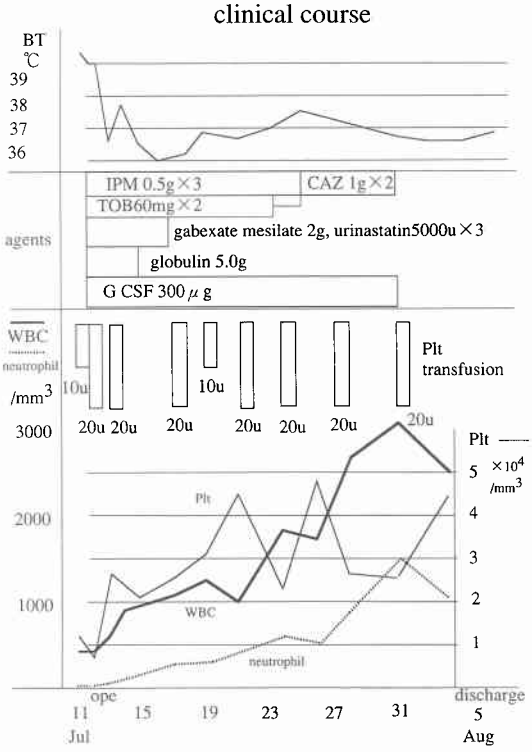

Fig. 5 Gross appearans: The wall of the colon is thick and the cut surface of cecum looks like necrosed but there are no ulcerations on any mucosal area.

右側傍結腸溝，吻合部，ダグラス窩に留置した．

なお，腹水の培養検査では細菌は検出されなかったが，術後経過中の糞便より腸球菌が検出された．

術後は強力な広範囲のスペクトルをもつ抗生剤，メシル酸ガベキサート，ウリナスタチンに加え，granulocyte-colony stimulating factor（G-CSF）を

Fig. 6 Histological examination shows ecchymoses, necrotic change and degeneration. But there is striking paucity of inflammatory cells (hematoxylin and eosin stain, ×200)

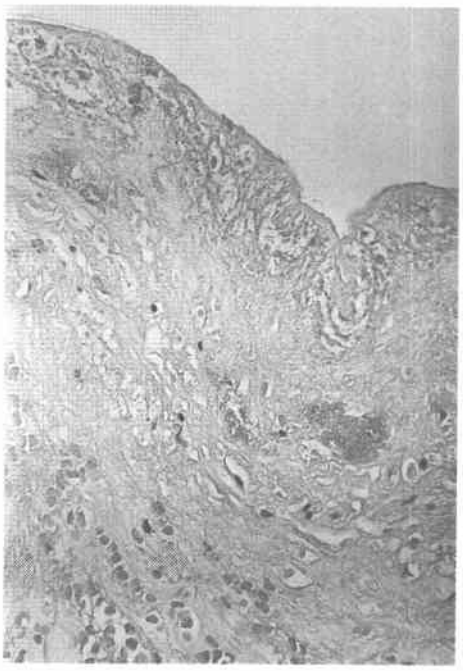

使用し好中球数は順調に回復した(**Fig. 4**)．また，術後3日目から高カロリー輸液を開始し，1,800Cal/dayまで漸増した．12日目から開始した経口摂取が順調に進むとともに，輸液のカロリーを漸減し16日目には，食事を5分粥にするとともに高カロリー輸液を終了した．

肉眼所見：切除腸管は約20cmであり，粘膜面に潰瘍，びらんは認めなかった．盲腸壁の割面は灰白色であり，壊死，変性していた(**Fig. 5**)．

病理組織所見：血栓形成，出血，浮腫とともに壊死，変性が強い．フィブリンの折出を認めるが，炎症像としては炎症細胞の反応に乏しく，球菌の増生が強い(**Fig. 6**)．

考　察

NEは回腸末端，盲腸，右側結腸に好発する無顆粒球性蜂窩織炎であり，同様の病態の存在は1933年にCookeらによりはじめて報告され[7]，以後は主にtyphlitisと呼ばれ，necrotizing enteropathy，ileocecal syndromeなどとも記載されていたが，1976年にMoirらによりneutropenic enterocolitisと命名され[8]現在に至っている．

病理組織学的には，粘膜，粘膜下層の変化が強く，浮腫，血栓形成，出血，潰瘍，細菌の増生といった像がみられ，炎症細胞の反応が非常に乏しい．起炎菌としてClostridium属が多いといわれているが[9]，本症例の組織では球菌の増生を認め，便培養では腸球菌が検出され，Clostridium属の細菌は検出されなかった．

NEの病因は明らかではないが，化学療法による消化管上皮の破壊，抗生物質投与による常在菌叢の変化があげられている．また，NEが盲腸に多いのは，血流が乏しく，消化管運動が減退し，内容物が停滞するといった部位的な特徴が関与していると考えられよう[3)10)]．

NEの基礎疾患としては白血病，悪性リンパ腫に対する強力な化学療法後におきる高度な顆粒球減少症である場合が多く，NEの頻度は，Mowerらによると499例の成人白血病を23年間観察し，2.6%にみられている[11]．さらに化学療法後に限ると，9.2～26%であり[3)9)]，白血病剖検例によると，10～46%とも報告されている[3]．そのほか反復性好中球減少症[2)4)]，再生不良性貧血[1)5)12)～15)]における報告も散見され，近年では，後天性免疫不全症(AIDS)においてもtrimethoprim-sulfamethoxazole(TMP-SMZ)，pentamidineの投薬中に好中球減少をきたし，NEを発症したとの報告もみられる[6]．

NEの死亡率は高く，従来50%～100%とされていたが，1986年Shambergerらの報告[16]では，死亡例は保存的治療21例，手術例5例中おのおの1例ずつであり，1991年の増井らの報告[5]でも8例中死亡例は2例のみと低下している．保存的治療法，術後管理法の進歩，早期発見にともない救命率が著しく改善したのであろう．一般に予後は，敗血症の遷延，多臓器不全への発展，好中球数の改善の有無に左右されるといわれているが[1)2)4)]，本症例においては，自動吻合器を使用し手術を簡便に行いえたこと，術後にG-CSFの投与に反応し好中球が増加したことがこのような良好な結果に結びついたのであろう．

再生不良性貧血に合併したNEの報告は，国内外をあわせ，本症例も含めると12例である[1)5)12)～15)]．そのうち，死亡例は4例で死亡率は33%となる．手術治療は8例，延べ9回(腸切除6例，虫垂切除2例，単開腹1例)施行されており，術後菌血症が持続した2例，後腹膜膿瘍を術後に併発した1例の合計3例が術後死亡した．

手術時に腸管の切除範囲を決定するのは一概に容易ではなく，Pokorneyら[12]は盲腸に腫脹を認めたが，虫垂切除術のみを施行したところ，退院後2週後に腹痛，菌血症で再入院し菌血症の原因である盲腸病変部を右半結腸切除術で取り除き救命している．同様に，Kunkelら[17]は2例の虫垂切除術後の死亡例の剖検で盲腸の壊死を認めたと報告し，術中の漿膜面の肉眼所見がたとえ軽度であったとしても，結腸右半切除を勧めている．一方，できる限り保存的治療を勧める報告もあり[13)18]，治療方針は議論の多いところである，病初期には保存的治療を優先することに異論はないが，他の炎症性腸疾患，虚血性腸炎，腫瘍などを鑑別したうえで注意深く経過観察し，保存的治療に反応なく悪化した場合，大量の輸液を要する場合，穿孔合併例，持続する出血例，高度狭窄例は手術治療を選択すべきである[15)16)19]．本症例においては，ただの1日の保存的治療で改善なしと判断し手術を施行したが，盲腸の壊死所見は不可逆的であり，手術時期は適当であったと思われる．

画像診断としてはCT検査，超音波検査での腸管壁の肥厚が主な所見である[20)21]．特に超音波検査は有用であり，患者のベッドサイドで短時間のうちにできること，横行結腸の病変を明瞭に描出したとの報告もみられるごとく[22]，好発部位である回盲部から上行結腸は体壁に接しており観察も容易である点があげられよう．病変部は限局性に腫脹肥厚した腸管として描出され，粘膜側の変化も容易に観察できるため，切除範囲の決定，本症の早期発見にも役立ちうるであろう．

NEは好中球低下時という限られた状況で発症するため，該当例において腹痛，下痢，発熱などの臨床症状をみた場合は，本症を念頭において，早期に対処することが最も望まれる．

文　献

1) Wade DS, Nava HR, Douglass HO Jr: Neuropenic enterocolitis clinical diagnosis and treatment. Cancer 6：17—23, 1992
2) Abbasoglu O, Cakmakci M: Neutropenic enterocolitis in patients without leukemia. Surgery 113：113—116, 1993
3) 宇塚善郎，斉藤淑子，高橋晴彦ほか：急性白血病に伴うneutropenic enterocolitis．臨血 30：980—987, 1989
4) 中村博史，城 一也，堅物久夫ほか：反復性好中球減少症に発症したneutropenic enterocolitisの1例．日小児外会誌 29：1305—1310, 1993
5) 増井秀久，梶原喜三，土山晴也ほか：当科で経験したneutropenic enterocolitisの検討．最新医 46：554—559, 1991
6) Cutrona AF, Blinkhorn RJ, Crass J et al: Probable neutropenic enterocolotis in patient with AIDS. Rev Infect Dis 13：828—831, 1991
7) Cooke JV: Acute leukemia in children. JAMA 101：432—435, 1933
8) Moir DM, Bale PM: Necropsy finbdings in childhood leukemia, emphasizing neutropenic enterocolitis and cerebral calcification. Pathology 8：247—258, 1976
9) Moir CR, Scudamore CH, Benny WB: Typhlitis: selective surgical management. Am J Surg 151：563—566, 1986
10) Ikard RW: Neutropenic typhlitis in adults. Arch Surg 116：943—945, 1981
11) Mower WJ, Hawkins JA, Nelson EW: Neutropenic enterocolitis in adults with acute leukemia. Arch Surg 121：571—574, 1986
12) Pokorney BH, Jones JM, Shaikh BS et al: Typhlitis a treatable cause of recurrent septicemia. JAMA 243：682—683, 1980
13) Mulholland MW, Delaney JP: Neutropenic colitis and aplastic anemia a new association. Ann Surg 197：84—90, 1982
14) Merine D, Nussbaum AR, Fishman EK et al: Sonographic observation in a patient with typhlitis. Clin Pediatr 28：377—379, 1989
15) Weinberger M, Hollingsworth H, Feuerstein IM et al: Successful surgical management of neutropenic enterocolitis in two patients with severe aplastic anemia. Arch Intern Med 153：107—113, 1993
16) Shamberger RC, Weinstein HJ, Delorei MJ et al: The medical and surgical management of typhlitis in children with acute nonlymphocytic (myelogenous) leukemia. Cancer 57：603—609, 1986
17) Kunkel JM, Rosenthal D: Management of the ileocecal syndrome. Dis Colon Rectum 29：196—199, 1986
18) Gandy W, Greenberg BR: Successful management of neutropenic enterocolitis. Cancer 51：1551—1555, 1983
19) Koea JB, Shaw JHF: Surgical management of neutropenic enterocolitis. Br J Surg 76：821—824, 1989
20) Frick MP, Maile CW, Crass JR et al: Computed tomography of neutropenic colitis. Am J Roentgenol 143：763—765, 1984
21) Teefey SA, Montana MA, Goldfogel GA et al: Sonographic diagnosis of neutropenic typhlitis.

Am J Roentgenol **149**：731—733, 1987
22) 桑原義之, 片岡　誠, 呉山泰雄ほか：急性骨髄性白血病の経過中にみられたneutropenic enterocolitisの1例. 日消病会誌　**90**：1463—1466, 1993

A Case of Neutropenic Enterocolitis Following Aplastic Anemia

Masami Mitani, Yoshiyuki Kuwabara, Hiroyuki Kawamura, Atsushi Satou,
Kouji Hattori and Akira Masaoka
The Second Department of Surgery, Nagoya City University of Medical School

A 75-year-old man attended our hospital complaining of right lower abdominal pain and fever following aplastic anemia. He had tenderness and rebound pain at the right lower abdomen. The CT and US findings of swelling in the intestine from the terminal ileum to the ascending colon suggested neutropenic enterocolitis. In emergent laparotomy, swelling of intestines as shown at CT and US examination and necrotized cecum were resected and anastomosis was performed end to side using a stapling device. After operation, the patient recovered with an increasing neutrophil count due to the effect of antibiotics and granulocyte colony stimulating factor. Generally neutropenic enterocolitis only attacks the immunocompromised patients with neutropenia. Where neutropenia is present, early detection of neutropenic enterocolitis is essential when a patient complains of clinical symptoms such as abdominal pain, fever or diarrhea.

Reprint requests: Masami Mitani The Second Department of Surgery, Nagoya City Hospital of Medical School
1 Kawasumi Mizuho-cho, Mizuho-ku, Nagoya, 467 JAPAN