日消外会誌　29 (11)：2185～2189，1996年

外科的治療が有効であったmyxedema megacolonの1例

新潟大学医学部第1外科，巻町国民健康保険病院外科*
山崎　俊幸　　酒井　靖夫　　川口　英弘*　　畠山　勝義

80歳の女性に生じたmyxedema megacolon（粘液水腫性巨大結腸症）に対し，甲状腺ホルモン剤を3か月投与して甲状腺機能は改善したが，腹部症状は改善しなかった．放射性非透過マーカーを用いた検査で，脾彎曲部から肛門側へのマーカーの移動が認められないことから，腸管運動能の廃絶したmegacolonと判断し，横行結腸瘻を造設して良好な経過が得られた．

myxedema megacolonは極めてまれな病態で，治療法は甲状腺ホルモン剤の補充で外科的治療は禁忌とされており，手術などに関する議論はいまだ皆無である．本邦報告例は5例にすぎないが，自験例を含めて2例で手術的治療が有効であった．過去に手術治療を試みなく死に至った報告もあり，不可逆性と判断されたmegacolonに対しては，積極的な外科的治療も考慮されるべきと考え報告した．

Key words： myxedema megacolon, chronic intestinal pseudoobstruction, hypothyroidism

はじめに

Myxedema megacolon（粘液水腫性巨大結腸症）は甲状腺機能低下症に伴う消化管異常のうち，腸管運動の減少と大腸の著明な拡張をきたす重篤な病態であり，その頻度は極めてまれである[1)2)]．治療法は甲状腺ホルモンの補充療法であり，外科的治療は禁忌とされている[3)4)]．我々は，甲状腺ホルモン剤の補充でも改善されないmyxedema megacolonに対し，外科的減圧術を施行し，良好な経過が得られた1例を経験したので若干の考察を加えて報告する．

症　例

患者：80歳，女性

主訴：腹部膨満感

家族歴：特記すべきことなし．

既往歴：78歳時，右腎細胞癌・馬蹄腎にて右腎部分切除術を，また同年早期胃癌にて内視鏡的レーザー治療をうけた．同時期から慢性腎不全にて近医より投薬治療中であった．

現病歴：1年前から甲状腺機能低下症を指摘され，レボチロキシンナトリウム50μg/dayを投与されていた．10日前から排便がなく腹部膨満が出現，次第に増強してきたため1995年10月19日近医より往診をうけ，腸閉塞と診断されて内科へ紹介入院した．

＜1996年6月12日受理＞別刷請求先：山崎　俊幸
〒951　新潟市旭町通1番町757　新潟大学医学部第1外科

入院時現症：身長160cm，体重43.6kg．血圧130/80 mmHg，脈拍60回/分，整．体温36.7°C．皮膚は粗ぞうで乾燥し，無気力様顔貌を呈し，眼窩周囲の腫脹を認めた．結膜に貧血・黄疸は認めず，心音・呼吸音は異常なし．腹部は著明に膨隆し，直腸指診で直腸内は空虚であった．

検査成績：軽度の貧血および血清総蛋白とカリウムの低下，γ-GTPの上昇を認め，BUN・Crは正常上限であった（**Table 1**）．甲状腺機能はfree T_3 2.3pg/ml，

Table 1　Laboratory data on admission

WBC	4,700 /mm³	UA	5.4 mg/dl
RBC	333×10⁴ /mm³	BUN	25.5 mg/dl
Hb	11.2 g/dl	Cr	1.1 mg/dl
Ht	32.3 %	Na	141 mEq/l
Plt	17.1 /mm³	K	2.9 mEq/l
TP	4.8 g/dl	Cl	104 mEq/l
Alb	3.2 g/dl	CPK	61 IU/l
T-Bil	0.4 mg/dl	CRP	0.04 mg/dl
D-Bil	0.2 mg/dl	Thyroid function	
GOT	30 IU/l	(normal range)	
GPT	33 IU/l	free T_3	2.3 pg/ml
LDH	483 IU/l		(2.4～4.3)
ALP	327 IU/l	free T_4	1.2 ng/dl
γ-GTP	203 IU/l		(0.9～1.8)
Ch-E	103 IU/l	TSH	6.5 μU/ml
T-Chol	141 mg/dl		(0.4～5.0)
TG	96 mg/dl		

Fig. 1　Plain abdominal X-ray on admission showing marked dilatation of small and large intestine.

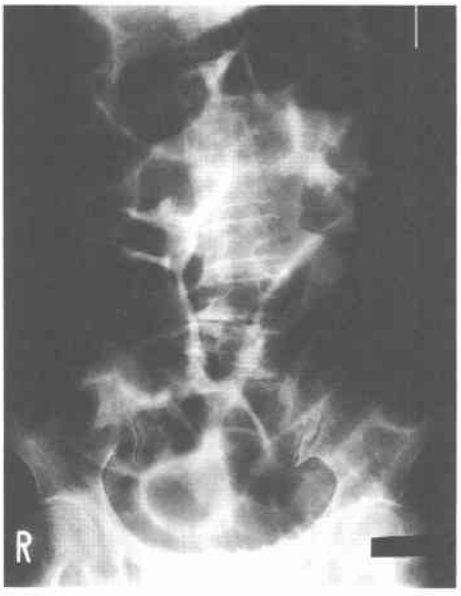

TSH 6.5μU/mlと甲状腺機能低下の状態であった．心電図では下壁梗塞が疑われ，胸部単純X線では心陰影の拡大を認めた．

入院後経過：腹部単純X線にて大量の腸管ガス像と鏡面像を認め，当初甲状腺機能低下症を伴う麻痺性イレウスと診断し，イレウスチューブを挿入して保存的治療を開始した(**Fig. 1**)．レボチロキシンナトリウムは100μg/dayへ増量し，シサプリドならびにジノプロストを併用して経過中2度腹部症状の一時的緩和がみられたが，結局改善には至らず，内科的治療限界と判断され1996年1月23日外科へ転科した(**Fig. 2**)．この時点でmyxedema megacolonと診断した．甲状腺機能はfreeT$_3$ 3.7pg/ml，freeT$_4$ 1.8ng/dl，TSH 0.4μU/mlと正常範囲内にもかかわらず腹部症状は全く改善せず，画像上腸管拡張も変化がみられなかった．放射性非透過マーカーを内服させて腸管の運動能を経時的に追跡したところ，7日後でもマーカーは脾彎曲部より肛門側には移動されないことが確認された(**Fig. 3**)．以上から左側結腸の拡張は不可逆的なものと判断して2月9日開腹手術を施行した．

手術所見：結腸は脾彎曲部から肛門側にかけて次第に拡張，肥厚してmegacolonを呈しており，S状結腸下部が最も巨大であった．腎不全を合併して全身状態が不良であることから拡張腸管の切除は行わず，術前に放射性非透過マーカーで横行結腸まで腸管運動があることを確認していることから，横行結腸瘻を造設した．またこの際，拡張したS状結腸から生検を行い，粘膜下層の浮腫という病理所見を得た．

術後経過は順調で経口摂取開始後も腹部症状は出現せず横行結腸瘻から良好な排便がみられている．術前に毎日施行していた排気管による経肛門的減圧処置も全く不要となり，腹部膨満は消失した．レボチロキシンナトリウムは維持量100μg/dayを継続し，甲状腺機能は正常範囲に保たれている．その後パーキンソン病を指摘され，3月19日内科へ転科して，現在リハビリテーション中であるため，今後の拡張腸管の切除・再吻合は考慮されていない．

Fig. 2　Clinical corse

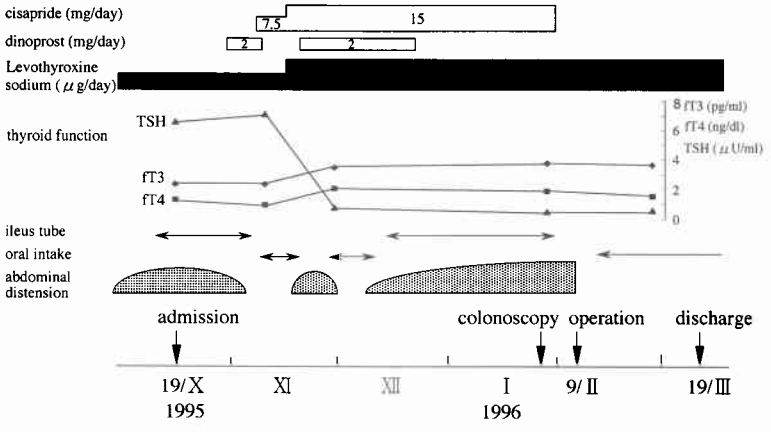

Fig. 3 Abdominal X-ray 7 days after administration of radiopaque markers (arrow heads). Colonic transit was not beyond splenic flexure. Descending and sigmoid colon remained megacolon.

考　察

Myxedema megacolon は，1946年 Bastenie[5]により最初に報告されて以来，欧米でも症例報告は少なく[6)~10)]，その頻度は明らかではないが極めてまれな病態である．日本では，我々が検索しえたかぎりでは過去4例しか報告されていない（**Table 2, 3**）[11)~13)]．自験例では，megacolon をきたすような薬剤投与歴や代謝性疾患の合併はないこと，またパーキンソン病は術前には発症していないことから，他の原因は否定できるので，myxedema megacolon の診断に誤りはないと考えている．

本疾患の病因はいまだ確定されておらず，組織学的所見も見解の統一をみていない．Douglass と Jacobson[14]は，固有筋層と漿膜下層に多数の肥満細胞と mucoid substance が沈着し，筋線維の腫脹，断裂をきたすためとしている．Wells ら[15]は，ムコ多糖類の沈着は認めず，腸管に分布する神経幹および神経叢の変性から autonomic neuropathy が原因であるとしている．自験例は，術中，拡張したS状結腸から腸管壁全層の生検を行ったが，粘膜下層の浮腫を認めたのみで他の特異的な所見は得られず，病因論に貢献することはできなかった．

本疾患の治療は甲状腺ホルモンの補充であり，外科的切除は禁忌とされている．その理由は基礎疾患による代謝異常のもとで，術後合併症が高率に生ずるからとされている[3]．甲状腺ホルモンの補充に反応しない症例は予後不良とされ，手術（多くは試験開腹術）をしても死に至ることが多く，手術治療に関する具体的な議論は，いまだ展開されていない．しかし，自験例および足立ら[13]の症例のように手術治療によって良好な経過が得られる場合があり，不可逆性の megacolon と診断された場合は，患者の状態が許されれば早期に外科的治療に踏み切ってもよいと考えられる．

術式は足立らの症例のように，拡張部位の切除，吻合が理想的であるが，患者の状態が不良の時は自験例のように減圧術でもよいと考える．また手術前，自験例では放射性非透過マーカー（SITZMARKS™）を用いて横行結腸までの腸管の運動性が保たれていること

Table 2 Reported cases of myxedema megacolon in Japan (1)

No.	Author (year)	Age	Sex	Etiology of myxedema	Thyroid function on admission				
					T_3 (ng/ml)	T_4 (μg/dl)	TSH (μU/ml)	fT_3 (pg/ml)	fT_4 (ng/dl)
1	Matsubayashi (1987)	72	F	idiopathic	<0.5	<0.7	74.2	(−)	(−)
2	Ohashi (1987)	68	M	chronic thyroiditis and post hemithyroidectomy	1.35	6.0	16.4	(−)	0.7
3	Maeda (1987)	64	F	idiopathic	0.2	≦1.0	60	(−)	(−)
4	Adachi (1990)	62	M	idiopathic	≦0.25	1.1	44.9	(−)	≦0.2
5	Present case (1996)	80	F	idiopathic	(−)	(−)	6.5	2.3	1.2

Table 3　Reported cases of myxedema megacolon in Japan (2)

No.	Responce to thyroid hormone replacement		Surgical operation	Pathologic findings	Maintenance dose of T_4 (μg/day)
	Thyroid function	Abdominal sympton			
1	improved after 3 months		(−)	(−)	100
2	improved after 2 months		(−)	mucosal atrophy, submucosal fibrosis, and deposits of mucous substances in the matrix	75
3	improved after 2.5 months		(−)	(−)	87.5
4	improved after 3 months	worsen after 4 months	sigmoidectomy	marked deposits of myxedematous material in the submucosal layer and the internal circulating muscles	150
5	improved after 1.5 months	not improved after 3.5 months	transverse colostomy	edema in the submucosal layer	100

を証明して，人工肛門造設部位の参考にした(**Fig. 3**)．本法による評価は，megacolon が可逆性か否かの判定，あるいは，手術に際しての切除範囲決定の上で有用であると考えられる．

手術時期に関しては，足立らは初発から4か月後に，我々は3.5か月後に手術に踏み切ったが，より短期間で手術せずに死に至った報告[9)15)]があることからも，これらが適当であったかどうかは判断できない．症例の蓄積が待たれる現時点では，甲状腺ホルモン補充により甲状腺機能の改善を図りながら腸管運動能を評価して，megacolon がホルモン補充に反応せず不可逆性と判断されれば，時期を逸せずに早期に手術に踏み切るべきと考えられた．

文　献

1) 樫村博正，中原　朗，福富久之：粘液水腫性巨大結腸症．日臨　6(別冊)：622—624，1994
2) Watanakunakorn C, Hodges RE, Evans TC: Myxedema. A study of 400 cases. Arch Intern Med **116**：183—190，1965
3) Faulk DL, Anuras S, Christensen J: Chronic intestinal pseudoobstruction. Gastroenterology **74**：922—931，1978
4) Solano FX, Starling RC, Levey GS: Myxedema megacolon. Arch Intern Med **145**：231，1985
5) Bastenie PA: Paralytic ileus in severe hypothyroidism. Lancet **1**：413—416，1946
6) Haley HB, Leigh C, Bronsky D et al: Ascites and intestinal obstruction in myxedema. Arch Surg **85**：328—333，1962
7) Hohl RD, Nixon RK: Myxedema ileus. Arch Intern Med **115**：145—150，1965
8) Burrel M, Cronan J, Megna D et al: Myxedema megacolon. Gastrointest Radiol **5**：181—186，1980
9) Borrie MJ, Cape RDT, Troster MM et al: Myxedema megacolon after external neck irradiation. J Am Geriatr Soc **31**：228—230，1983
10) Patel R, Hughes RW Jr: An unusual case of myxedema megacolon with features of ischemic and pseudomembranous colitis. Mayo Clin Proc **67**：369—372，1992
11) 松林　直，千福恵子，高市幸彦ほか：粘液水腫に併発した偽性陽閉塞症の1例．内科　**59**：793—795，1987
12) 大橋　明，増永義則，堤　卓也ほか：慢性甲状腺炎に合併した megacolon の1例．大分病医誌　**16**：75—78，1987
13) 足立信也，渡辺宗章，長田　明ほか：S状結腸切除術を必要とした myxedema megacolon の1例．日消外会誌　**23**：934—937，1990
14) Douglass RC, Jacobson SD: Pathologic change in adult myxedema: survey of 10 necropsies. J Clin Endocrinol Metab **17**：1354—1364，1957
15) Wells I, Smith B, Hinton M: Acute ileus in myxedema. Br Med J **22**：211—212，1977

A Case of Myxedema Megacolon Successfully Treated by Transverse Colostomy

Toshiyuki Yamazaki, Yasuo Sakai, Hidehiro Kawaguchi*
and Katsuyoshi Hatakeyama
Department of Surgery, Niigata University School of Medicine
*Department of Surgery, Maki Municipal Hospital

An 80-year-old woman developed myxedema megacolon. Thyroid function but not abdominal symptoms, improved after thyroid hormone replacement for 3 months. Measurement of colonic motor function using radiopaque markers showed megacolon in the left colon from the splenic flexure to be irreversible. The patient was treated successfully by setting a transverse colostomy. Myxedema megacolon is rare. It should be treated with thyroid hormone replacement and surgical approaches are contraindicated. There have been no discussion about surgical treatment. In the 5 Japanese cases of myxedema megacolon reported to date, 2 had effective surgical treatment. Surgical approaches may be an attractive option for irreversible myxedema megacolon.

Reprint requests: Toshiyuki Yamazaki Department of Surgery, Niigata University School of Medicine
1-757 Asahimachi-dori, Niigata City, 951 JAPAN