日消外会誌　29（11）：2190～2194，1996年

多発性十二指腸癌と腹腔内デスモイド腫瘍を併発した大腸腺腫症の1例

愛知県がんセンター消化器外科部
澤田　傑　上坂　克彦　加藤　知行　森本　剛史
小寺　泰弘　鳥井　彰人　平井　孝　安井　健三
山村　義孝　紀藤　毅

症例は52歳の女性．1981年7月，S状結腸癌を伴う大腸腺腫症の診断で結腸全摘および直腸低位前方切除術を施行した．1985年8月，CTで腹腔内デスモイド腫瘍が疑われタモキシフェン，スリンダクの内服治療を行い臨床上縮小した．1995年7月，内視鏡にて十二指腸多発性腺腫，および十二指腸下行部のVater乳頭対側に3個の腺腫内癌を診断した．9月7日全胃幽門輪温存膵頭十二指腸切除の予定で開腹したが，小腸間膜を広範に巻き込むデスモイド腫瘍のため再建不能と判断し十二指腸壁を切開し主だった腫瘍を摘出，小ポリープは可能な限り焼灼した．大腸腺腫症に十二指腸病変は高頻度に合併するが，傍乳頭部領域以外の部位から発生した多発性十二指腸癌の報告例はまれである．また，この際腸間膜のデスモイド腫瘍を併発すると外科的治療に制約が加えられることが有りえるので治療法の選択上注意が必要である．

Key words: familial adenomatous polyposis, duodenal cancer, desmoid tumor

はじめに

今回われわれは大腸腺腫症（以下，FAPと略記）に多発性十二指腸腺腫内癌と腹腔内デスモイド腫瘍が併存した1例を経験した．大腸腺腫症では十二指腸病変が合併することがよく知られているが[1)2)]，このうち傍乳頭部領域から離れた部位に十二指腸癌が多発することはまれである．FAPに合併した十二指腸癌について文献的考察を含めて報告する．

症　例

患者：52歳，女性

家族歴：長女（第1子）が大腸腺腫症にて手術を受けている．

既往歴：1981年2月，胃の過形成性ポリープを指摘されている．

現病歴：1981年7月23日，S状結腸癌を伴う大腸腺腫症の診断で結腸全摘術および直腸低位前方切除術を施行した．切除標本では結腸全体にびまん性に約6,400個のポリープが存在した．このうちS状結腸には径約3cmの2型進行癌（中分化型腺癌，深達度mp）とその口側にIp病変（中分化型腺癌，深達度sm）を認めた（**Fig. 1**）．

Fig. 1 Macroscopic view of the resected specimen showing numerous small polyps throughtout the colon and two carcinomas in the sigmoid colon (arrow and arrow head).

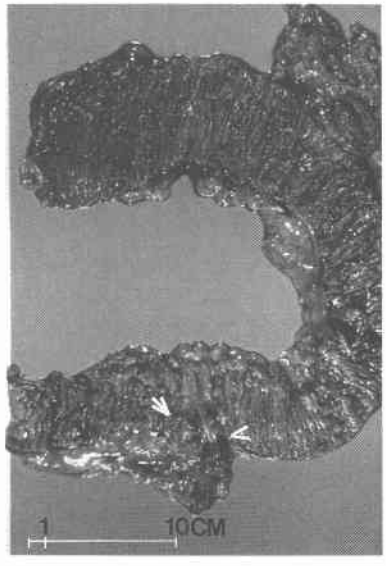

＜1996年6月12日受理＞別刷請求先：澤田　傑
〒503-06　岐阜県海津郡海津町福江656―16　海津郡医師会病院外科

その後外来で経過観察中，1985年8月に臍周囲に硬い腫瘤を触知し，腹部 computed tomography（以下，CT と略記）検査で小腸間膜が肥厚し一塊となった像を認め，腹腔内デスモイド腫瘍を疑った．タモキシフェン，スリンダクの内服による治療を施行したところ，触診上縮小傾向を示した．

1995年7月スクリーニングのために施行した上部消化管内視鏡検査（以下，GIF と略記）にて胃から十二指腸下行部にかけて多発するポリープを認め，精査治療を目的に8月28日入院となった．

現症：腹部は平坦で下腹部正中に手術痕を，また臍周囲にデスモイド腫瘍と考えられる硬い腫瘤を触知した．

Fig. 2 Abdominal CT showing diffusely thickened mesenterium of the small bowel. (arrow heads)

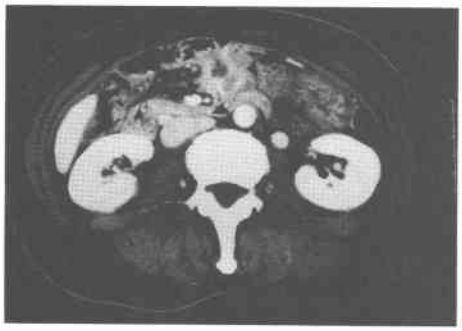

末梢血および血液生化学検査所見：特に異常を認めなかった．

腹部造影 CT 検査所見：小腸間膜が肥厚し不均一に造影された．デスモイド腫瘍が縮小変化した像と診断した（**Fig. 2**）．

上部消化管造影検査所見：胃から十二指腸下行部にかけて多発性透亮像を認めた（**Fig. 3**）．

GIF 所見：胃から十二指腸下行部にかけて大小さまざまな多発性ポリープを認めた．胃については，生検した3個すべてのポリープが過形成性ポリープであった．十二指腸については乳頭部対側の大きさ約1.5 cm ほどの最大のポリープが，生検の結果腺腫内癌と診断された．またこの近傍の小さなポリープ2箇所からも同様に腺腫内癌を認めた．ファーター乳頭およびその他の十二指腸のポリープは腺腫の診断であった（**Fig. 4**）．

以上の検査所見より大腸腺腫症に併存した多発性十二指腸癌と腹腔内デスモイド腫瘍と診断した．十二指腸に計3個の癌を認めたこと，十二指腸には前癌状態と考えられる腺腫が多発していること，および癌はいずれも乳頭部対側にありしかも最大径が1.5cm と大きいので，内視鏡的切除では穿孔の危険があることから，根治術として全胃幽門輪温存膵頭十二指腸切除術（以下，PPPD と略記）を予定し1995年9月7日手術を施行した．

手術所見：上腹部正中切開にて開腹すると小腸間膜

Fig. 3 Barium examination of the upper gastrointestine showing multiple small elevated lesions. A : stomach, B : duodenum

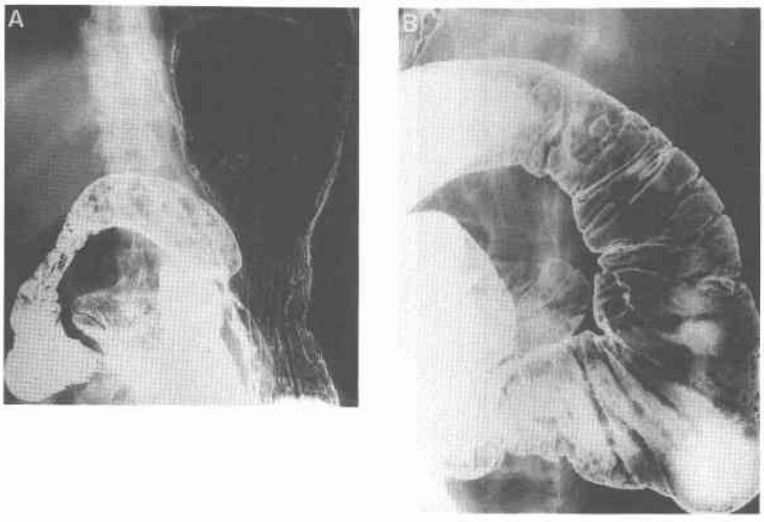

Fig. 4　An endoscopic picture showing an elevated lesion, measuring 1.5×1.0cm in size, at the opposite side of the major papilla.

Fig. 5　Operative findings
A : Mesenterium of the small bowel was severely adheded with each other. B : The wall of the duodenum was opened. Multiple small polyps were observed.

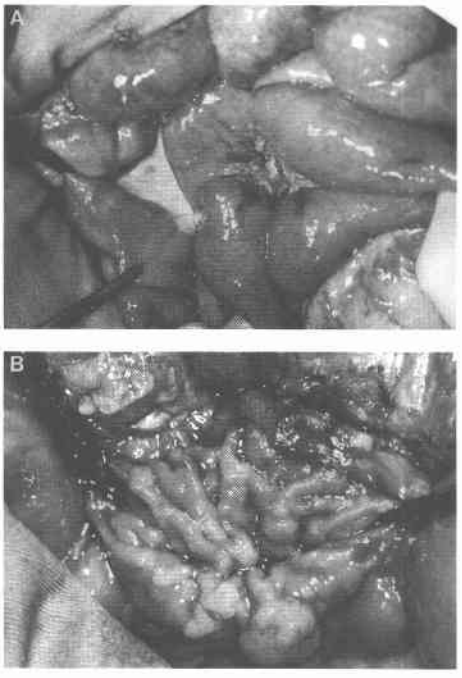

は瘢痕を呈し，短縮して小腸は一塊となっており剝離が全くできない状況であった（**Fig. 5A**）．PPPDの予定であったが，切除は可能でも再建が不可能と判断した．やむをえず十二指腸下行部前壁を5cm縦切開し最大1.5cmのポリープを含む計8個の主だったポリープを切除し，その他のポリープは可能な限り電気メスで焼灼した（**Fig. 5B**）．

Fig. 6　A : Macroscopic findings of the largest duodenal polyp, measuring 1.5×1.0×0.8cm. B : Microscopic findings of the largest duodenal polyp showing well differentiated adenocarcinoma in tubulovillous adenoma. (H. & E., ×200) C : Microscopic examination of the mesenterium revealed proliferation of adult fibrous tissue. (H. & E., ×200)

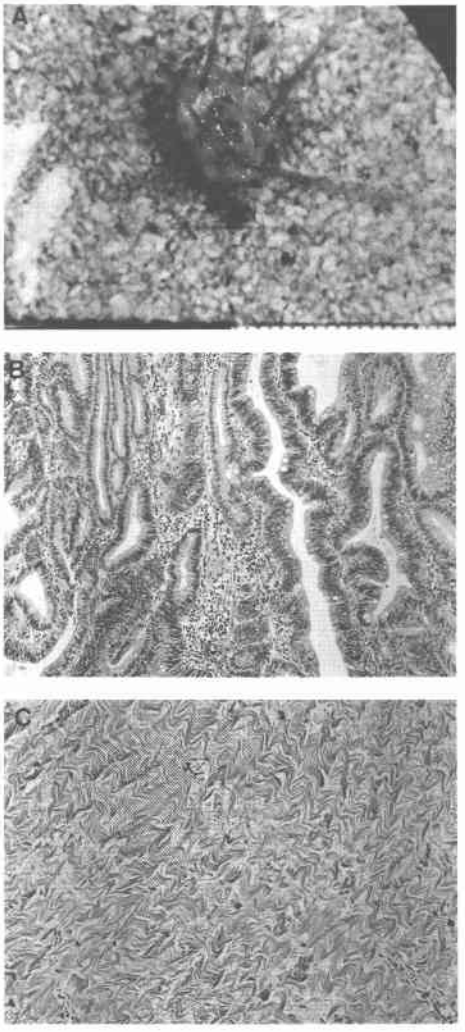

病理検査所見：切除した最大のポリープは，大きさ1.5×1.0×0.8cm，表面不整で分葉状の腫瘍であった（**Fig. 6A**）．

組織学的には，最大のポリープの大部分は高度異型を示す腺腫の所見であったが，部分的に粘膜内に高分

化型腺癌の所見を認めた（**Fig. 6B**）．また切除したその他の8個の小ポリープはすべて腺腫であった．

小腸間膜病変の組織像は，厚い膠原線維が波状に走行，増殖する像を示しておりデスモイド腫瘍として矛盾のない像であった（**Fig. 6C**）．

術後経過は良好で1995年10月13日退院し，1996年2月現在外来にて再発の徴候なく経過観察中である．今後は半年に1回程度内視鏡的に経過観察を行い必要に応じて内視鏡的ポリペクトミーや焼灼を行う予定である．

考　察

FAPでは種々の随伴病変が出現するが，消化管の病変のうち十二指腸病変の頻度は高くFAP患者の90%以上に認められるとされている[1)2)]．十二指腸病変のほとんどが乳頭部を中心にした腺腫であるが，癌の報告も散見される．諸家の報告ではFAPに合併する十二指腸癌の頻度は3.7から17%とされており，periampullary rigion（傍乳頭部領域）に好発するとされている[3)~5)]．

江川ら[6)]はFAPに併存した十二指腸癌のうち傍乳頭部領域癌の占める割合は81～84%としている．またJagelmanら[7)]もFAPに併存した十二指腸癌39例のうち36例，92%が傍乳頭部領域癌だったとしている．Spigelman[4)8)9)]と井関ら[10)]は傍乳頭部領域に癌が好発するのは，十二指腸腺腫が癌発生の母地であり，さらに胆汁，膵液などの化学的物理的刺激によりこれらの腺腫が癌化すると考察している．このように十二指腸傍乳頭部領域は十二指腸病変の好発部位であり癌化しやすい部位と思われる．

しかしながら十二指腸傍乳頭部領域の範囲の定義は漠然としているのが実情である．諸家の報告でも十二指腸傍乳頭部領域の範囲を明記し定義したものはない．本症例の場合は乳頭部のポリープからは癌は認めず，対側壁にあるポリープ3個から癌を認めた．われわれは，傍乳頭部領域とは腫瘍が乳頭部に一部かかるか，あるいは接する場合をいうのであって本例のように乳頭部対側は傍乳頭部領域ではないと考えている．このように傍乳頭部領域から離れた部位に多発する十二指腸癌を認めた症例はまれだと思われる．

また本症例は大腸ポリポージスにデスモイド腫瘍を併存しているので，骨腫の存在が不明ではあるがGardner症候群としても位置付けられる．1958年Smith[11)]は大腸ポリポージスに骨腫とデスモイド腫瘍を含む軟部腫瘍を合併し，優性遺伝を示す疾患をGardner症候群と定義した．しかしその後の遺伝学的検討からGardner症候群とFAPは，本質的に同一疾患と考えられるようになってきている[12)]．したがってGardner症候群にも十二指腸癌の併存があっても矛盾はないと思われる．しかしながら，実際には本症例のようにFAPに十二指腸癌とデスモイド腫瘍が同時に併存した報告例は，本邦で1例のみである[13)]．

FAPに発生した十二指腸癌の治療については2通りの方針があると考えられる．癌とともに前癌病変である腺腫の発生した十二指腸を根治的に切除するべきだという考えと，癌を認めたつどポリペクトミーすればよいという考えである．実際には富田ら[14)]によると，本邦におけるFAPに合併した十二指腸乳頭部癌23例のうち19例が膵頭十二指腸切除術（以下，PDと略記）を施行されている．しかし，近年Oddi筋を越えない十二指腸乳頭部早期癌にはPPPDが選択されるようになり[10)15)]，さらには乳頭部局所切除による治療成績の良好性も報告されるようになり[16)17)]，粘膜内に限局するような乳頭部癌であれば十分乳頭部局所切除により対処できるとしている．

本症例はポリペクトミーを施行すると穿孔しそうな大きさのポリープであったこと，乳頭部の対側で十二指腸壁の薄い部分で穿孔しやすい部位であったこと，3か所から癌がでたことからPPPDの適応と判断し手術を行った．しかしデスモイド腫瘍の存在のため再建が不能と判断し根治切除術を断念した．

このように十二指腸癌にデスモイド腫瘍が併存した症例では外科的治療に制約が生じることがある．前述の報告例[13)]では初回の大腸腺腫の手術のさい大網に発生したデスモイド腫瘍を切除，2回目手術で十二指腸球部に発生した癌を幽門側胃切除術で切除，再建している．しかし本症例のように小腸間膜にデスモイド腫瘍が発生し，PDまたはPPPDが必要となった場合には，再建ができない可能性があるため治療方針が問題となりうると考えられた．

文　献

1) 飯田三雄，八尾恒良，尾前照雄ほか：家族性大腸ポリポージスの十二指腸病変．胃と腸 12：95—103，1990
2) 八尾恒良：消化管ポリポーシス．上田英雄，武内重五郎 編．内科学．朝倉書店，東京，1987，p629—633
3) Sawada T, Muto T: Familial adenomatous polyposis: Should patients underogo surveillance of the upper gastrointestinal tract? Endoscopy 27：6—11，1995

4) Spigelman AD, Talbot IC, Penna C et al: Evidence for adenoma-carcinoma sequence in the duodenum of patients with familial adenomatous poliposis. The Leeds Castle Polyposis Group (Upper Gastrointestinal Committee). J Clin Pathol 47：709—710, 1994
5) Nugent KP, Spigelman AD, Williams CB et al: Surveillance of duodenal polyps in familial adenomatous of duodenal polyps in familial adenomatous polyposis: progress report. J R Soc Med 87：704—706, 1994
6) 江川 博, 堀内哲也, 下間仲祐ほか：家族性大腸ポリポージス術後に十二指腸乳頭部領域癌を随伴した1例. 日臨外医会誌 46：1152—1158, 1985
7) Jagelman DG, Decosse JJ, Bussey HJR et al: Upper gastrointestinal cancer in familial adenomatous polyposis. Lancet 1：1149—1150, 1988
8) Spigelman AD, Crofton-Sleigh C, Venitt S et al: Mutagenicity of bile and duodenal adenomas in familial adenomatous polyposis. Br J Surg 77：878—881, 1990
9) Spigelman AD, Owen RW, Hill MJ et al: Biliary bile acid profiles in familial adenomatous polyposis. Br J Surg 78：321—325, 1991
10) 井関俊彦, 国友一史, 三好康敬ほか：家族性大腸腺腫症に併存した十二指腸乳頭部癌根治術の1症例. 日消外会誌 25：1315—1319, 1992
11) Smith WG: Desmoid tumors in familial multiple polyposis. Proc Staff Mayo Clin 34：31—38, 1959
12) 植野 望, 奥村修一, 石田常之ほか：完全型Gardner症候群の1例. 日臨外医会誌 55：947—953, 1994
13) Itoh H, Iida M, Kuroiwa S et al: Gardner's syndrome associated with carcinoma of the duodenal bulb: report of a case. Am J Gastroenterol 80：248—250, 1985
14) 富田 浩, 岩間毅夫, 吉永圭吾ほか：十二指腸乳頭部局所切除により癌化が診断された家族性大腸腺腫症の1例. Gastroenterol Endosc 35：1602—1607, 1993
15) 北條正久, 丸上善久, 橋本敏夫ほか：十二指腸乳頭部癌を併存する大腸腺腫症の1例. 日消外会誌 22：2126—2129, 1989
16) Trazini RY, Hermann RE, Vogt DP et al: Results of surgical treatment of periampullary tumors. Surgery 100：716—723, 1986
17) Seifer E, Schulte F, Stolte M: Adenoma and carcinoma of the duodenum and papilla of Vater. Am J Gastroenterol 87：37—42, 1992

A Case Report of Familial Polyposis Coli Associated with Multiple Duodenal Carcinoma and Desmoid Tumor

Suguru Sawada, Katsuhiko Uesaka, Tomoyuki Katoh, Takeshi Morimoto, Yasushiro Kodera, Akihito Torii, Takashi Hirai, Kenzou Yasui, Yoshitaka Yamamura and Tsuyoshi Kitoh
Department of Gastroenterological Surgery, Aichi Cancer Center

A fifty-two-year-old female with familial adenomatous polyposis (FAP) underwent a total colectomy in 1981. She was diagnosed as having an intraabdominal desmoid tumor in 1985 and was successfully treated by oral administration of Tamoxifen and Sulindac. In 1995, she underwnet an endoscopy and was diagnosed as having three duodenal cancer-in-adenomas at the opposite side of the major papilla, accompanied by multiple duodenal adenomas. She underwent a laparotomy in September 1995, but pyloric-preserving pancreatico-duodenectomy (PPPD), initially proposed as the treatment of choice, was considered impracticable because of extensive mesenterial invasion by he desmoid tumor that would have prevented the reconstruction procedures. Consequently, removal of the tumors and coagulation of less prominent lesions were performed through duodenostomy. Although duodenal lesions are commonly found in patients with FAP, multiple cancerous lesions not arising from the periampullary region have rarely been reported. Desmoid tumor, another commonly found tumor in FAP patients, can interere with a surgical treatment for such a duodenal lesion, and calls for meticulously planned treatment strategies.

Reprint requests: Suguru Sawada Department of Surgery, Kaizu Medical Association Hospital
656-16 Hukue, Kaizu-cho, Gifu, 503-06 JAPAN