日消外会誌　29（11）：2195～2199，1996年

術前診断しえた魚骨のS状結腸穿通による腹部放線菌症の1例

豊川市民病院外科
丹羽　篤朗　　三井　敬盛　　森山　　悟
杉浦　正彦　　安藤　由明　　大和　俊信
柴田　和男　　佐々木信義　　角岡　秀彦

腹部放線菌症は比較的まれな疾患であるが，悪性腫瘍と鑑別が困難で，術前診断が難しい疾患とされている．我々は左下腹部腫瘤の患者で画像，血液生化学検査より本症を疑い，生検術で本症と診断したので報告した．症例は44歳の男性で，左下腹部腫瘤と微熱を主訴とした．近医でCT，Gaシンチなどの画像検査で腹部悪性腫瘍が疑われ，当院に入院となった．入院時，左下腹部に11×8cmの可動性のない硬い無痛性の腫瘤を認めた．腫瘤はGaシンチで強い集積像を示し，微熱，白血球増多，CRP陽性，血小板の著増を認め，炎症性の腫瘤を疑った．SBT/ABPCの投与により，炎症所見の改善，腫瘤の縮小を認めた．15病日のCTで腫瘤内に短い線上の石灰化を認め魚骨穿通による放線菌症を疑い，22病日生検を施行し本症と診断した．35病日全身麻酔下に腫瘤摘出術を施行し，魚骨のS状結腸穿孔による本症と診断した．

Key words: abdominal actinomycosis, fish bone penetaration of the intestine

はじめに

放線菌は健康人の口腔内，特に齲窩・歯周囲嚢・扁桃窩などに高率に検出され，宿主との間に微妙な均衡を保って無害に生息している嫌気性の常在菌である．しかし，放線菌は宿主の感染防御機構が破綻した場合，共棲細菌（顔面・頸部放線菌症ではactinobacillus actinomycetemcomitansや各種の連鎖球菌，腹部放線菌症では大腸菌やその他の腸内細菌）の存在下に，慢性の浸潤性の肉芽腫性病変を形成する[1]．腹部臓器に放線菌による硬い肉芽腫が形成された場合，臨床症状，血液生化学検査やX線などの画像検査に特徴的な所見が少ないことから，悪性腫瘍との鑑別が困難であるとされる．

今回，我々は左下腹部腫瘤を主訴とした患者で^{67}Gaシンチグラフィ（以下，Gaシンチ），computed tomography（以下，CT）などの画像検査，血小板の著増などの血液生化学的検査などから魚骨穿通による放線菌症を疑い，生検術で本症と診断した．その後，腫瘤摘出術を施行し根治したので報告する．

症　例

患者：44歳，男性

主訴：左下腹部腫瘤，微熱

既往歴：アルコール性肝障害，十二指腸潰瘍

家族歴：特記すべきことなし．

現病歴：平成7年5月近医で左下腹部の腫瘤に気づかれ，注腸X線検査，CT，Gaシンチなどの検査で腹部悪性腫瘍が疑われ，同年7月18日当院へ入院となった．

入院時現症：身長165cm，体重53.6kg，体温37.4°C，血圧112/62mmHg，脈拍90/分，整．意識清明で全身状態は良好であり，心肺に異常所見を認めなかった．腹部所見では，左下腹部に圧痛のない11cm×8cm大の表面平滑な可動性のない硬い腫瘤を触知した．

臨床検査成績：白血球10,800/mm^{3}と軽度に増加し，血小板89.9万/mm^3，CRP 7.65mg/dl，赤沈1時間値78.5mmと著しく増加，亢進していた．一方，赤血球344万/mm^3，ヘモグロビン11.6g/dl，アルブミン2.9g/dlと低下していた．

腹部CT検査：左下腹部の腹直筋の背面に，境界不明瞭な不整形の腫瘤が存在し，一部腹直筋に浸潤していた．また，造影検査で腫瘤は不規則にenhanceされた（**Fig. 1a**）．腫瘤は腹腔内か腹膜外にあるのかは同定困難であった．

Gaシンチ：腫瘤部に一致してradio isotope（以下，RI）が大量に集積した（**Fig. 2a**）．

＜1996年7月10日受理＞別刷請求先：丹羽　篤朗
〒442　豊川市光明町1―19　豊川市民病院外科

Fig. 1　a : Enhanced CT scan on admission shows infiltrating mass in the anterior left abdomen, extending to the rectal muscle. b : Enhanced CT scan on the 35th hospital day shows shrunk mass in the anterior left abdomen.

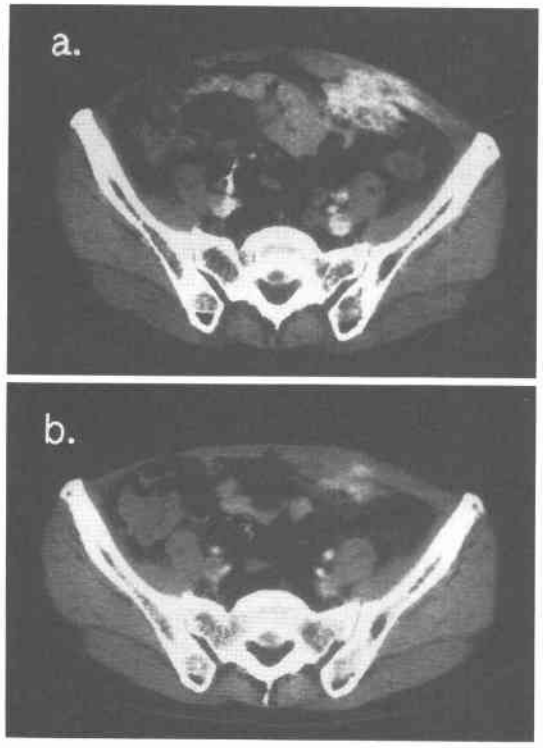

注腸X線検査：大腸には腫瘤による圧排，引きつれ，狭窄はなく，憩室・ポリープなどの異常所見もなかった．

以上から，微熱がある点，白血球，CRPの増加などの炎症反応がある点，血小板が著増している点，Gaシンチで腫瘤にRIの強い集積がある点などから，腫瘍よりも放線菌症などの炎症性の疾患が考えられた．そこで，入院当日よりsodium sulbactam/sodium ampicillin (SBT/ABPC) を3g×2回/日の点滴投与を行い，経過を観察した．第4病日には解熱し，白血球，血小板，CRPも低下し，腫瘤は縮小傾向となった．8月1日施行したCTでは縮小した腫瘤内に新たに短い線上の石灰化像を認めた (**Fig. 3**)．魚骨穿通による放線菌症を強く疑い，8月8日に局所麻酔下に腹直筋浸潤部の生検術を施行した．病理組織検査で筋肉・肉芽組織内に放線菌塊 (Druse) を認め，腹部放線菌症と診断した (**Fig. 4**)．

診断確定後も抗生剤の投与を継続し，8月22日に全身麻酔下に腫瘤摘出術を施行した．手術前日に施行した腹部CT，Gaシンチでは腫瘤は著明に縮小し (**Fig. 1b**) RIの集積も著しく低下していた (**Fig. 2b**)．

手術所見：下腹部正中切開で開腹した．腫瘤は左腹直筋背面の腹膜外に存在し，同部に大網とS状結腸が癒着していた．腹直筋と膀胱の一部を合併切除し9×7.5×3cmの腫瘤を摘出した．S状結腸は剝離したのみで切除は施行しなかった．また，術中に約8mm長の魚

Fig. 2　a : ^{97}Ga scintigraphy on admission shows strong uptake in the mass. b : ^{97}Ga Scintigraphy on the 35th hospital day shows weak uptake in the mass.

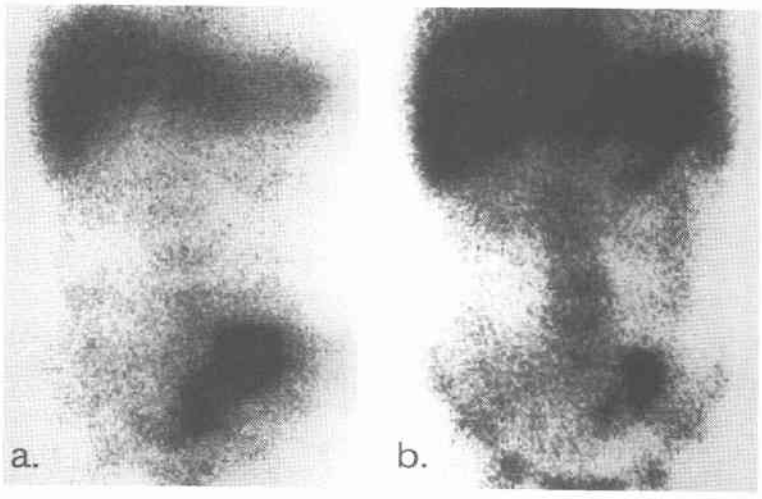

Fig. 3 CT scan on the 15th hospital day shows a straight line (arrow) with high density in the the mass.

Fig. 4 Biopsy specimen shows sulfer granules (P.A.S. stain ×40)

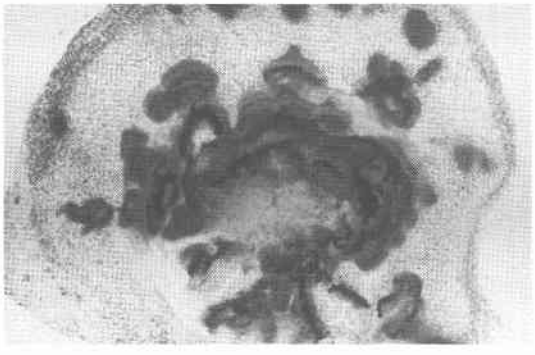

骨様の物質を摘出し，X線検査，病理組織検査で骨と診断した．剝離されたS状結腸には肉眼的に明らかな穿孔はなかった．

術後もSBT/ABPCの点滴を7日間施行し，その後，同剤の内服（1,125mg，3×）に切り替え9月5日経過順調で退院した．また，退院後も1か月間SBT/ABPCの内服を行った．同年12月18日には白血球5,600/mm³，血小板33.4万/mm³，CRP 0.19mg/dlと正常値に戻り再発は認めていない．

考　察

腹部放線菌症（以下，本症）は，消化管内の放線菌が粘膜損傷部から腸管壁，腸管外に侵入し浸潤性の慢性肉芽腫性病巣を形成するものである．原発部位として胃，空腸，回盲部，虫垂，横行結腸，S状結腸などの管腔臓器，肝臓，腎臓，膵臓などの実質臓器や，腹壁，大網，卵巣，膀胱，尿膜管などの諸臓器が知られている[2)~5)]．本邦では好発部位は回盲部，横行結腸で，症例のほぼ半数を占めている[4)5)]．また，粘膜損傷の原因は胃潰瘍，急性虫垂炎，憩室炎などの内因性疾患，腹部手術，魚骨・子宮内避妊具等の異物による外傷などの外因性のものが報告されている[1)~5)]．しかし，多数の症例でははっきりした原因は分かっていない．

一方，自験例は術中にS状結腸が病変部に癒着していた所見から魚骨がS状結腸を穿通し腹壁に本症を生じたものと考えられた．調べ得た1996年2月までの本邦報告125例をみると，異物の穿通により本症を生じた報告は自験例を含め11例[6)~15)]のみであった．これらを検討すると，異物の種類は魚骨9例，bobby pin・爪楊枝各1例で魚骨によることが多かった．穿通部位では胃・横行結腸・S状結腸が各2例，十二指腸・盲腸・下行結腸が各1例，不明2例であり広い範囲にわたっていた．しかし，形成された病変は穿通部を中心に腸管，腸間膜，腹壁と侵されることが多く，腹壁を中心とする例は自験例を含め3例のみでまれな症例と思われた．

本症の臨床症状は腹痛（78%），腹部腫瘤（73%）が多く[5)]，腫瘤は硬く可動性不良で，圧痛・自発痛を示すことも多い．血液生化学的検査では，白血球増加（54%）[5)]，赤沈亢進，CRP増加の炎症所見が出現するが特徴的とはいえない．また，本症では他の感染症に比べ，血小板が増加する傾向にある[16)]といわれており，40万以上の増加例が39%に認められている[5)]．自験例では血小板が89.9万/mm³と著増しており，入院時に本症を疑うもととなった．自験例以外にも60万以上に著増した症例[16)~19)]もあり，血小板の著増例では本症を疑う必要があると思われる．

また，超音波検査，CTの画像検査では，境界の不明瞭な不均一な腫瘤として描出されるだけで，特徴的な所見は少ない．自験例でも初回CTでは不均一な腫瘤として描出されただけであった．しかし，抗菌療法で腫瘤が縮小してからのCTでは新たに腫瘤内に微小石灰化像を認め，異物の存在を疑わせた．本症の約1割に異物が存在しており，CTで腫瘤内に小石灰化像などの異物の存在が疑われた場合には，本症を考慮に入れる必要があると思われる．一方，自験例ではGaシンチでRIが腫瘤内に大量に集積したが，自験例以外にも同様な症例[20)]が報告されている．Gaシンチの強い集積像も本症を疑う重要な所見となるものと思われる．

以上のように，血小板著増，腫瘤内の異物の存在や

RIの強い集積像以外には，臨床症状，血液生化学的検査，画像診断とも，特にこれといって特徴的な所見はない．しかし，本症を疑うことが出来れば，組織検査により確定診断を下すこととなる．この際，自験例のように比較的腹壁の浅表にあれば，針生検[21]または診査生検術を施行すればよい．一方，腹腔内の深部に病巣がある場合には組織を簡単に採取することは困難である．21 gauge程度のfine needleでのaspiration biopsyで診断された報告[22]もあるが，これは採取できる組織が小さいことや，超音波やCTガイド下でも病巣の中央部の組織採取が困難であるなどの問題がある．我々は，術前診断を確定するためには，腹腔鏡下や小開腹での生検術で確実に検体を採取する方法が良いと考えている．

しかし，実際に病理組織学的に術前診断された症例は自験例以外には2例[23][24]しか報告されておらず，本症を術前に確定診断することは極めて難しいといえる．自験例では，腫瘤が炎症所見を伴っていたこと，血小板が著増していたこと，さらに腫瘤が腹壁の比較的浅表の組織であったことなどから診断は容易であった．しかし，著者らが事前に本症の知識があったことが正しい診断につながったと考えている．

本症の治療は，外科的に病巣の切除，ドレナージを行い，それに加えて適切な抗生剤で病巣を制御することである．本症の抗菌療法は1944年Herrell[25]がPenicillin G（PCG）を臨床応用して以来，PCGが第1選択薬になっている．第2選択薬としてはABPCなどの合成ペニシリン，テトラサイクリンやマクロライド系などのグラム陽性菌に抗菌力をもつ抗菌剤が使用されている[26]．

自験例ではSBT/ABPCによる術前抗菌療法を5週間にわたり施行し，著明な腫瘤の縮小と炎症反応の低下を認めた．本症では，共棲菌として存在する大腸菌やその他の腸内細菌が産生するβ-ラクタマーゼがペニシリンを不活化させ，放線菌に対するペニシリンの効果を減弱させる可能性があると思われる．我々は，SBT/ABPCはSBTがβ-ラクタマーゼを阻害し局所でのABPCの不活化を防ぎ，ABPC単独投与よりもより強い効果が局所で発揮できるものとが考え使用した．確かに腫瘤の著しい縮小効果が得られ有効であったと考えている．

文　献

1) 渡辺一巧：腸放線菌症．日臨43(臨増)：432—434，1985
2) Putman HC, Dockerty MB, Waugh JM et al: Abdominal actinomycosis. An analysis of 122 cases. Surgery 28：781—800，1950
3) Harvey JC, Cantrell JR, Fisher AM: Actinomycosis: its recognition and treatment. Ann Int Med 46：868—885，1957
4) 松村幸次郎，田中千凱，伊藤隆夫：腹部放線菌症の1例－自験例と本邦集計例の検討－．日外会誌 88：629—632，1987
5) 川村弘之，片岡　誠，桑原義之ほか：他臓器切除を要した腹部放線菌症の1例．日消外会誌　26：1100—1104，1993
6) 穴沢雄作，宋　子寄：魚骨誤嚥による消化管穿孔自験2例と文献的考察．日消外会誌　11：867—871，1978
7) 西　光雄，松村陽右，森岡政明ほか：魚骨腸管穿孔に続発した下腹部放線菌症の1例．臨泌　32：365—369，1978
8) 米原修治，小武家俊博，江藤良三ほか：横行結腸における放線菌症の2例．広島医　35：1300—1304，1982
9) 菅　淳一，上田祐滋，亀井隆史ほか：誤嚥された魚骨片により惹起された腹壁放線菌症の1例．臨外 39：551—553，1984
10) Abe F, Tateyama M, Ommura Y et al: Renal actinomycosis asocciated with a duodenal fistula caused by foreign body. Acta Pathol Jpn 34：411—415，1984
11) 藤田　博，矢毛石陽三，吉田　冲ほか：最近経験した腹部放線菌症の2例．消外　9：119—122，1986
12) 武藤　功，音羽　剛：誤嚥魚骨が消化管を穿通した5症例．日臨外医会誌　48：1126—1130，1987
13) 川瀬友子，黄田保光，中野泰彦ほか：胃壁内異物に続発したと思われる腹部放線菌症の1例．臨放線 34：269—272，1989
14) 吉田　冲，佐尾山信夫，深田義夫ほか：誤嚥魚骨の胃穿通による腹部放線菌症の1例．外科　52：306—308，1990
15) 円谷　彰，野口芳一，吉　　煥ほか：魚骨のS状結腸穿通による放線菌症の1例．日消外会誌　24：1081—1085，1991
16) Armata J, Cycklis R, Scieslicki A: Thorombocythemia in actinomycosis. Lancet II：261，1973
17) Cedermark B, Sundblad R, Willems JS: Suspected neoplasma of the liver with pulmonary metastases cured by surgery and penicillin. Am J Surg 141：384—386，1981
18) 石塚文雄，高橋規一，船田　隆ほか：Sarcomaと考えられた腹部放線菌症の2例．日臨外医会誌 46：1506—1512，1985
19) 雨海照祥，河野澄男，長谷川史郎ほか：外科治療が

功を奏した腹部放線菌症の1小児例．小児外科 23：119—124，1991
20) 内田政史，稲吉康治，菊池　茂ほか：腹部放線菌症の1例．臨放線　32：1621—1624，1987
21) Pollock PG, Meyers DS, Frable WJ et al: Rapid diagnosis of actinomycosis by thin-needle aspiration biopsy. Am J Clin Pathol 70：27—30，1978
22) Lininger JR, Frable WJ: Diagnosis of pelvic actinomycosis by fine needle aspiration A case report. Acta Cytol 28：601—604，1984
23) 関根　毅，須田雍夫，島村香也子ほか：S状結腸放線菌症の1例．日消病会誌　83：1199—1203，1986
24) 大木英典，塚本　一，宮　仁志ほか：腹壁腫瘤をきたした腹部放線菌症と考えられる1例．帝京医誌 12：295—300，1989
25) Herrell WE: The clinical use of penicillin. JAMA 124：622—627，1944
26) 新井俊彦：放線菌症とノカルジア症の第二次選択薬としてのテトラサイクリンおよびペニシリン系薬剤とその作用機序．薬局　39：65—68，1988

Abdominal Actinomycosis Caused by a Fish Bone Penetrating through the Sigmoid Colon which was Successfully Diagnosed Preoperatively

Atsuro Niwa, Takamaori Mitsui, Satoru Moriyama, Masahiko Sugiura,
Yoshiaki Ando, Toshinobu Oowa, Kazuo Shibata,
Shingi Sasaki and Hidehiko Tsunooka
Department of Surgery, Toyokawa City Hospital

Abdominal actinomycosis is rare, and its diagnosis is difficult to make preoperatively. We report a case of abdominal actinomycosis which was successfully diagnosed preopratively. A 44-year-old man was admitted to our hospital because of an abdominal mass and mild fever. Physical examination revealed a hard, nontender, fixed mass in the left lower abdominal quadrant. Laboratory data showed leucocytosis, thrombocythemia and an elevated CRP level. CT scan demonstrated an infiltrating mass in the anterior left abdomen, extending to the rectal muscle. ^{97}Ga scintigraphy showed strong uptake of RI in the mass. Thus it was suspected to be an inflammatory mass, and the patient was treated with antibiotics (SBT/ABPC) intravenously. He improved with this treatment. CT scan on the 15th hospital day revealed a clear straight line with high density in the shrunk mass. Excisional biospy was performed on the 22nd day, and a diagnosis of abdominal actinomycosis was established by hisotopathtological examination. Resection of the mass carried out on the 35th day. At surgery, the sigmoid colon was adherent to the mass and also a fish bone was found embedded in the mass. We thought that this case was caused by a fish bone penetrating thorough the sigmoid colon. The postoperative course was uneventful, and he discharged on the 14th postoperative day.

Reprint requests: Atsuro Niwa Department of Surgery, Toyokawa City Hospital
1-19 Koumei-cho, Toyokawa, 442 JAPAN