日消外会誌　29（11）：2200～2204，1996年

肛門外に脱出した直腸癌の２例

長崎大学医学部第２外科
湯沢　浩之　　小原　則博　　梶原　義史
小関　一幸　　元島　幸一　　兼松　隆之

肛門外脱出を来した直腸癌を２例経験した．症例１は51歳の男性で，直径4cm大で腫瘍が肛門縁から5cmの部位に存在した．直上にBorrmann 1型の腫瘍を併発しており，２群リンパ節郭清を伴う超低位前方切除を施行した．病理組織検査ではm癌であった．症例２は68歳の女性で，直径約6cm大の腫瘍が肛門縁から3cmの部位に存在した．超音波内視鏡でsm癌と診断し経肛門的に切除した．病理組織検査でもsm癌であった．切除断端には癌組織を認めなかった．

大腸癌が肛門脱出を来す機序としては有茎性腫瘍が脱出する場合と直腸脱に伴う腫瘍脱出があるが，前者の場合は腫瘍の大きさにかかわらず早期癌である可能性が非常に高い．自験例では２例とも前者の機序と考えられた．

Key words: rectal cancer, prolapse of tumor

はじめに

肛門外に脱出した直腸癌を２例経験した．２例とも比較的大きな腫瘍であるにもかかわらず，早期癌であり病悩期間が長かった．肛門外脱出をきたす大腸癌の特徴と治療方針について若干の文献学的考察を加えて報告する．

症例１

患者：51歳，男性

主訴：腹部膨満感，肛門外腫瘤脱出

既往歴：被爆歴あり．

家族歴：特記すべき事項なし．

現病歴：1991年９月頃よりときどき肛門外腫瘤脱出を自覚するも放置していた．1992年１月頃より腹部膨満感が出現した．1993年７月の原爆健診にて貧血および便潜血陽性を指摘され，精査および手術目的にて当科入院となった．

入院時現症：身長168cm，体重81kg，栄養良，眼瞼結膜に軽度の貧血を認めた．腹部は平坦かつ軟で圧痛を認めなかった．

直腸指診：肛門縁から約5cmの部位に径約4cmの可動性の腫瘤を触知した．この腫瘤が排便時に肛門から脱出したが容易に用手的還納が可能であった（**Fig. 1**）．ほぼ同じ高さの０時～２時の方向に可動性のない硬い腫瘤を触知した．

Fig. 1 Prolapsing tumor through the anus is showed.

入院時検査成績：軽度の貧血とcarcino embryonic antigen（以下，CEAと略記）の上昇（20.5ng/ml）を認めた．

注腸造影所見：肛門縁から約5cmの部位に径約4cmの隆起性病変を認めた．その口側に径約6cmの隆起性病変を認めた（**Fig. 2**）．

大腸ファイバー所見：肛門縁から約5cmの部位に２個の隆起性病変を認めた．易出血性であり，生検にて腺癌の診断を得た．

以上より，多発性直腸癌と診断し1993年８月18日に手術を施行した．

手術所見：直腸反転切離法による超低位前方切除および第２群リンパ節[1]の郭清を行った．

＜1996年６月12日受理＞別刷請求先：湯沢　浩之
〒852　長崎市坂本１丁目７－１　長崎大学医学部第２外科

Fig. 2 Barium enema study shows two tumors in the lower rectum, about 4cm and 6cm in diameter.

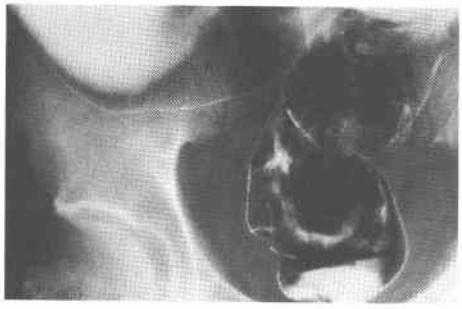

Fig. 3 Microscopic finding shows well differentiated adenocarcinoma with no evidence of submucosal invasion.

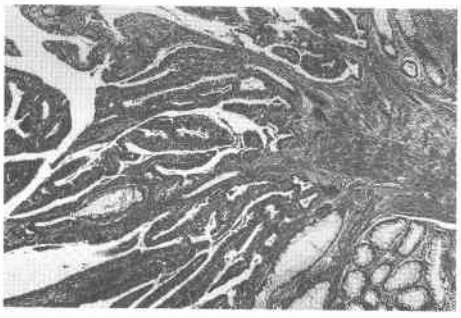

切除標本所見：肛側断端部より3cmの部位に径約4cmの有茎性腫瘍を認めた．表面は粗大顆粒状で軟らかかった．有茎性腫瘍より口側に径約6cmの隆起性病変を認めた．

病理組織学的所見：有茎性の腫瘤は腺腫を母地とする腺癌で，いわゆる“carcinoma in adenoma”であった(**Fig. 3**)．非可動性の腫瘤は中分化腺管腺癌で，深達度a1であった．リンパ節転移は認めなかった．

術後は特に合併症なく，術後16日目に退院した．

症 例 2

患者：68歳，女性

主訴：肛門部出血，腫瘤脱出

既往歴：1948年卵巣嚢腫，気管支喘息

家族歴：特記すべき事項なし．

現病歴：5年前より排便後に少量の出血と腫瘤の脱出を認めたが放置していた．

1992年1月の喘息発作後より出血量が増加するようになった．1993年10月近医受診し，直腸癌の疑いにて当科入院となった．

Fig. 4 (a) Endscopic study shows a tumor at 3cm away from the anal verge, about 6cm in diameter. (b) Endscopic Ultrasonographic study suggested no evidence of propric muscle invasion.

a

b

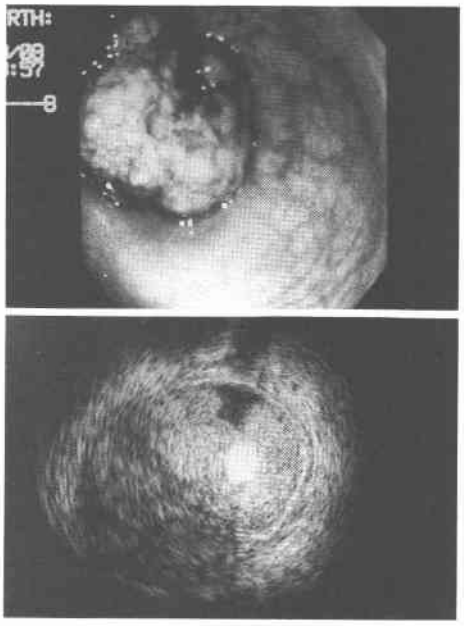

入院時現症：身長157cm，体重52kg，栄養良，眼瞼結膜に軽度の貧血を認めた．腹部は平坦かつ軟で圧痛を認めなかった．

直腸指診：肛門縁から約3cmの7時～11時の部位に茎を有する径約6cmの凹凸不整の腫瘤を認めた．

入院時検査成績：軽度の貧血と低蛋白血症を認めた．CEAは2.3ng/mlと正常値であった．1秒率が60.2%と低下していた．

注腸造影所見：直腸Rb部に不整形の腫瘤を認めた．

大腸ファイバー所見：歯状線部の1時～2時の方向に径約6cm大の凹凸不整の腫瘤を認めた(**Fig. 4a**)．易出血性であった．生検を行った結果，高分化型腺癌の組織診断を得た．

超音波内視鏡所見：腫瘤脱出前後で直腸壁の不整像や層の断裂を認めず，壁深達度は粘膜下層までと判断した(**Fig. 4b**)．

以上より，肛門外脱出を繰り返す有茎性の早期直腸癌と診断し，1993年10月25日に手術を施行した．

Fig. 5 Prolapsing tumor through the anus is showed.

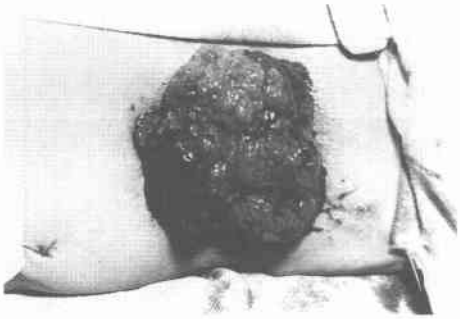

Fig. 6 Microscopic finding of resected specimen. Well diferentiated adenocarcinoma partialy invade to submucosal layer.

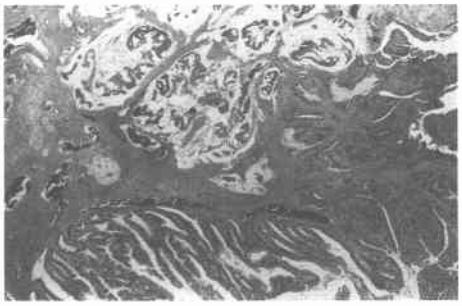

手術所見：腫瘤を含め経肛門的腫瘍摘除術を施行した（**Fig. 5**）.

病理組織学的所見：軽度の核異型を伴う腺管腺腫を母地とする高分化型腺癌であった．一部粘膜下層(sm)に浸潤していた（**Fig. 6**）.

術後は経過順調で，術後21日目に退院した.

考　察

肛門から脱出した大腸癌の報告は比較的まれであり，著者らが検索しえた範囲では自験例を含めて本邦で15例が報告されているのみである[2)~13)].

大腸癌が肛門から脱出する機序としては，1）有茎性の病変で，腫瘍のみが脱出する場合と，2）直腸脱や結腸脱に伴って腫瘍が脱出する場合とが考えられる.

腫瘍のみの脱出例の特徴は，有茎性腫瘍であっても壁深達度が高度であれば可動性に乏しく肛門から脱出

Table 1 Reported cases of colon cancer prolapsing through the anus

	Authors	Year	Age	Sex	Location	Type	Size(cm)	Treatment	Historogical diagnosis
1	Fukuda et al	1976	69y	M	Rb	ls	10	Miles'	villous papilloma with mucosal carcinoma(m)
2	Ishihara et al	1976	67	M	Rb	lp	6.5×4.0	Miles'	villous adenoma with carcinoma(sm)
3	Mizumoto et al	1980	64	M	S	?	?	?	carcinoma
4	Mizumoto et al	1980	77	F	S	Borr 1	1.5×2.0	sigmoidectomy	well diff. ad. carcinoma
5	Yaoita et al	1984	76	F	S	protuberance	3.0×3.0	sigmoidectomy	well diff. ad. carcinoma
6	Odagiri et al	1984	48	M	Rb	Borr 3	11×10	Miles'	mod. diff. ad. carcinoma (a2)
7	Tsuji et al	1985	35	M	Ra	?	?	LAR	leiomyosarcoma(sm)
8	Osita et al	1988	39	F	S	lp	6×4.5×3	extripation	villous adenoma with well diff. ad. carcinoma (m)
9	Osaka et al	1990	33	F	S	Borr 2	6.3×3.8×3.2	sigmoidectomy	well diff. ad. carcinoma(ss)
10	Kanou et al	1990	54	M	Rb	granular protuberance	11×14	Miles'	villous adenoma with well diff. ad. carcinoma(sm)
11	Futamura et al	1991	64	M	Ra	lp	2.8×2.6×2.1	polypectomy	villous adenoma with well diff. ad. carcinoma(m)
12	Komatsu et al	1992	80	F	S	lp	3.4×3.7×2.2	sigmoidectomy	well diff. ad. carcinoma(m)
					S	lp	3.2×3.0×2.0		well diff. ad. carcinoma(m)
13	Izumi et al	1992	62	F	Rb	ls	9×7	Miles'	villous adenoma with well diff. ad. carcinoma(sm)
14	Yuzawa et al	1995	51	M	Rb	lp	4	SLAR	carcinoma in adenoma(m)
15	Yuzawa et al	1995	68	F	Rb	lp	6	local resection	adenoma with well diff. ad. carcinoma(sm)

する可能性は低いため，癌の壁深達度が軽度の症例が多いことである．金田ら[14]は腫瘍のみの肛門脱出症例を25例集計しており，11例に癌化を認めたが，m癌7例，sm癌4例とすべて早期癌であったと報告している．また，長廻[15]は茎の長さは腫瘍の増殖速度をよく反映しており，発育の遅い腫瘍は有茎性ときには非常に長い茎をもつこともあると述べており，有茎性の肛門脱出腫瘍の悪性度はそれほど高くないと思われる．自験例でも壁深達度がそれぞれm（adenocarcinoma in adenoma），smであり，また病悩期間も長く2年，5年であった．

ところで，大きな癌は一般的に進行癌である可能性が高い．味岡ら[16]は3cm以上の大腸癌1,163例中，実に99%以上が進行癌であり早期癌（m癌およびsm癌）は9例のみであったと報告している．ところが，肛門から脱出した癌では15例中12例が最大径3cm以上であったにもかかわらず，腫瘍のみが脱出した例では進行癌は1例もなかった．有茎性の肛門脱出癌は，大きなものでも早期癌である可能性が非常に高い．自験例でも2例とも径3cm以上であったが，早期癌であった．

このように腫瘍のみの脱出例では高度の進行癌はきわめてまれであり，治療法としてはpolypectomyまたは腫瘍摘除術が第1選択となろう．ただし病理組織学的検索でsm2以上または進行癌であれば，直腸切断術や低位前方切除術を加えるべきである．

次に直腸脱や結腸脱に伴って腫瘍が脱出する場合であるが，これは腫瘍が先進部となって腸重積を起こし脱出してくる[6]．我々が検索しえた直腸脱またはS状結腸脱に伴った癌（悪性リンパ腫を2例含む）の肛門外脱出症例は11例[2)~10)12)]である．11例中2例がssあるいはa2浸潤をきたしており，必ずしも早期癌ではなかった．このような症例では，進行度を的確に把握してから術式を決定する必要がある．超音波内視鏡は大腸癌の深達度診断に有用であり[17]，sm浸潤までなら局所切除の適応である．ただし病理組織学的検索でsm2浸潤より高度であればリンパ節転移の可能性もあり，直腸切断術または低位前方切除術を加える．超音波内視鏡でpm以下に浸潤している場合は直腸切断術または低位前方切除術が第1選択である．直腸脱に合併して肛門脱出をきたした早期癌（m癌およびsm癌）4例中3例[2)3)10)]にMiles'手術が施行されていたが，今後は超音波内視鏡検査などによる術前壁深達度診断が進歩し，肛門機能温存を考慮した低位前方切除術の症例が増加するものと考えている．

文　献

1) 大腸癌研究会編：大腸癌取扱い規約．改訂第5版．金原出版，東京，1994
2) 福田　譲，渡辺　弘，牛込新一郎ほか：粘膜内癌を有する直腸Villous Papillomaで直腸脱を呈した1症例．聖マリアンナ医大誌　4：142—146，1976
3) 石原明徳，山際裕史，浜崎　豊ほか：大腸のvillous adenomaの5症例．胃と腸　11：1067—1074，1976
4) 水元　清，前田廸郎，金島新一ほか：癌腫によるS状結腸脱．外科診療　22：101—102，1980
5) 矢尾板誠一，武部晃司，千葉庸夫ほか：成人腸重積症の5例．山形病済生館医誌　9：40—45，1984
6) 小田桐弘毅，唐牛　忍，藤井昌彦ほか：進行直腸癌を合併した巨大直腸脱の1手術例．日本大腸肛門病会誌　37：613—617，1984
7) 辻　哲，山本雄二，酒井希美子ほか：肛門外脱出をきたした直腸平滑筋肉腫の1例．北海道外科誌　30：127—129，1985
8) 大下裕夫，田中千凱，伊藤隆夫ほか：大腸癌による腸重積症の3例．日臨外医会誌　49：1435—1439，1988
9) 小坂和子，増田英樹，佐藤博信ほか：成人腸重積症の検討．日大医誌　49：463—468，1990
10) 加納宣康，山田直樹，二村直樹ほか：直腸脱を来した直腸癌の1例．日消外会誌　24：2481—2485，1991
11) 二村　学，田中千凱，大下裕夫：肛門外に脱出した癌化を伴った有茎性Villous Tumorの1例．外科診療　11：1625—1628，1991
12) 小松正伸，高田知明，川村　昌：肛門脱出を繰り返したS状結腸多発癌の1例．日臨外医会誌　54：1857—1861，1993
13) 泉　俊昌，石田　誠，安川ひろ美ほか：肛門から脱出，嵌頓した直腸絨毛腺腫の1例．日臨外医会誌　53：1936—1940，1992
14) 金田　真，広田　有，岩佐　真ほか：肛門外腫瘤脱出を呈した直腸villous adenomaの1例．日消外会誌　27：824—828，1994
15) 長廻　紘：大腸疾患の鑑別診断．医学書院，東京，1983, p123
16) 味岡洋一，渡辺英伸，本間　照ほか：小さな大腸癌の意義．消内視鏡　2：969—977，1990
17) 畦倉　薫，板谷　新，小泉浩一ほか：大腸癌に対する超音波内視鏡診断法—体腔内プローブによる診断も含めて—．臨外　47：25—31，1992

Two Cases of Rectal Cancer Prolapsing through the Anus

Hiroyuki Yuzawa, Norihiro Kohara, Yoshifumi Kajiwara, Kazuyuki Ozeki,
Kouichi Motojima and Takashi Kanematsu
Second Department of Surgery, Nagasaki University School of Medicine

Two cases of rectal cancer with stele prolapsing through the anus are reported. Case 1 was a 51-year-old man who was admitted with a complaint of tumor prolapsing through the anus. Barium enema showed a tumor 5 cm from the anal verge, about 4 cm in diameter. Low anterior resection with lymph node dissection was performed. Pathological examination revealed that the prolapsing tumor was adenocarcinoma in adenoma. Case 2 was a 68-year-old woman who was admitted with complaints of anal bleeding and a tumor prolapsing through the anus. Barium enema showed a tumor 3 from the anal verge, about 6 cm in diameter. endoscopic ultrasonography showed no evidence of propria muscularis invasion. The tumor was resected at the stele. Pathological examination revealed that the tumor was localized inside the submucosa and the distal edge of the stele was not invaded. There are two ways in which rectal cancer prolapses through the anus: only tumor with stele prolapses or tumor prolapses with rectal prolapse. In the former, there is a good possibility that the tumor is early cancer, regardless of its size. Both cases reported here were the former.

Reprint requests: Hiroyuki Yuzawa Second Department of Surgery, Nagasaki University School of Medicine
1-7-1 Sakamoto, Nagasaki, 852 JAPAN