日消外会誌　29（11）：2215～2219，1996年

腹部大動脈瘤を伴った消化器悪性疾患に対する手術症例の検討

埼玉医科大学第1外科
田口　泰　山崎　達雄　安西　春幸　松本　隆
長島　直樹　大畑　昌彦　小山　勇　尾本　良三

消化器悪性疾患に腹部大動脈瘤（AAA）を伴った6例を経験したので報告する．1991年1月～1994年12月までに経験した非破裂性AAAは57例で，その内消化器癌を合併した6例を対象とした．男5例，女1例で胃癌4例，S状結腸癌1例，直腸癌1例であった．AAAの手術適応は径5cm以上とし，無症状の場合はまず癌に対して手術し，2期的に人工血管置換術を施行．合併疾患，AAA最大径，癌の進行度，術後合併症，予後について検討した．6例すべて経過良好で退院したが，冠動脈病変のほか貧血，腎機能，呼吸機能障害を認めた胃癌の1例は術後6か月後急性心不全で死亡．胃癌のみ手術を施行した2例中1例は7か月後癌性腹膜炎，他の1例は2年2か月後再発で死亡．その他の3例は生存中である．以上より，2期的な手術は安全だが，進行癌および冠動脈病変など合併疾患を有する症例に対しては術後厳重なフォローが必要であると思われた．

Key words： gastrointestinal carcinoma，abdominal aortic aneurysm，two-stage operation

はじめに

近年，食生活の欧米化および高齢化に伴い，消化器悪性腫瘍に腹部大動脈瘤（AAA）を合併する症例が時々みられるようになってきた．このような症例に対して同時に手術をすべきか，あるいは人工血管の感染が危惧されるため2期的にすべきか，日常悩まされているのが現状である．今回われわれは消化器癌にAAAを伴った症例を6例経験したのでretrospectiveに検討し報告する．

対象および方法

1991年1月から1994年12月までに，入院した非破裂性腹部大動脈瘤は57例でその内，消化器悪性疾患を合併した6例を対象とした．男性5例，女性1例で68歳から76歳（平均72.5歳），悪性腫瘍の内訳は胃癌4例，S状結腸癌1例，直腸癌1例であった．AAAの手術適応は最大径5cm以上とし，破裂および切迫破裂症例以外の無症状の場合は，まず消化器癌に対して手術を施行．約3週間後にAAAに対して，人工血管置換術を施行した．検討項目として術前合併疾患，AAA最大径，癌の進行度，術後合併症，術後入院日数，予後についてそれぞれ検討した．

なお消化器癌に対する用語は胃癌取扱い規約[1]，大腸癌取扱い規約[2]に準じて記載した．

結　果

初発症状は6例中5例において食欲不振，腹痛，血便などの消化器症状で発症し，入院後の腹部超音波，CT検査にてAAAが診断された．その他の1例（症例2）は，AAAの手術中に触診にて偶然胃癌が発見された症例であった．胃癌症例4例中2例（症例3，4）はAAAの径が4cm以下のため癌に対する根治術のみ行った．2例とも病変部位が胃体中部から上部にかけての進行癌で胃全摘術を施行したが，症例3は2年2か月後に腹壁再発で，症例4は7か月後癌性腹膜炎にて死亡した．他の胃癌症例の2例は2期的に手術を施行したが，1例（症例1）は幽門前庭部に病変を有する早期癌症例で，AAAの最大径6.2cmであったが，無症状であったため幽門側胃切除術を施行後，38日後に人工血管置換術を行った．もう1例（症例2）は最大径8cm大のAAA症例で人工血管置換後，術中触診にて胃に腫瘤があるのに気付き，術後の内視鏡検査にて幽門前庭部のBorrmann 2の進行癌と診断され，21日後幽門側胃切除術を施行した．しかしながら，この症例は6か月後，自宅にて急性心不全で死亡した．症例5はS状結腸にBorrmann 2 typeの進行癌と最大径6cm大のAAAを認めたが，動脈瘤においては無症状で，腫瘍からの出血の危険があったため，まずS状結腸切除を行い，21日後にAAAに対して人工血管置

＜1996年7月10日受理＞別刷請求先：田口　泰
〒350-04　埼玉県入間郡毛呂山町毛呂本郷38　埼玉医科大学第1外科

Table 1a Cases of gastrointestinal carcinoma with abdominal aortic aneurysm

Case	Age	Sex	Signs and symptoms	Diameter AAA(cm)	Location of cancer	Stage	First operation	Second operation	Interval (day)	Result
1	68	M	Appetite loss	6.2	Stomach	Ib	Distal gastrectomy	Grafting	38	Living 1 yr 1 mo
2	70	M	Pulsatile mass	8	Stomach	Ib	Grafting	Distal gastrectomy	21	Died of cardiac failure 6 mo later
3	75	M	Appetite loss	3.9	Stomach	IIIa	Total gastrectomy	None	None	Died of recurrence 2 yr 2 mo later
4	71	M	Vomitting	3.8	Stomach	IIIb	Total gastrectomy	None	None	Died of carcinomatosis 7 mo later
5	74	F	Abdominal pain	6	Sigmoid colon	A & C B2	Resection of sigmoid colon	Grafting	21	Living : 1 yr 10 mo
6	71	M	Abdominal pain	6	Rectum	A & C B1	Anterior resection	Grafting	188	Living : 3 yr

Table 1b Location of aneurysm
Rt. RA : right renal artery, Lt. RA : left renal artery, IMA : inferior mesenteric artery

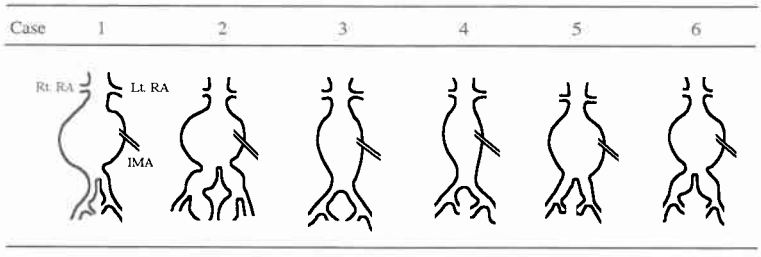

Table 2 Risk factors in patients with carcinoma and abdominal aortic ancurysm

Case	Coronary artery disease (stenosis≧50%)	Renal dysfunction (s-Cr>1.4)	Anemia (Hb<12g/dL)	Hyperlipidemia	Pulmonary dysfunction (FEV 1%<70%)
1		(+)		(+)	
2	(+)	(+)	(+)		(+)
3			(+)		(+)
4					(+)
5				(+)	(+)
6	(+)	(+)	(+)		

換術を施行した．術後1年10か月後，S2およびS3領域に肝転移がみられ，外側区域切除を施行した．症例6はRa領域のBorrmann 2の直腸癌に，6cm大のAAAを合併していたが，他科にてまず直腸癌に対し低位前方切除術を施行，AAAに対しては患者の希望により，6か月後当科で人工血管置換術を施行した．術後3年にて右上葉S3領域の肺転移が発見され，上葉部分切除術を施行した(**Table 1a**)．6例すべてが腎動脈下腹部大動脈瘤のタイプで，症例2は両側総腸骨および両側内腸骨動脈瘤を，症例6は両側総腸骨動脈瘤を伴っていた（**Table 1b**）．症例1は直型，症例2はY型で末梢側は両側外腸骨動脈と端々吻合し，両側内腸骨動脈瘤は再建不可能だったため，閉鎖した．症例5，6はY型で末梢側は両側内，外腸骨動脈分岐部の直上で吻合した．術前合併疾患として冠動脈病変（冠動脈造影上50%以上の狭窄を認めたものを有所見とした）を認めたのが2例，腎機能障害(血清クレアチニン値>1.4 mg/dl）が3例，貧血（Hb<12g/dl）3例，高脂血症(中性脂肪>130mg/dl，またはコレステロール値>230 mg/dl）が2例，呼吸機能として閉塞性パターン（1秒率<70%）を認めたのが4例だった（**Table 2**）．術後の病理学的所見では，深達度がsmまでの早期癌は胃

Table 3 Histologic findings and curability of carcinoma in patients with abdominal aortic aneurysm

Case	Histological type	Depth of invasion	Curability	Recurrence
1	tub1	sm	A	none
2	tub2	pm	A	none
3	por.	se	B	local
4	por.	s	B	carcinomatosis
5	mod.	se	A	liver
6	well.	a1	A	lung

癌の1例のみで他の5例はすべて進行癌であった(**Table 3**). 術後合併症では症例4の胃癌症例において，吻合部狭窄がみられたが，内視鏡的拡張術にて改善した．術後の入院期間では，症例4で術後合併症の治療のため70日要したが，その他の5例においては13日～31日であった．

考　察

腹部大動脈瘤に消化器癌を合併する頻度は4～8％[3)~5)]で，自験例の11％は報告例に比較しやや多い傾向にあった．合併する悪性腫瘍として，欧米では大腸および直腸癌，肺癌，泌尿器系の腫瘍が多いが[3)6)]，われわれが経験した6症例のうち，胃癌が4例で最も多かったが，この結果はわが国における他施設[4)5)14)15)]とほぼ同様な結果であった．このような症例に対して同時に手術をするか，あるいはグラフト感染の危険を考慮し2期的に行うか，いずれを先行して行うかは今なお議論の多いところである[3)~6)]．当科での治療方針では両疾患とも術前に診断できたものに対して，AAAの最大径が5cm未満の場合は消化器癌に対してのみ手術を施行し，AAAに関しては経過観察としている．一方，最大径が5cm以上の場合，無症状であれば原則的には消化器癌に対してまず手術を施行している．術後の体力回復には最低2～3週間必要であるが，むやみに経過をみていると動脈瘤の破裂の危険[3)6)7)]がある．しかも，開腹手術をした場合に，コラゲナーゼやエラスターゼなどの蛋白分解酵素が活性化され，瘤の破裂の危険が増大するとも言われている[8)~10)]ため，われわれは約3週間後にAAAに対して人工血管置換術を行うのが最善であると考えている．

実際6例中3例において消化器癌術後に人工血管置換を施行しているが，幸い経過観察中に破裂した症例は1例もなかった．直腸癌の1例のみ直腸癌手術後188日間という長期経過をみていたが，その理由としては低位前方切除が他医にて施行され，しかも患者および家族の承諾が当初得られずAAAの手術が遅れたためであった．その他の2例での間隔期間は21～38日であった．消化器癌手術先行例での術中術後管理として一番重要なことは，血圧のコントロールである．術中より，ニトログリセリン，塩酸ジルチアゼムなどを適時投与し，術後も血圧が一定するまで投与を続け，経口開始以後はβブロッカーやカルシウム拮抗剤の降圧剤を投与し，収縮期血圧が140mmHg以下になるよう努めた．一方，動脈瘤の手術中に胃癌が偶然発見された症例が1例あったが，グラフト感染の危険を考慮し，1期的な手術は施行せず人工血管置換術後，21日後に幽門側胃切除術を行った．しかしながら，同時手術を積極的に行っている施設でもグラフト感染を防ぐため，AAAに対して後腹膜アプローチにて人工血管置換を行った後，体位変換し開腹にて消化器癌の手術を施行[4)5)]したり，開腹で同時手術を行っている施設でも，まず人工血管置換術を施行し，後腹膜を密に閉鎖した後，消化管の切除を実施[14)15)]し，可能な限り人工血管の感染予防に努力している．消化器癌のリンパ節郭清の点では，胃癌症例においては血管病変と離れているため，問題にならないが，直腸およびS状結腸癌で，下腸間膜動脈（IMA）の根部を結紮する場合は，瘤に対して愛護的に扱わなければならないと思われた．われわれの下部消化管2例においては，ともに2群リンパ節までの郭清だったため，特に問題はなかった．予後についての検討では，胃癌症例4例中，2例は術後再発にて死亡したが，ともに低分化型の進行癌でStage IIIaおよびIIIb症例で，根治度Bの症例だった．AAAに関しては径が小さかったため，手術は施行しなかったが，症例3における径の経時的変化では，3.9cmが2年2か月後で4.7cmまで増大していた．その他心不全で死亡した1例は，術前冠動脈造影にて左前下行枝および対角枝に50％の狭窄を認めていたため，ニトログリセリンなどの冠動脈拡張剤を術中より開始し，術後継続して投与した．この症例は初回の手術まで，胃癌病変の存在に気付かなかったが，retrospectiveに検討してみると，術前より貧血が存在していたが，消化管造影は施行されていなかった．この症例以降はAAAの患者に対して全例，便潜血検査を施行し，陽性の場合あるいは貧血を認める症例に対しては，積極的に造影や内視鏡検査を施行している．その他の3例は現在も生存中であるが，すべて根治度Aの手術がされていた．特に直腸およびS状結腸癌症例で

は退院後それぞれ肺および肝臓に転移を認めたが，それぞれ切除しえた．以上より消化器癌と腹部大動脈瘤合併症例における予後決定因子は，癌の進行度および虚血性心疾患などの合併疾患の有無であるといっても過言ではない．当然のことながら，5cm 以上の AAA に対しては積極的に切除することが前提であるが，特に最大径が6cm 以上の場合，破裂の危険が高く 1 年生存率で48%，3 年で12%と極端に悪くなる[11]ため，6cm 以上は絶対適応である．

一方，消化器癌に対する手術適応としては進行癌であっても，根治手術が可能であれば積極的に切除を行い，出血や閉塞症状を認めた場合にも癌に対する切除を先行している．しかしながら，癌性腹膜炎など切除不可能な症例に対しては，予後が不良なため，仮に径が6cm 以上あっても，無症状なら動脈瘤に対して手術は避けるべきである．他臓器に転移があった場合でも，切除あるいは抗癌剤投与で 1 年から 3 年の生存が期待できれば，無症状でも径が6cm を越えた場合は AAA に対し手術適応を認めている施設もある[3]．一方，破裂あるいは切迫破裂症例の場合は，救命のために，癌の進行度にかかわらず，AAA に対して緊急手術をせざるをえないものと思われた．

以上より，AAA 5cm 未満の場合，消化器癌において根治手術が可能であれば，癌に対してのみ積極的に手術を施行し，AAA は経過観察とする．AAA の最大径が6cm 以上の場合でも，動脈瘤が無症状であれば癌の進行度にかかわらず根治手術が可能であれば，癌に対する手術を優先し，3 週間前後に人工血管置換術を行う．一方，動脈瘤の手術を開腹で行う場合は，必ず上部および下部消化管を触診し癌の存在の有無を調べることが重要である．大腸および直腸癌症例では術後他臓器に転移が起こっても，積極的に切除すれば，長期生存が期待できる．2 期的な手術は安全であるが，進行癌症例および冠動脈病変などの合併疾患を有する症例においては，術後厳重なフォローが大切であると思われた．

文　献

1) 胃癌研究会編：胃癌取扱い規約．改訂第12版．金原出版，東京，1993
2) 大腸癌研究会編：大腸癌取扱い規約．改訂第 5 版．金原出版，東京，1994
3) Szilagyi DE, Elliott JP, Berguer R: Coincidental malignancy and abdominal aortic aneurysm. Arch Surg **95**: 402—412, 1967
4) Komori K, Okadome K, Odashiro T et al: Simultaneous resection of abdominal aortic aneurysms and early gastric cancer by retroperitoneal and transperitoneal approach. Eur J Vasc Surg **6**: 639—641, 1992
5) Komori K, Okadome K, Itoh H et al: Management of concomitant abdominal aortic aneurysm and gastrointestinal malignancy. Am J Surg **66**: 108—111, 1993
6) Nora JD, Pairolero PC, Nivatvongs S et al: Concomitant abdominal aortic aneurysm and colorectal carcinoma: Priority of resection. J Vasc Surg **9**: 630—636, 1989
7) Trueblood HW, Williams DK, Gustafson JR: Aneurysmal rupture following resection of abdominal malignancy. Am Surg **42**: 535—537, 1976
8) Swanson RJ, Littooy FN, Hunt TK et al: Laparotomy as a precipitating factor in the rupture of intraabdominal aneurysms. Arch Surg **115**: 299—304, 1980
9) Busuttil RW, Abou-Zamzam AM, Machleder HI et al: Collagenase activity of the human aorta: a comparison of patients with and without abdominal aortic aneurysms. Arch Surg **115**: 1373—1378, 1980
10) Cohen JR, Mandell C, Nargolis I et al: Altered aortic protease and antiprotease activity in patients with ruptured abdominal aortic aneurysm. Surg Gynecol Obstet **164**: 355—358, 1987
11) Szilagyi DE, Smith RE, DeRusse FJ et al: Contribution of abdominal aneurysm to prolongation of life. Ann Surgl **64**: 678—697, 1966
12) Bunt TJ: Synthetic vascular graft infections. I. Graft infections. Surgery **93**: 733—746, 1983
13) Bernhard VM: Management of graft infections following abdominal aortic aneurysm replacement. World J Surg **4**: 679—688, 1980
14) 中野秀麿，江里健輔，大原正己ほか：腹部悪性腫瘍を合併した腹部大動脈瘤の外科治療．日外会誌 **87**: 803—807, 1986
15) 小野原俊博，住元一夫，藤永　裕：悪性腫瘍を合併した腹部大動脈瘤．日血管外会誌　**4**: 429—432, 1995

Surgical Management of Coincidental Gastric or Colorectal Carcinoma and Abdominal Aortic Aneurysm

Yasushi Taguchi, Tatsuo Yamazaki, Haruyuki Anzai, Takashi Matsumoto, Naoki Nagashima, Masahiko Ohata, Isamu Koyama and Ryozo Omoto
Department of Surgery, Saitama Medical School

Fifty-seven patients with non-ruptured abdominal aortic aneurysms (AAA) seen between 1991 and 1994 were reviewed. Six patients had a histologically proven gastrointestinal malignancy with AAA. The most common site of the cancers (Ca) was the stomach (4 cases), in the other two cases it was the sigmoid colon and the rectum. Three patients underwent resection of the Ca first, one the AAA first, and two the Ca only. When both Ca and AAA are diagnosed preoperatively, Ca should be resected first. For asymptomatic AAA with a diameter more than 5 cm, grafting at proper intervals following surgey is preferred. These patients were examined for preoperative risk factors, diameter of AAA, progression of Ca, complications and long-term survival. All patients were dischaged uneventfully. There were three late deaths. One of the patients died of acute cardiac failure 6 months following surgery. This patient had ischemic heart disease (IHD), anemia, renal dysfunction and pulmonary dysfunciton preoperatively. Of the other two patients, one died of carcinomatosis 7 months after surgery, the other one died of recurrence 2 years and 2 months following surgery. Both of them undewwent resection of the Ca only, because of the asymptomatic small aneurysm. Three patiens are still alive. We conclude that a two-stage operation should be performed, but that patients with progressive cancer or risk factors such as IHD need to be followed up strictly.

Reprint requests: Yasushi Taguchi Department of Surgery, Saitama Medical School
38 Morohongo, Moroyama-machi, Iruma-gun, Saitama, 350-04 JAPAN