日消外会誌　29 (12)：2289～2293，1996年

迷入膵より発生した粘液産生十二指腸癌の1例

公立学校共済組合中国中央病院外科
和久　利彦　　上塚　大一　　渡辺　直樹　　森　　隆
椎木　滋雄　　中井　　肇　　折田洋二郎　　原藤　和泉

迷入膵より発生した粘液産生十二指腸癌の1例を経験したので報告する．症例は81歳の女性で，食思不振を主訴に近医を受診し，十二指腸球部に潰瘍性病変を指摘され当科入院となった．CTでは十二指腸球部に嚢胞状変化をともなう2cm大の腫瘤が認められた．内視鏡検査にて球部大彎後壁よりに陥凹性病変を2か所に認め生検で腺癌と診断された．十二指腸癌の術前診断で開腹術を施行したが，腹腔内洗浄細胞診にて悪性細胞を認めたため，幽門側胃切除術を行った．病理組織学的には，高分化乳頭腺癌と一部に粘液癌が混在し，腫瘍の主座は筋層に存在していた．また腺房細胞，膵導管，ランゲルハンス島を備えたHeinrich I型迷入膵が腫瘍に接して存在することより迷入膵が癌化した症例と考えられた．迷入膵より発生した十二指腸癌はきわめてまれであり，本邦において自験例を含め4例に過ぎなかった．

Key words: aberrant pancreas, duodenal carcinoma

はじめに

消化管迷入膵は胃，十二指腸，空腸などに発生し，決してまれなものではないが，迷入膵の癌化はまれであり，報告例も極めて少ない．今回，我々は迷入膵から発生したと考えられる十二指腸癌の1例を経験したので報告する．

症　例

症例：81歳，女性

主訴：食思不振

既往歴：78歳時に虫垂切除術

家族歴：特記すべき事項なし．

現病歴：平成6年1月頃より食思不振を訴え近医を受診．内視鏡検査で十二指腸球部に潰瘍性病変を指摘され，加療を受けていたが軽快せず精査目的で平成7年5月29日当科入院となった．

現症：身長137.5cm，体重38.0kg．貧血，黄疸はなく，全身状態は良好．腹部所見では圧痛，腹部膨満，腹壁緊張もなく，その他特記事項はなかった．

入院時血液検査所見：検血一般，肝機能，腎機能，腫瘍マーカーなどに異常は認めなかった．

腹部computed tomography（以下，CT）検査：十二指腸球部に一部石灰化を示し嚢胞状変化を伴う2cm大の腫瘤が認められた（**Fig. 1**）．肝転移，リンパ節転移は認められなかったが，膵頭部に一部接した像を認めた．

上部消化管内視鏡検査：球部大彎後壁よりになだらかな立上がりの隆起病変を認め，病変部に粘液様分泌を伴う2か所の陥凹部が存在した（**Fig. 2**）．同部での生検で腺癌と診断された．

内視鏡的逆行性膵胆管造影検査：胆管，膵管ともに異常を認めなかった．

低緊張性十二指腸造影検査：球部大彎に長径約3cm

Fig. 1 CT scanning showed a tumor (2cm in diameter) with a cystic change in the greater wall of the bulb.

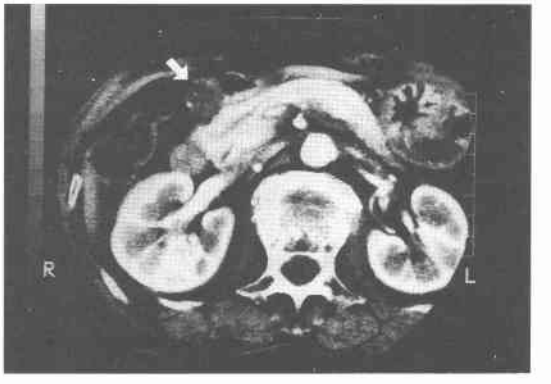

＜1996年9月11日受理＞別刷請求先：和久　利彦
〒721　福山市西深津町6－3－1　公立学校共済組合中国中央病院外科

Fig. 2 Gastrointestinal endoscopy revealed two depressed lesions with mucin-producing on the greater wall of the duodenal bulb.

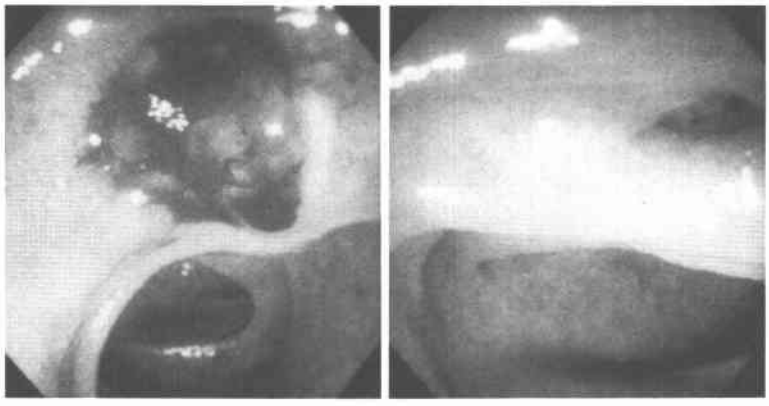

Fig. 3 Hypotonic duodenography showed the smoothly elevated lesion (3cm in size) with two depressed lesions.

Fig. 4 Fixed specimen of resected stomach showed two depressed lesions with mucin-producing on the greater wall of the duodenal bulb.

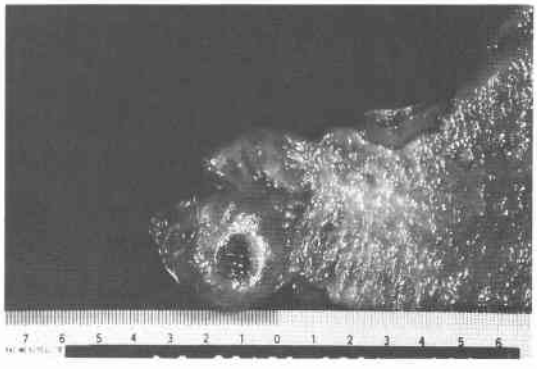

のなだらかな隆起性病変とともに病変上に陥凹部を2か所認めた（**Fig. 3**）.

以上の検査結果から，十二指腸癌の診断で6月14日開腹術を施行した.

手術所見：上腹部正中切開で開腹した．腹腔内所見としては，腹水や肝転移，腹膜播種は認めなかった．十二指腸球部大彎に径3cmの弾性硬の腫瘤を触れ，その下面は一部膵頭部と線維性に硬く癒着していた．腹腔内洗浄細胞診にて乳頭構造を示す悪性細胞群を少数認めた.肉眼的に腫瘍は大部分漿膜に覆われていたが，一部，膵頭部と固く癒着していたことを考慮すれば，十二指腸球部後方の網嚢の右方突出部よりの播種にて悪性細胞を認めたと考えられた．このため腫瘍を含めた幽門側胃切除術を施行した.

切除標本肉眼所見：十二指腸球部大彎後壁よりに正常粘膜におおわれたなだらかな立上がりの大きさ約3cmの隆起性病変を認め，病変部粘膜面に粘液分泌を伴う2か所の陥凹部を認めた（**Fig. 4**）．割面では十二指腸球部壁内に2.2×2.5cmの粘液様物質を含んだ白色の硬い腫瘤を認めた.

病理組織学的所見：十二指腸球部の陥凹部は導管様に拡張した管腔の像を呈し，陥凹部近傍の粘膜面にごく狭い範囲で乳頭腺癌が認められた（**Fig. 5 above**）．腫瘍は固有筋層に主座をもち，迷入膵組織（**Fig. 5 arrow A and B**）が腫瘍を取り囲むように接して存在していた．固有筋層以下の迷入膵組織（**Fig. 5 arrow A**）はランゲルハンス島のみを備え（**Fig. 6**），固有筋層内の迷入膵組織（**Fig. 5 arrow B**）は腺房細胞，膵

Fig. 5 (above) Histopathological finding showed that a depressed lesion was conduit-like tube. (above and below) Aberrant pancreas (arrow A and arrow B) bordered on the tumor (HE stain).

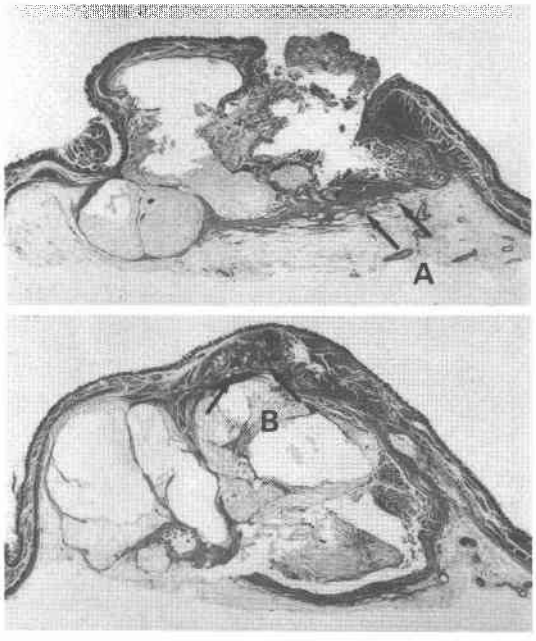

Fig. 6 Histopathological finding of fig. 5 arrow A showed aberrant pancreatic tissue consisting of only Langerhans' islets (HE stain).

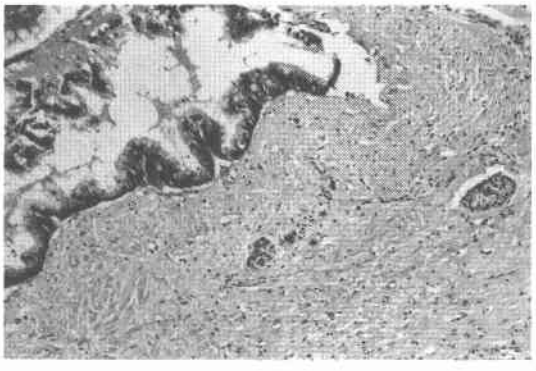

導管，ランゲルハンス島を備えていた(**Fig. 7**)．管腔構造内には高分化乳頭腺癌と一部粘液癌が混在していた(**Fig. 8**)．壁内進展はINFβ，ly_0，v_0，ow (−)，aw (−) であり，一部漿膜面への露出が疑われた．

術後経過：術後合併症もなく28病日に退院となった．術後10か月を経過した現在，再発の兆候なく外来通院中である．

Fig. 7 Histopathological finding of fig. 5 arrow B showed Heinrich type I aberrant pancreatic tissue cosisting of acinar cells, pancreatic ducts and Langerhans' islets (HE stain).

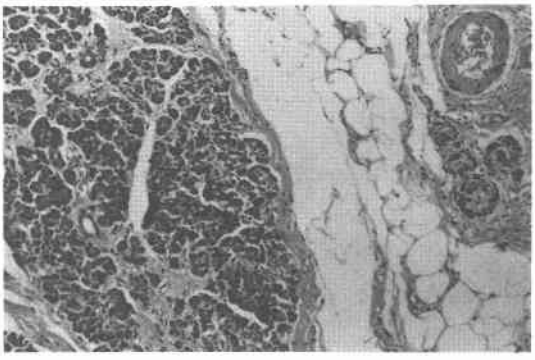

Fig. 8 Histopathological finding showed papillary and partially mucinous adenocarcinoma mostly in the muscularis propria (HE stain).

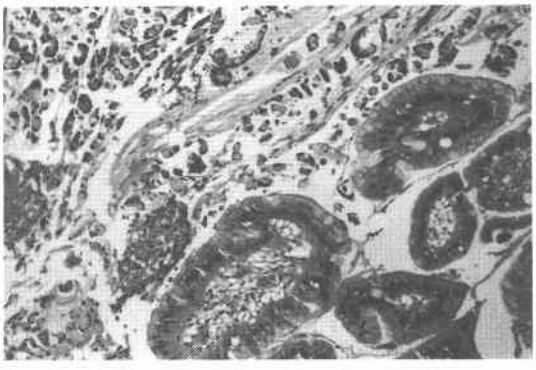

考　察

膵組織が膵臓以外の臓器組織内に存在する現象は迷入膵 (aberrant pancreas)，異所性膵組織 (ectopic pancreas) などと呼ばれている．発生学的に膵芽組織の迷入によるものとの考え方が一般的である．主な発生部位は膵に近接した臓器に多く，胃，十二指腸で全体の50%を占めている．次いで空腸，回腸，メッケル憩室などに多いとされている[1]．発生頻度に関しては報告者や剖検例，手術例によりまちまちであるが胃の場合それぞれ約1%前後である[1)2)]．肉眼所見では周囲粘膜からの半球状の隆起を呈することが多く，導管の存在を示す臍状の凹みが認められれば診断的価値が高いといわれている[2)]．迷入膵の組織学的検討にはHeinrichの分類[3)]が一般的に用いられ，3型に分けられている．I型は腺房細胞，膵導管，ランゲルハンス

島をもった完全な膵組織，II型はランゲルハンス島はないが，腺房細胞と膵導管を有するもの，III型は分泌細胞への分化はあるが定型的なランゲルハンス島や腺房細胞はなく平滑筋増殖と膵導管のみからなるものである．病変の主座は粘膜下層を含む場合が多く見られる[2]．

迷入膵の癌化については報告例は少なく，我々の検索した限りでは，本邦において胃18例[4]，十二指腸3例[5)~7)]，空腸4例[8]の報告があるに過ぎない．迷入膵の癌化を診断する基準として，久留[9]は肉眼的に病巣が主として粘膜下層から筋層にかけてみられ，粘膜にはほとんど変化を欠き，組織学的に輸出管上皮に相当する組織を証明するとしている．岩永[2]は主として粘膜下層に病巣があり，副膵またはBrunner腺が合併，共存し，これらより癌への移行像が認められるか，癌の組織像が膵腺胞に類似するなどの所見がみられるとしている．三坂ら[10]は病巣が粘膜固有層よりも粘膜下層以下で広く増殖し，非癌性の膵組織を認め，さらに病巣との間に移行像があることなどが必要な所見としている．また笠原[1]は病巣が粘膜以外の壁に主座を持ち，粘膜穿破以外粘膜と関連を持たず，転移性病変でないこと，あるいは迷入膵組織が癌と併存し癌への移行が認められるか癌の組織が膵癌に似ていることが必要としている．

本症例は①腫瘍が一部粘膜に露出しているが，腫瘍の主座は固有筋層に存在している，②非腫瘍性膵組織は腫瘍を取り囲む様に接して存在している，③導管様の管腔構造内に高分化乳頭腺癌と一部粘液癌が混在することより膵管内乳頭腺癌由来の浸潤癌に酷似している，④非腫瘍性膵組織に腺房細胞，膵導管，ランゲルハンス島が存在することより十二指腸壁内のHeinrich I型迷入膵より発生した異所性粘液産生膵癌であると考えられた．

稿を終えるに臨み，本症例の病理組織学的検討にあたり御指導を賜わった川崎病院病理部門森谷卓也先生に深謝いたします．

本論文の要旨は第47回日本消化器外科学会総会（大阪）にて発表した．

文　献

1) 笠原小五郎：機構および機能異常．木本誠二監修．新外科学大系，27B，膵癌の外科II，中山書店，東京，1989, p290—297
2) 岩永　剛：胃の副膵．成人病　7：15—21，1967
3) Von Heinrich H: Ein Beitrag zur Histologie des sogen. akzessorischen Pankreas. Virchows Archiv Pathol Anat Bd 198：392—401，1909
4) 長谷川博康，土生川光成，正木裕児ほか：胃迷入膵より発生した腺癌の1例．日臨外医会誌　55：2899—2902，1994
5) 仙丸直人，本間浩樹，橋本正人ほか：迷入膵より発生した十二指腸癌の1例．日臨外医会誌　56：1171—1174，1995
6) 池田良一，原田英二，山本賢資ほか：迷入膵より発生したと思われる十二指腸癌の1例．胆と膵　1：207—212，1980
7) 若原達男，酒井　勉，鳥沢英紀ほか：十二指腸壁内迷入膵より発生した異所性膵癌の1剖検例．岐阜市民病年報　8：133—140，1988
8) 三枝奈芳紀，田中寿一，土屋俊一ほか：異所性膵組織から発生したと考えられた小腸癌の1例．手術　49：715—717，1995
9) 久留　勝：前癌状態について．日外会誌　53：537—583，1952
10) 三坂亮一，板橋正幸，広田映五ほか：胃の異所性膵組織と癌併存例の臨床病理学的検討．Prog Dig Endosc 16：105—109，1980

A Case of Mucin-Producing Duodenal Carcinoma Arising from the Aberrant Pancreas

Toshihiko Waku, Hirokazu Uetsuka, Naoki Watanabe, Takashi Mori, Shigeo Shiiki, Hajime Nakai, Yohjiroh Orita and Izumi Harafuji
Department of Surgery, Chyugoku Chyuoh Hospital

This paper describes a case of mucin-producing duodenal carcinoma arising from the aberrant pancreas. An 81-year-old woman was seen at a nearby hospital because of appetite loss as the chief complaint. She was found to have an ulcerative lesion in the wall of the duodenal bulb and was admitted to our department for close examiation. CT scanning showed a tumor (2 cm in diameter) with a cystic change in the bulb. Gastrointestinal endoscopy revealed two depressed lesions on the greater wall of hte duodenal bulb. Biopsy revealed adenocarcinoma. Under a diagnosis of advanced cancer of the duodenal bulb, laparotomy was performed. Since peritoneal lavage cytology showed malignant cells, distal gas-

trectomy was peformed. Histologically the tumor was a papillary and partially mucinous adenocarcinoma found mostly in the muscularis propria. The aberrant pancreas (Heinrich I type) with acinar cells, pancreatic ducts and Langerhans' islets bordered on the tumor. Adenocarcinoma arising from the aberrant pancreas was diagnosed from these findings. To our knowledge, this is the fourth case reported in the Japanese literature.

Reprint requests: Toshihiko Waku Department of Surgery, Chyugoku Chyuoh Hospital
6-3-1, Nishifukatsu-cho, Fukuyama, 721 JAPAN