日消外会誌　29 (12)：2304～2308，1996年

縦隔内膵仮性嚢胞の1例

市立函館病院外科
藤田　正弘　　小澤　正則　　西岡　孝浩　　大山　　仁
森谷　　洋　　落合　浩平　　進藤　　学　　櫻庭　弘康

食道裂孔を介し右後縦隔内へ進展した縦隔内膵仮性嚢胞の1例を経験した．症例は42歳の男性．20年来の飲酒歴，24歳時に急性膵炎の手術既往あり．以来，慢性再燃性膵炎の治療歴を有する．平成6年3月腹痛を主訴に前医を受診し，膵炎の急性増悪として入院加療中であった．6月になり，胸部X線にて縦隔腫瘍と胸水が認められ，胸部computed tomographyにて後縦隔に嚢胞性病変を，magnetic resonance imagingにて横隔膜直上から上縦隔におよぶ巨大な嚢胞を認めたことから当院紹介され転院となった．膵炎の保存的治療により縦隔嚢胞は消褪したが，腹部CTでは膵被膜と胃後壁の間に嚢胞の遺残を認め，またendoscopic retrograde pancreatographyにて主膵管と交通する膵仮性嚢胞および膵・縦隔瘻孔を確認したことから膵体尾部切除術を施行した．術後順調に経過し，退院後1年4カ月の現在，再発の徴候はみられない．

Key words： mediastinal pancreatic pseudocyst，internal pancreatic fistula，pancreatic pleural effusions

I．はじめに

慢性膵炎の合併症としてしばしばみられる膵仮性嚢胞のうちでも，縦隔内膵仮性嚢胞はまれな合併症であり，われわれの検索しえた範囲では，本邦においてはこれまで12例の報告例を数えるにすぎない．最近，胸水を伴なった本症の1例を経験し，その診断にはcomputed tomography（以下，CTと略），magnetic resonance imaging（以下，MRIと略），endoscopic retrograde pancreatography（以下，ERPと略）などの画像診断が有用であったので，若干の文献的考察を加えて報告する．

II．症　　例

患者：42歳，男性

主訴：腹痛

既往歴：昭和50年，24歳時急性膵炎のため前医にて開腹術を受けた．

家族歴：特記事項なし．

飲酒歴：20年来毎日ウイスキーで水割り5杯程度

現病歴：ほぼ20年来繰り返し腹痛が出現し，その都度治療による軽快あるいは自然寛解の状態にあった．今回は平成6年3月になり頻回に腹痛があり，その増強を主訴に3月17日かかりつけの前医へ入院した．同院では慢性再燃性膵炎として加療中であったが，6月になり，胸部X線検査で胸水および縦隔腫瘍陰影を認めた．同時期のMRIでは右後縦隔に巨大な嚢胞を認めた（**Fig. 1**）．なお胸腔穿刺にて胸水を排液したが，このときの胸水中のアミラーゼ値は測定されていなかった．縦隔嚢胞の診断で6月27日当院胸部外科を紹介され転院となった．

入院時現症：前医へ入院以来3か月以上絶食で中心静脈栄養管理されており，貧血・低栄養・脱水は認めなかった．理学的には心肺に異常所見なく，腹部には右旁腹直筋切開創瘢痕あり，左季肋部に軽度圧痛を認

Fig. 1　MRI showed a large pneudocyst at the right posterior mediastinum.

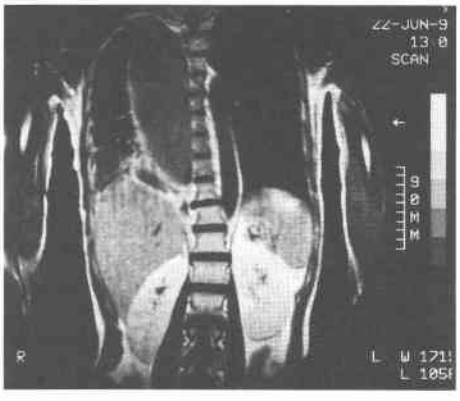

＜1996年9月11日受理＞別刷請求先：藤田　正弘
〒040　函館市弥生町2番33号　市立函館病院外科

めたが腫瘤は触知しなかった．

入院時血液検査：生化学検査のうち血清アミラーゼ値1,037（正常値30～130）IUおよび尿アミラーゼ値1896（正常値600以下）IU/l，CRP 2.3（正常値0.3以下）mg/dl と上昇を認める以外に異常値はみられなかった．

Fig. 2 CT scan showed a pseudocyst in front of the pancreatic body (arrow).

臨床経過：当院転院後，メシル酸ナファモスタットや利尿剤などによる保存的療法が奏効し，縦隔嚢胞は消失した．しかし，腹部CTで膵前面と胃後壁の間に遺残した嚢胞病変がみられた(**Fig. 2**)．ERPでは嚢胞と膵管に交通がみられ，膵体部で漏出した造影剤はこの嚢胞を介してさらに上行し，食道裂孔を通り縦隔へ流出する様子が観察された(**Fig. 3**)．以上の所見から，慢性膵炎による縦隔へ波及した膵仮性嚢胞と診断された．

消褪している縦隔嚢胞は膵炎の再燃のたびに増大を繰り返し，難治性となることが危ぐされ，根治的治療

Fig. 3 ERP revealed a leakage of contrast medium from the pancreatic duct (a) into pseudocyst (b), fistulous tract (c) and the mediastinum through the esophagus hiatus (d).

a	b
c	d

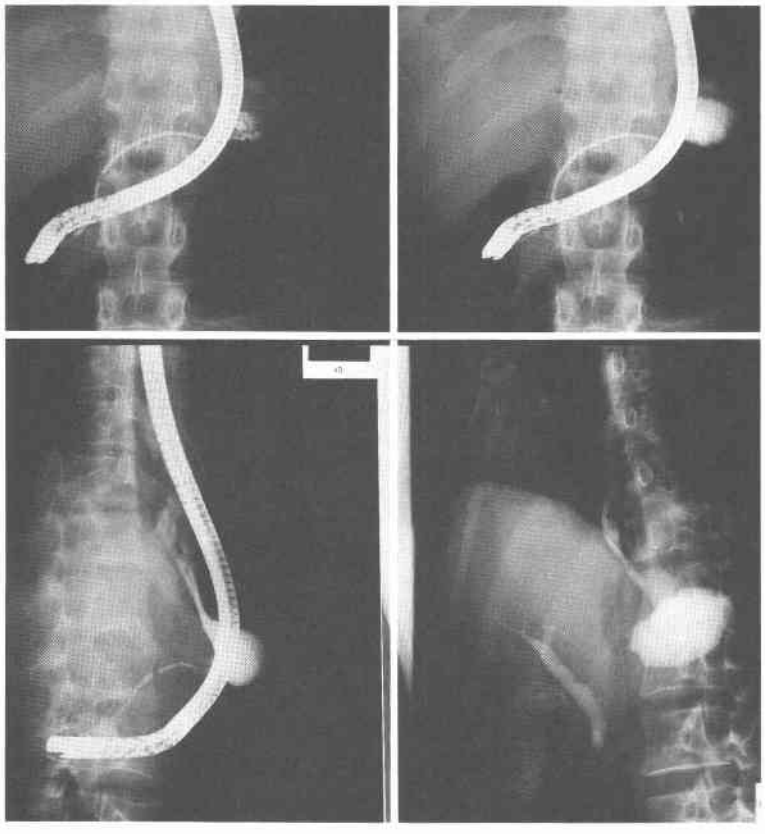

には膵管からの膵液漏出を遮断する必要があると判断し，9月7日開腹手術を施行した．

手術および摘出標本所見：胃後壁から膵を剝離する際に少量の漿液の漏出を認め，またこの部から噴門背側を経て食道裂孔へ連なる瘻孔がみられた．さらに膵を剝離し観察したところ，膵体部前面に被膜を含めた膵組織の欠損（脾門部から9cmほど膵頭側寄り）がみられた．この欠損部を含めて膵体尾部切除，脾摘出術を施行した．

Fig. 4 Histological findings showed a cyst without epithelium and a fistulous tract in the pancreatic parenchyma between a pseudocyst and a pancreatic duct (H-E, ×20 object).

摘出された膵は長さ11cm，その切断端から1.5cm尾側寄りの膵前面に被膜を含めた0.8×0.6cmの組織欠損部があり，直下で主膵管と交通していた．

組織学的所見：膵は腺房細胞が脱落し，線維化・リンパ球浸潤がみられ，膵管内にはプロテインプラグ・コレステリン結晶などが認められた．嚢胞壁に相当する部は軽度の出血を伴う肉芽・瘢痕組織からなり，内皮はなく，この部に膵管と交通する瘻管がみられた（**Fig. 4**）．これらの所見により，慢性膵炎にもとづく膵仮性嚢胞と診断された．

術後経過：術後当初は摂食後の腹痛を訴えたが，膵炎再燃の所見はみられず，また保存的に症状改善を認め10月20日退院となった．

平成8年6月現在，症状なく復職している．

III. 考　察

自験例の膵仮性嚢胞は，膵炎性で膵管と交通を有する膵外腹膜腔仮性嚢胞に分類される[1]が，嚢胞は腹膜腔にとどまらず，食道裂孔を介して右後縦隔内へ進展したいわゆる縦隔内膵仮性嚢胞の症例であった．本症は著者らが検索しえた限りでは本邦で12例[2)~10)]の報告を数えるにすぎなかった（**Table 1**）．

膵性胸・腹水の発生は膵管の破壊による膵性分泌物

Table 1 Reported cases of mediastinal pancreatic pseudocyst in Japan

Author	Age	Sex	Complaint	Alcohol	Pancreatitis	Pleural effusion	Internal fistula	Treatment
Satake[4)7)]	42	male	dyspnea	unknown	unknown	+	unknown	conservative
Tada[2)]	40	male	pain	unknown	+	+	unknown	drainage
Fukushima[3)]	45	male	dysphagia	+	+	−	−	cystojejunostomy
Orita[4)]	48	male	dyspnea, pain	+	unknown	+	+	cystojejunostomy
	41	male	dysphagia, pain	unknown	+	−	+	cystojejunostomy
Matsumoto[5)]	63	male	dysphagia	unknown	+	unknown	+	D.P.
Akimoto[6)]	75	male	anorexia	+	+	unknown	unknown	cystogastrostomy
Koh[7)]	54	male	pain	+	+	unknown	−	D.P.
Nakagawa[8)]	48	male	pain, dyspnea	+	−	+	+	D.P.
Mutoh[9)]	61	male	pain	unknown	unknown	unknown	unknown	conservative
	64	male	dyspnea	+	unknown	+	+	conservative
Kimura[10)]	39	male	pain	+	−	+	+	D.P.
Our case	42	male	pain	+	+	+	+	D.P.

(D.P.: distal pancreatectomy)

の流出が原因[11]とされ，膵管破壊が背側面でおこれば膵分泌物は後腹膜腔へ流出し，大動脈・食道周囲など抵抗の弱い場所に沿って上行して縦隔に達し，そこで膵仮性嚢胞を形成するというものであり，笠島ら[12]は胸水（pancreatic pleural effusions）の出現をみた膵一胸腔瘻孔の症例を報告している．しかし，この説とは異なり，膵管側へ破綻した後に嚢胞が後腹膜腔に拡大した症例の報告[2]もある．また自験例では膵管破綻が前面の被膜側であるにもかかわらず，腹水はみられず，頭側へ向かって瘻孔を形成して縦隔嚢胞へと進展し，胸水を招いた．この所見はKimuraら[10]の報告に一致している．

本症の診断にはCT，MRIなどの画像診断が縦隔嚢胞の経過を的確に把握するうえでも有用であった．また，ERPなどの造影検査は膵・縦隔瘻孔などの内膵瘻（internal pancreatic fistula）の存在の診断には不可欠と考えられた．

自験例のごとく明らかに膵・縦隔瘻孔の証明された症例は3例報告されており，その治療法として2例[8][10]は膵切除，他の1例[9]には保存的治療が選択され，いずれも良好な成績が報告されている．しかし，欧米では保存的療法による死亡例の報告[13]があることから，著者らは遺残せる膵仮性嚢胞を含めた膵体尾部切除術を選択したものである．なお縦隔嚢胞に対しては，術前に改善していたこと，仮性嚢胞と考えられたことから分泌細胞を有しないことや膵液流出の機序を取り除けば再び増大することはないと判断し，膵切除以外の手術侵襲は不要であり，瘻孔切除などは施行しなかった．術式の選択に関しては今後多数例の集積により検討されるべきものと考えている．

文　献

1) 若林利重：膵嚢胞・膵膿瘍．石井兼央編．臨床消化器病講座．第4巻．膵疾患．金原出版，東京，1976，p247—270
2) 多田信平：縦隔一腰筋内膵偽嚢胞．臨放線 26：809—810，1981
3) 福嶋弘道，早田正典，本田昇司ほか：後縦隔内に進展して食道狭窄をきたした膵仮性嚢胞の1例．Gastroenterol Endosc 24：276—281，1982
4) 織田耕三，山本正博，奥村修一ほか：縦隔内膵仮性嚢胞の2症例と本邦報告例の検討．日臨外医会誌 46：605—612，1985
5) 松本滋彦，天野富薫，鈴木　章ほか：縦隔へ及んだ巨大な膵偽嚢胞の1例．神奈川医会誌 12：53，1985
6) 明元克司，宮崎幹也，川上義孝ほか：縦隔内膵仮性のう胞の1例．日消病会誌 82：1621，1985
7) 黄　泰平，宮田正彦，小川法次ほか：食道裂孔ヘルニアに合併し，縦隔内に及んだと思われる膵仮性嚢胞の1治験例．日消外会誌 23：914—918，1990
8) 中川国利，桃野　哲，佐々木陽平ほか：膵性胸水を合併した慢性膵炎の1例．日消外会誌 24：1814，1991
9) 武藤　学，池谷伸一，斎藤行世ほか：保存的治療にて軽快した縦隔内膵仮性嚢胞の2例．日消外会誌 91：1852，1994
10) Kimura Y, Yamamoto T, Zenda S et al: Pancreatic pleural fistula: Demonstration by computed tomography after endoscopic retrograde pancreatography. Am J Gastroenterol 82：790—793，1987
11) Cameron JL: Chronic pancreatic ascites and pancreatic pleural effusions. Gastroenterology 74：134—140，1978
12) 笠島　眞，中谷泰康，金山隆一ほか：膵・胸腔瘻孔を伴った慢性再発性石灰化膵炎の1例．内科 47：322—326，1981
13) McCarthy S, Bookbinder M, Blumenfeld J et al: Mediastinal pseudocyst. J Clin Gastroenterol 4：45—48，1982

A Case of Mediastinal Pancreatic Pseudocyst

Masahiro Fujita, Masanori Ozawa, Takahiro Nishioka, Hitoshi Ohyama, Hiroshi Moriya, Kohei Ochiai, Gaku Shindoh and Hiroyasu Sakuraba
Department of Surgery, Hakodate Municipal Hospital

A case of medisastinal pancreatic pseudocyst in a 42-year-old man is reported. He had a history of reccurent abdominal pain after every time he drank, which was caused by relapsing pancreatitis. He was admitted to a hospital on March 17, 1994, complaining of epigastralgia. Computed tomography and magnetic resonance imaging revealed water density fluid collection in the posterior mediastinum. He was referred to Hakodate Municipal Hospital on June 27, 1994. After conservative treatment for pancreatitis, CT revealed that the mediastinal tumor had disappeared and a cystic tumor in the cavity of the bursa

omentum had decreased. Endoscopic retrograde pancreatography showed that a pancreatic pseudocyst and an internal pancreatic fistula had developed from the pancreatic duct to the mediastinum. Distal pancreatectomy was performed on September 1, 1994. The postoperative course has been uneventful during 16 months after discharge.

Reprint requests: Masahiro Fijita Department of Surgery, Hakodate Municipal Hospital
2-33, Yayoicho, Hakodate, 040 JAPAN