日消外会誌　30（1）：1～7，1997年

原　著

逆流性食道炎に対する術式の選択に関する検討

熊本大学第1外科，出水市立病院[1]，植木町立病院外科[2]，山鹿市立病院外科[3]
田平　洋一　大熊　利忠[1]　鳥越　義継[2]
金子　洋文[3]　池上　克徳　近藤圭一郎
花田　法久　本郷　弘昭　北村　信夫

逆流性食道炎の術式の適応に関して自験例30例を非狭窄例と狭窄例に分けて検討した．非狭窄例22例にHill変法＋3/4周fundoplication（H-F法）を施行し，術後のAFP（anatomy，function，pathology）分類ではA gradingで12例中12例（100%），F gradingで12例中11例（92%），P gradingで12例中10例（83%）に改善が認められた．術後遠隔期（2～11年）のアンケート調査では「胸やけ」や「逆流」症状が「毎日ある」症例はみられなかった．手術終了時のlower esophageal sphincter pressure（LESP）は18.0～40.0mmHgに上昇した．狭窄例8例中4例にCollis-Nissen法（C-N法），3例にBelsey Mark IV法（B法），1例に食道切除術を行い，C-N法2例に再発が認められた．B法3例では術後LESPが11mmHg，18.7mmHg，31.3mmHgに上昇し術後経過良好であった．以上の結果より非狭窄例にはH-F法を，狭窄例にはB法を第1選択と考えているが，狭窄例では，術前拡張療法および食道内圧検査施行後に最適の術式選択を行うべきである．

Key words: reflux esophagitis, short esophagus, modified Hill technique, Belsey Mark IV repair, esophageal manometry

目　的

本邦でも食習慣の欧米化および体位の肥満化が進むとともに，また24時間PHモニタリング，食道内圧検査，色素内視鏡などの検査技術の発達により，胃食道逆流症（gastroesophageal reflux disease: GERD）と診断される症例が増加している[1]．これに伴い逆流性食道炎は，関連学会のクリニカルフォーラム[2]や関連医学雑誌の特集[3]などにもとり上げられるようになり，その成因と病態および治療法について関心が持たれるようになってきた．

逆流性食道炎の外科治療に関しては，1911年Mayoによって最初の手術例が報告されて以来，Hill法[4]，Nissen法[5]，Belsey Mark IV法[6]（以下，Belsey法と略記）など多数の術式が報告されてきた．また狭窄をともなう短食道型逆流性食道炎に関しては先の術式のほかにCollis法—Fundoplication術式などが行われているが[7]，現在においてもそれらの術式の選択に関してまだ議論は多い．

＜1996年10月9日受理＞別刷請求先：田平　洋一
〒860　熊本市本荘1－1－1　熊本大学医学部第1外科

そこで，今回逆流性食道炎に対する術式の選択に関する問題点について，自験例をもとに非狭窄例，狭窄例に分けて検討を加えた．

対　象

1983年1月から1995年6月までの13年間に当施設で手術を施行した逆流性食道炎（術後逆流性食道炎は除く）症例は32例であり，狭窄を伴わない症例24例，狭窄を伴う症例8例であった．

当教室では1983年以前，Hill法が29例に施行されたが，ヘルニア再発は1例も認められなかったものの逆流再発を6例に認めた．また，Nissen法を主とした逆流防止手術を9例に行ったが，術後嚥下困難やGas

Table 1 Operative procedures performed for reflux esophagitis

Procedures	No.
Modified Hill technique＋270 degree fundoplication (Posterior gastropexy＋floppy fundoplication)	22
Collis-Nissen operation	4
Belsey Mark IV repair	4
Lower esophagectomy	1
Repair of hiatus＋270 degree fundoplication	1

bloat症候群を併発した[8]．そこで，以後術式の変更を行い，1983年以降非狭窄例にはHillの後方胃固定変法＋3/4周fundoplication（以下，H-F法と略記）を標準術式としてきた[8)9)]．他には，Belsey法1例，裂孔縫縮＋3/4周Fundoplication 1例，狭窄例8症例にはCollis-Nissen法4例，Belsey法3例，下部食道噴門側胃切除術1例を行っている（**Table 1**）．

そこで，今回は非狭窄例のうちH-F法を施行した22例（非狭窄群）と狭窄例8例の計30例を当研究の検討対象とした．

なお，逆流性食道炎の定義としては，

1．胸やけや逆流など，胃食道逆流症（GERD）に高頻度かつ特異的に認められる症状を有する．

2．内視鏡検査で食道炎の所見が認められる．

3．24時間PHモニタリングでPH≦4を示す時間比率が4％以上である．

（1．かつ2．が満たされることが最低条件）とし，手術適応基準は，

1．半年以上の内科的治療によっても症状が改善しない

2．Savary & Millerの内視鏡分類でStage III以上

3．傍食道ヘルニアや混合型ヘルニア

とした．2．3．は手術の適応として問題がないが，1については内視鏡所見の程度と自覚症状とが必ずしも一致しない症例があり，薬物療法を第1選択とするが，半年間内科的治療を施行しても自覚症状の改善が認められない症例については手術を考える．そこで，1，2，3のいずれか1つを満たせば，手術適応とした．

各術式の評価

1．術中食道内圧検査

H-F法施行例22例中術中食道内圧検査が施行された13例の開腹時と閉腹前の下部食道括約部圧（LESP）を対応のあるt検定で比較し，$p<0.05$を有意差ありとした．

2．AFP分類

H-F法施行例22例中，当施設で24時間PHモニタリング導入後，術前術後に24時間PHモニターを施行できた12例を対象とした．

国際食道疾患会議（ミュンヘン，1991）において改訂されたAFP（anatomy，function，pathology）分類（**Table 2**）を用いて術前術後の比較を行った．

3．アンケート調査

H-F法施行例22例に郵送によるアンケート調査を行い，術後2年から最長11年における臨床症状の有無について検討した．胸やけ，逆流，嚥下困難，Gas bloat症候群の4項目につき，症状の有無を「毎日ある」，「時々ある」，「ない」の3つの選択肢から選んでもらい，予後について自覚的所見の改善の面から検討した．

4．狭窄群

狭窄群8例については，術式の違いによって予後にどのような差異があるのか症例別に検討を加えた．

結　果

1．術中食道内圧検査

H-F法を施行した22例中術中食道内圧検査が施行された13例の開腹時のLESPは11.3±9.9mmHg，閉腹前のLESPは28.2±7.1mmHgであり，閉腹前の

Table 2　AFP classification（ISDE, Munich, 1991）

A＝Anatomy（based on barium and/or endoscopy）
- 0. No hiatal herniation identified.
- 1. Small and/or intermittent sliding（axial）hiatal hernia.
- 2. Constant sliding（axial）hiatal hernia, not reducing on barium studies or with the pesophago-gastric junction fixed more than 3cms above the diaphragm on endoscopy.
- 3. Mixed or para-oesophageal（paraxial）hiatal hernia.

F＝Function（based on 24-hour pH measurement）
- 0. Normal acid exposure, defined as pH below 4 for up to 3.9% of recording time.
- 1. Increased acid exposure, with pH below 4 for 4.0 to 7.9% of recording time.
- 2. Increased acid exposure, with pH below 4 for 8.0 to 19.9% of recording time.
- 3. Increased acid exposure, with pH below 4 for 20.0 or more of recording time.

P＝Pathology（based on barium, endoscopy or operative findings）
- 0. No macroscopic mucosal abnormality.
- 1. Isolated or non-confluent erosive lesions of the mucosa.
- 2. Circumferential or confluent erosive lesion in the mucosa.
- 3. Chronic lesions involving the well of the oesophagus, i.e. stricture, short oesophagus or penetrating ulcer.

Fig. 1 Changes in A grading of AFP classification in 12 evaluable patients without stricture

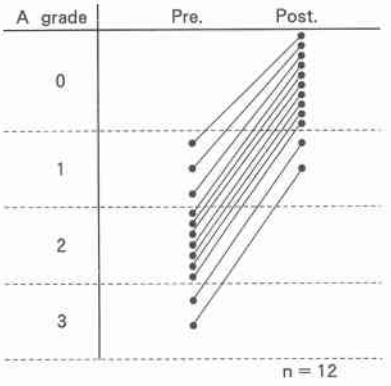

Fig. 2 Changes in F grading of AFP classification in 12 evaluable patients without stricture

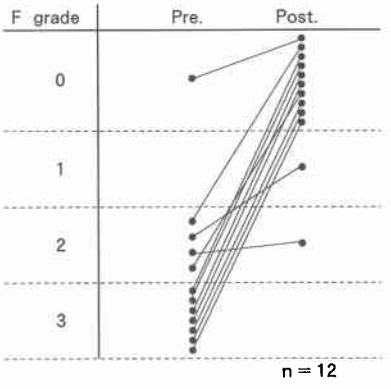

LESP は有意に上昇していた（$p<0.0001$）.

2. AFP 分類による H-F 法の評価

A（anatomical）grading：術前 Grade 1：3例，Grade 2：7例，Grade 3：2例であり，術後は Grade 0：10例，Grade 1：2例であり，12例すべてに改善が認められた（**Fig. 1**）.

F（functional）grading：術前 Grade 0：1例，Grade 2：4例，Grade 3：7例であり，術後は Grade 0：10例，Grade 1：1例，Grade 2：1例であり，術前 Grade 2の1例は術後も改善が認められなかった（**Fig. 2**）.

P（pathological）grading：術前 Grade 1：7例，Grade 2：4例，Grade 3：1例であり，術後 Grade 0：7例，Grade 1：5例とすべて Grade 1以下に改善した（**Fig. 3**）.

3. 狭窄群の術式とその予後（**Table 3**）

Fig. 3 Changes in P grading of AFP classification in 12 evaluable patients without stricture

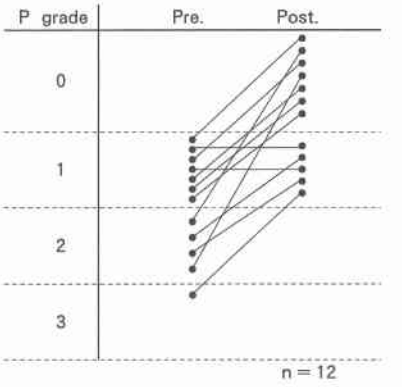

Collis-Nissen 法を1から4の症例に施行した．4例中2例は経過良好で，残りの2例に逆流の再発が認められ，うち1例に左開胸開腹による下部食道噴門切除術を行い，術後7年経過良好であった．他の1例は，逆流の再発はみられるが，H_2 blocker 投与にて症状は軽微となったため，現在経過観察中である．

症例5に対しては，術前の2回の Savary-Gilliard Dilator による拡張療法にもかかわらず，狭窄が改善しなかったため，下部食道噴門切除術を施行し，術後3年の現在経過良好である．

症例6，7，8については術前の Savary-Gilliard Dilator による拡張療法にて拡張が認められ，食道内圧検査にても蠕動波が認められ可逆性の狭窄と考えられたため，Belsey 法を施行し，おのおの術後2年，術後1年，術後3か月の現在，再発は認められず経過良好である（**Table 3**）.

4. アンケート調査の結果

22例中17例に回答が得られた（回答率77.3%）．胸やけ，逆流は術前17例全例に認められたが，嚥下困難は術前いずれの症例にも認められなかった．症状が「毎日ある」と返答した症例はいずれの項目にも認められなかった．「胸やけ」や「逆流」といった術前認められた症状が，術後消失した症例の占める割合を有効率とすれば，「胸やけ」「逆流」とも17例中12例：70.6%の有効率であった．また，手術に起因すると考えられる「嚥下困難」，「Gas bloat 症候群」はともに17例中15例（88.2%）が「ない」という回答であった（**Table 4**）.

考　察

逆流性食道炎の外科手術に際して，Skinner，Belsey ら[10]はその著書「Textbook of Esophageal Disease」

Table 3　Profiles of stricture group (shortening of the esophagus)

Case	Age	Sex	Length of hernia (cm)	Length of stricture (cm)	Manometric peristalsis	Dilatable or not	Operation	Outcomes	
1.	67	M	3	5	—	No	Collis-Nissen	Stricture	(12M)
	69		—	5	—	—	Resection (Second operation)	Good	(7Y)
2.	71	F	4	1.5	Yes	—	Collis-Nissen	Good	(9Y)
3.	58	M	5	5	Yes	No	Collis-Nissen	Good	(8Y)
4.*	58	F	3	5	No	—	Collis-Nissen	Reflux	(13M)
5.	72	M	4	5	Yes	No	Resection	Good	(3Y)
6.	54	F	4	1	Yes	Yes	Belsey Mark IV	Good	(2Y)
7.	78	F	5	5	Yes	Yes	Belsey Mark IV	Good	(1Y)
8.	62	M	6	1	Yes	Yes	Belsey Mark IV	Good	(3M)

*Case 4 was associated with PSS.　M：months after operation
Y：years after operation

のなかで重要なポイントを5つ挙げているが，

1. 下部食道括約機構（LES）を含んだ腹部食道を3〜5cmの長さをもって復旧すること

2. 食道裂孔部を適度な強さで縫縮すること

3. 噴門形成術を施行することは次の3点で重要である．

a）噴門形成でもたらされる胃内圧の増加がLES圧の補助になる

b）胃上部の括約筋線維の締め付けが加わりLES圧を上昇させる

c）LESを陽圧下の腹腔内に固定する

4. LESを陰圧下の胸腔内に引き戻そうとする力に対して拮抗させること

5. Hillの後方胃固定の際に起こる下部食道の回転は逆流を防止するのに有効であるが，同時に嚥下困難を引き起こす．

特に5.の術後の合併症を防止するために術中食道内圧測定が必要と考えている．

当教室では以前からHill変法の有用性を報告してきた[11]．Hillの原法ではHis角強化の目的でのsling形成と正中弓状靱帯への縫着固定操作を同時に行う[4]のに対し，変法ではVansantら[12]が報告したように，この2つの操作を別々に行っている．1983年から狭窄を伴わない逆流性食道炎(多くは裂孔ヘルニアを合併)に対してH-F法を採用してきた．採用当初の数例にはsling形成の後にFundoplicationを追加していたが，その後はsling形成は行っていない．つまり，H-F法は以下の3つの主操作からなる．

1）食道裂孔部の適度な縫縮（1.5横指程の余裕を持たせる）

2）3/4周 Fundoplication

3）正中弓状靱帯への胃の縫着

これらの操作は先に述べたSkinnerの重要ポイントをすべて満足していると考えられる．また，当教室では従来から術中食道内圧検査の有用性を報告してきた[13]．また大熊ら[14]はHill変法を行う際に食道胃接合部を正中弓状靱帯に固定した時点のLESPを31〜57 cmH_2O，手術終了時のLESPを31〜66cmH_2Oの値に保つことが重要であることを強調している．今回のH-F法12例の手術終了時のLESPも同様の値であった．これはHill変法とH-F法との間に多少の術式の差異があるもののほぼ満足すべき値であると考えられた．術後のAFP分類にてもスコアが術前よりも小さくなったものは，A gradingで12例中12例（100%），F gradingで12例中11例（91.6%），P gradingで12例中10例（83.3%）であり，高い改善率を示している．

また郵送によるアンケート調査による術後遠隔期（2〜11年）の自覚症状の有無をみても，胸やけ，逆流などの症状が「毎日出現する」例は皆無であり，「時々ある」と答えた例も術前より明らかに軽快しており，満足しているとの回答であった（**Table 4**）．以上より

Table 4　Results of interviews to 17 patients treated with modified Hill technique plus 270 degree fundoplication

	"Everyday"	"Sometimes"	"None"
Heart burn	0	5	12
Regurgitation	0	5	12
Dysphagia	0	2	15
Gas bloat syndrome	0	2	15

H-F法は狭窄を伴わない逆流性食道炎の術式として有用と考えられた．

狭窄を伴う短食道型症例において胸腔内へ脱出した本来の食道胃接合部を放置して，胃管を“Pseudo esophagus”として作成して新しいHis角を腹腔内に形成するCollis法は画期的であり，これに何らかのFundoplicationを付加する複合手術は，狭窄例に対するすぐれた術式と考えられる[15]．当教室においても症例1～4にCollis-Nissen法を施行した．しかし，症例1，4の2例に術後再発がみられた．症例1は初回手術時270度のFundoplicationを伴うCollis-Nissen法を施行したが，12か月後に食道下部から“Pseudo esophagus”にかけて潰瘍が出現し，これによる狭窄をきたしたため，下部食道噴門切除術を施行した．症例4は進行性全身性硬化症(PSS)に合併した症例で，術後13か月目の透視で逆流が認められたが，症状軽微のため，現在内服加療中である．この2例は術前の食道内圧検査にて1次蠕動波が欠如していた．これら2例には初回手術時の術式として切除術を選択したほうが妥当と考えられた．

また，症例6，7，8に対しては，術前の拡張療法にて狭窄病変が拡張可能であり，食道内圧検査にて蠕動波も認められたためBelsey法を採用したが，術後経過は現在のところ良好である．

狭窄を伴う逆流性食道炎の治療に際して拡張可能な狭窄であれば，種々の修復術式の適応となるのは諸家の報告と一致する[16]．その術式には以下のものが挙げられる．

1) ThalのFundic Patch＋Fundoplication[17]
2) Collis Cardioplasty＋Fundoplication[7][18]
3) 経胸的Total Fundoplication[19]
4) Belsey Mark IV法

このうち，1) ThalのFundic Patch＋Fundoplicationは必ずしも術前の拡張療法を必要としない．

DeMeesterら[20]は狭窄を伴う逆流性食道炎53例に対して経胸的Nissen法を施行し，拡張療法にて拡張可能もしくは食道内圧検査にて運動機能が十分保たれているもの，またこの両者を兼ね備えているものは，経過良好であったと報告している．

Pearsonら[16]は食道狭窄合併例277例にCollis-Belsey法を施行し，5年以上のフォローアップが可能であった33例中26例(78%)が良好な臨床経過をたどったと報告した．

また，Orringerら[21]はCollis-Belsey法術後の平均12か月のフォローアップ中19%に臨床的に逆流の再発が認められたとしている．

また，彼ら[18]は狭窄病変を有する32例にCollis-Nissen法を施行し，臨床的に逆流の再発をみたのは3%に過ぎず，PHモニターによる逆流所見が認められたものは6%であったと報告している．その理由として，Collis-Nissen法に行ったFundoplicationは“Total” Nissen法であったのに対し，Collis-Belsey法ではGastroplasy後の新しい“Cardia”が横隔膜直下で変形するために最大限180度までのFundoplicationしか行われなかったとしている[21]．これにより術後のLESP維持の面でCollis-Belsey法が不利になったため再発率の高さにつながったものと考えられる．実際，彼ら[22]は術後のHigh pressure zone (HPZ) 圧の上昇がCollis-Belsey法では75例中47例 (63%) にしか認められなかったのに対し，Collis- (total) Nissen法では19例中18例 (95%) に認められたと報告している．

当教室で施行したCollis-Nissen法はすべて270度のNissen法であり，再発した症例1は再手術時にFundoplicationが180度にしか保たれていなかった．また，症例4は手術終了時のLESPが8.5mmHgと低値であり，再発時のLESPは4.5mmHgとさらに低下していた．以上よりCollis法に併用するには“total Fundoplication”が望ましいと考えられたが，自験例の症例2，3のように270度でも経過良好なものもある．この相違はいかなる理由で生じたのかは不明であるが，術後のLESPを高値に保つという点ではtotal Fundoplicationが優位であることに異論はないと思われる．

しかし，total Fundoplicationの術後合併症として術後の狭窄が挙げられる．しかも，Collis法施行後，小さくなった残りの胃底部を用いてtotal Nissen法を施行すれば，新しく作成された腹部食道の狭窄が出現する可能性が高くなると考えられたため，当教室では270度のFundoplicationを選択した．しかし，結果として4例中2例に術後の逆流再発が認められた．以上より，Floppy total Nissen法が最適と考えられるが，特に胃底部が小さい症例では，その施行が難しくなることが十分予想される．よって，LESPを高めることを重視すれば，total Nissen法を採用せざるをえなくなり，術後狭窄発生の頻度が高くなることが考えられ，また，270度で抑えれば，前述した理由により，再発率が高くなることが考えられる．Collis法に付加するFundoplicationの方法に関して更に検討が必要であ

ると考えている．

以上の理由から当教室では狭窄を伴う逆流性食道炎にBelsey法を採用したが，日が浅くまだ3例しか経験していない．しかし，全例経過は良好であった．3例とも術前拡張療法で拡張可能であり，また，術前食道内圧検査にて1次蠕動波が認められた．狭窄を伴った逆流性食道炎に対してBelsey法を施行したという報告は本邦では最近10年では報告は見られない．しかし，Belseyも報告しているように，初期のBelsey法の狭窄合併例での成効率は低く50%であった[23]．

本法で形成されたLESは横隔膜下に引き降ろされ固定されるが，食道の短縮の程度が強いとこれを胸腔内へ引き戻そうとする力が強くなる．再発の原因の大部分がこの張力によるものであることをBelsey自身も認めている．これに対して1988年Littleら[24]は，ブジーにて拡張可能な食道狭窄症例17例にBelsey法を施行し，術後経過の思わしくないものは1例（5.9%）に過ぎなかったと報告している．Belsey法施行時に食道を大動脈弓下まで充分に遊離することと食道壁のしっかりした部位にやや深めに針糸をかけることが重要である．ただし，食道の短縮の程度が高度なものではこの張力に拮抗するのは難しくなると考えられ，このような場合，彼らは食道切除術を勧めている．Belsey法と食道切除術の間を埋める術式として前述したCollis+Fundoplication法を選択するという考えも十分成り立つと思われるが，このような観点から短食道を示す例においてBelsey法とCollis+Fundoplication法の適応基準（使い分け）を詳述した報告は著者らの知る範囲内では見当たらない．

Horbachら[25]はBelsey Mark IV法の術前術後のLESPを測定し，術後のLESP（平均14.5mmHg）が術前値（平均7.8mmHg）と比較して有意に上昇しているものが予後良好であったと報告している．当教室での症例6，7，8でも術後のLESPはおのおの11 mmHg（術前8.3mmHg），18.7mmHg（術前1.6 mmHg），33.1mmHg（術前4.0mmHg）と上昇していたが，症例6では若干低めであり，今後のフォローアップが重要と考える．

当教室における症例の経験と文献的考察より逆流性食道炎の術式の選択に関して以下のように考えられた．

1）非狭窄例にはHillの後方胃固定術変法+3/4周Fundoplicationを第1選択とすべきである．

2）狭窄例に対しては，術前拡張療法にて拡張可能であれば，Belsey法を第1選択とし，食道の狭窄の範囲が長いものにはCollis-（total）Nissen法を考慮する．現在のところ胸腔内に脱出した食道胃接合部から食道裂孔部までの距離（胸腔内へ脱出した胃の長さ）が5cm以下であり下部食道の運動機能が完全に消失していないものでは十分Belsey法が施行可能と考えている．

3）術前拡張療法が無効な症例では切除術を考慮する必要がある．

以上のような観点から，特に狭窄を伴う逆流性食道炎の手術療法に際しては術前の拡張療法および食道内圧検査の施行が不可欠であり，これに基づいて最適な術式を選択することが重要である．

なお，本論文の要旨は第45回日本消化器外科学会総会（平成7年，横浜）で発表した．

文　献

1）青木照明：エディトリアル胃食道逆流症(GER)と逆流性食道炎．現代医療　27(増II)：1375—1377，1995
2）日本消化器病学会編：クリニカルフォーラム(1)逆流性食道炎の基礎と臨床．日消病会誌　91(臨増)：487—489，1995
3）小澤壮治，北島政樹：逆流性食道炎の成因．外科治療　70：769—774，1994
4）Hill LD: An effective operation for hiatal hernia: An eight year appraisal. Ann Surg 166：681—692，1967
5）Nissen R: Gastropexy and "fundoplication" in surgical treatment of hiatus hernia. Am J Dig Dis 6：954—961，1961
6）Skinner DB, Belsey RHR: Surgical management of esophageal reflux and hiatal hernia. Long-term results with 1,030 patients. J Thorac Cardiovasc Surg 53：33—54，1967
7）Pearson FG, Langer B, Henderson RD: Gastroplasty and Belsey hiatus hernia repair. An operation for the management of peptic stricture aquired short esophagus. J Thorac Cardiovasc Surg 61：50—63，1971
8）宮内好正，大熊利忠：滑脱型食道裂孔ヘルニアの手術：Belsey-Mark IV型噴門形成術および胃後壁固定術を中心に．手術　41：603—608，1987
9）大熊利忠：滑脱型食道裂孔ヘルニアに対するHill手術変法．日外会誌　81：1094—1096，1980
10）Skinner DB, Belsey RHR: Management of esophageal disease. Saunders, Philadelphia, 1988，p548—577
11）大熊利忠：滑脱型食道裂孔ヘルニアに対するHill手術変法．その理論と手術手技．手術　36：1065—1071，1982
12）Vansant JH, Baker JW, Ross DG: Modification of the Hill technique for repair of hiatal hernia. Surg Gynecol Obstet 143：637—642，1976

13) 原田貞美, 海洋祐, 大塚憲雄ほか：各種食道疾患のLESP—特に術中モニターとしての食道内圧測定の意義—. 外科診療 21：59—62, 1979
14) 大熊利忠, 夏山秀康, 大塚憲雄ほか：滑脱型食道裂孔ヘルニアに対するHill手術変法手術成績とその術中食道内圧測定の意義について. 日胸外会誌 31：21—27, 1983
15) Henderson RD, Marryatt GV: Total fundoplication gastroplasty (Nissen gastroplasty): Five-year review. Ann Thorac Surg 39：74—79, 1985
16) Pearson FG, Henderson RD: Long-term follow-up of peptic stricture managed by dilatation, modified Collis gastroplasty, and Belsey hiatus hernia repair. Surgery 80：396—404, 1976
17) Thal AP, Hatahuku T, Kurztman R: New operation for distal esophageal strictures. Arch Surg 90：464—472, 1965
18) Orringer MB, Orringer JS: The combined Collis-Nissen operation. Early assessment of reflux control. Ann Thorac Surg 33：534—539, 1981
19) Pennel TC: Supradiaphragmatic correction of esophageal reflux strictures. Ann Surg 193：655—665, 1981
20) Zaninotto G, DeMeester TR, Bremner CG et al: Esophageal function in patients with reflux-induced strictures and its relevance to surgical treatment. Ann Thorac Surg 47：362—370, 1989
21) Orringer MB, Sloan: Complications and failings of the combined Collis-Belsey operation. J Thorac Cardiovasc Surg 74：726—735, 1977
22) Orringer MB, Sloan H: Combined Collis-Nissen reconstruction of the esophagogastric junction. Ann Thorac Surg 25：16—21, 1978
23) Belsey R: Mark IV repair of hiatal hernia by the transthoracic approach. World J Surg 1：475—783, 1977
24) Little AG, Naunheim KS, Fergason MK et al: Surgical management of esophageal strictures. Ann Thorac Surg 45：144—147, 1988
25) Horbach JMLM, Masclee AAM: Prospective evaluation of 24 hour ambulatory PH metry in Belsey Mark IV antireflux surgery. Gut 35：1529—1535, 1994

Selection of Operative Procedures for Reflux Esophagitis

Yoichi Tabira, Toshitada Okuma[1], Yoshitsugu Torigoe[2], Hirohumi Kaneko[3],
Katsunori Ikegami, Keiichiro Kondo, Norihisa Hanada,
Hiroaki Hongo and Nobuo Kitamura
The First Department of Surger, Kumamoto University, School of Medicine
[1]Department of Surgery, Izumi City Hospital
[2]Department of Surgery, Ueki City Hospital
**Department of Surgery, Yamaga City Hospital

To determine the efficacy of the operative procedures for reflux esophagitis, the 30 patients including 8 patients with esophageal stricture (shortening) were retrospectively reviewed. Twenty-two of the 30 patients with noncomplicating Grade O-III esophagitis underwent the modified Hill technique plus 270-degree fundoplication. The AFP grade was determined for 12 of the 22 patients before and after the operation. All 12 patients improved in A grading, 11 patients (92%) improved in F grading, and 10 patients (83%) improved in P grading after the operation. Intraoperative esophageal manometry showed a significant elevation of lower esophageal sphincter pressure (LESP) after the repair (18.4～38.2 mmHg). Among the 8 patients with esophageal stricture, 4 underwent the Collis-Nissen operation, 3 with dilatable stricture underwent Belsey Mark IV repair, and one with an undilatable stricture underwent resection of the lower esophagus and cardia. Reflux symptoms have recurred in 2 patients treated by inadequate fundoplication of the Collis-Nissen operation. Three patients treated with Belsey-Mark IV repair have been relieved of reflux with adequate levels of LESP after the operation (11.0 mmHg, 18.7 mmHg and 31.3 mmHg). In conclusion, a modified Hill technique plus 270-degree fundoplication is a suitable procedure for noncomplicating reflux esophagitis, and Belsey Mark IV repair is a useful operation for complicating reflux esophagitis with stricture. Preopertive dilatation and esophageal manometry are essential to indicate the need for an operative procedure for reflux esophagitis with stricture.

Reprint requests: Yoichi Tabira The First Department of Surgery, Kumamoto University School of Medicine
1-1-1 Honjo, Kumamoto, 860 JAPAN