日消外会誌　30（1）：80～83，1997年

十二指腸原発腺扁平上皮癌の1例

富士宮市立病院外科
中村　利夫　　佐野　佳彦　　大端　　考
鷲山　直巳　　梅原　靖彦　　大久保忠俊

原発性十二指腸癌は比較的まれな疾患であるがその組織型は腺癌がほとんどであり，十二指腸原発の腺扁上皮癌はきわめてまれである．われわれはその1切除例を経験したので報告する．症例は77歳の男性．貧血を主訴に受診し，内視鏡にて十二指腸下行脚に腫瘍を認め，2回の生検にて扁平上皮癌および腺癌の診断を得た．手術は腫瘍の横行結腸と門脈右壁への浸潤が認められたため，結腸右半切除術と門脈右壁を合併切除し膵頭十二指腸切除術を施行した．摘出標本ではVater乳頭の口側下行脚に大きさ10.5×9.0cmのBorrmann I型の腫瘍を認め，病理組織検査にて高分化の腺癌と細胞内角化が散見される扁平上皮癌とが混在した腺扁平上皮癌と診断された．術後5年経過し再発を認めず健在である．

Key words: adenosquamous carcinoma of the duodenum

はじめに

原発性十二指腸癌は全悪性腫瘍中の0.25%であり比較的まれな疾患であるがそのほとんどは腺癌である[1)2)]．十二指腸原発の腺扁上皮癌はきわめてまれな疾患であり予後不良とされる[3)]．われわれは拡大手術により5年の長期生存が得られた十二指腸原発の腺扁平上皮癌の1例を経験したので文献的考察を加えて報告する．

症　例

患者：77歳，男性

主訴：貧血

既往歴：脳梗塞

家族歴：特記すべきものなし．

現病歴：1991年4月見当識障害を認め当院脳外科を受診し，CTにて右後頭葉脳梗塞と診断されるが，受診時血液検査にて貧血を指摘され当科を紹介された．

入院時現症：身長168cm，体重67kg，体温37.9°C，血圧178/88mmHg，脈拍84/min，眼瞼結膜に強度貧血を認めるが，黄疸は認めない．右上腹部に可動性不良，境界不明瞭な超手拳大の腫瘤を触れる．表在のリンパ節は触知しない．

入院時検査成績：一般血液検査にて貧血と白血球の増多を認めるが生化学検査および腫瘍マーカーでは異常値を認めなかった（**Table 1**）．

腹部CT検査：十二指腸下行脚に直径約10cmの腫瘍を認める（**Fig. 1**）．

上部消化管内視鏡検査：十二指腸下行脚に半周性の易出血性隆起性病変を認め，初回生検にて扁平上皮癌の診断を得るが，再度施行した生検では腺癌と診断され，pleomorphismに富む腫瘍と考えられた．

上部消化管造影検査：十二指腸下行脚の開大はあるが通過障害は認められない（**Fig. 2**）．

注腸造影検査：大腸全体に憩室症を認め，また腫瘍の存在部位に一致して横行結腸右側の伸展性が乏しく浸潤が疑われた（**Fig. 3**）．

以上の所見より横行結腸浸潤をともなう進行十二指腸癌と診断し，1991年5月28日手術を行った．

Table 1　Laboratory data on admission

WBC	17,600 /mm³	ZTT	6.7 KU
RBC	297×10⁴ /mm³	Alp	9.1 KA
Hb	8.8 g/dl	γGTP	23 IU/l
Hct	27.1 %	Amy	105 IU/l
plt	26.8×10⁴ /mm³	Na	140 mEq/l
T.P	6.6 g/dl	K	4.4 mEq/l
Alb	3.8 g/dl	Cl	101 mEq/l
T. Bil	1.2 mg/dl	BUN	27.3 mg/dl
GOT	15 IU/l	Cr	1.1 mg/dl
GPT	13 IU/l	CEA	1.8 ng/ml
LDH	308 IU/l	CA19-9	27.1 UA/ml

＜1996年9月11日受理＞別刷請求先：中村　利夫
〒431-31　浜松市半田町3600　浜松医科大学医学部第2外科

Fig. 1 CT shows enhanced mass in the second portion of the duodenum.

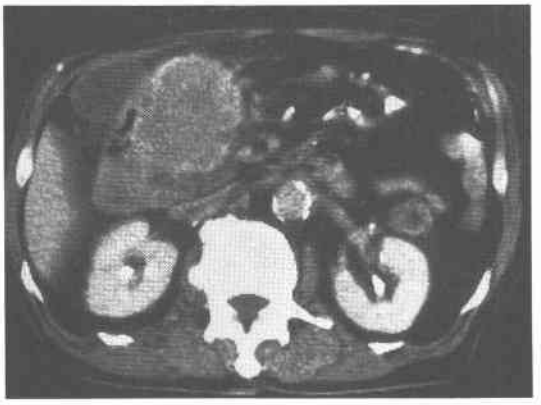

Fig. 2 Hypotonic duodenography revealed a filling defect at the second portion of the duodenum.

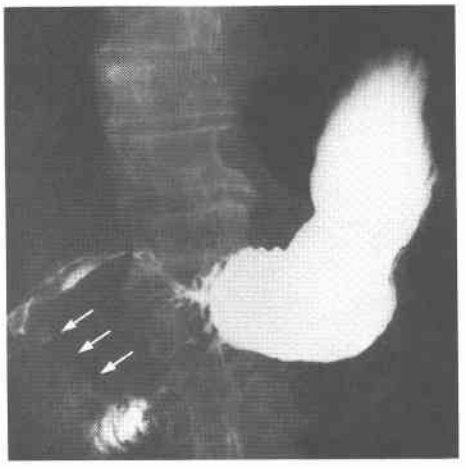

手術所見：腫瘍は超手拳大で十二指腸下行脚に存在し，横行結腸浸潤が認められたため結腸右半切除術を行い，また脾静脈の合流する対側の門脈右壁に約1cmの浸潤が疑われたため，門脈に side clamp をかけ門脈右壁を合併切除し膵頭十二指腸切除術を施行し，再建は今永法にて行った．

摘出標本：腫瘍は下行脚，Vater 乳頭の口側に接して存在するが乳頭部は開存しており，中心に小潰瘍をともなう10.5×9.0cm の Borrmann Ⅰ型であった (**Fig. 4**)．

病理組織所見：腫瘍は細胞内角化が散見される扁平上皮癌と比較的高分化の腺癌が混在して認められた (**Fig. 5**)．リンパ節転移はなく，膵および横行結腸への

Fig. 3 Barium enema showing invasion of the duodenal carcinoma to the transverse colon.

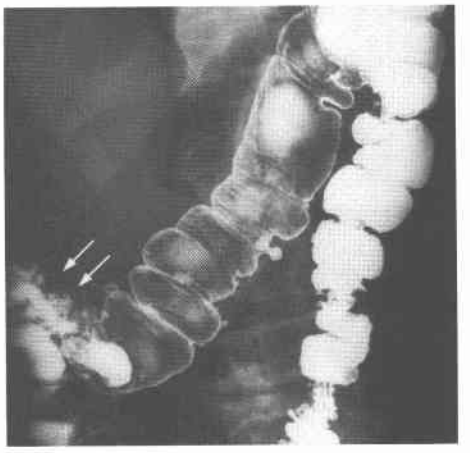

Fig. 4 Macroscopic findings of the resected specimen showed a tumor (10.5×9.0cm) in the second portion of the duodenum.

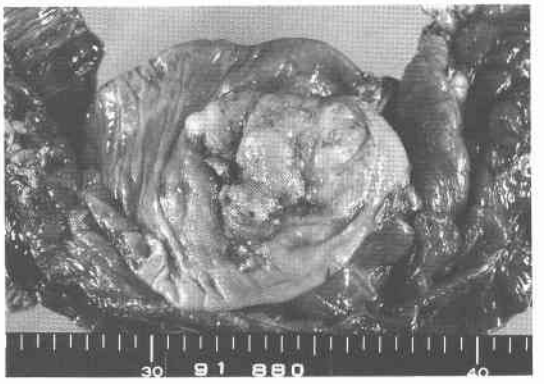

Fig. 5 Histologic examination of the tumor shows the mixed part of adenocarcinoma and squamous cell carcinoma. (HE×200)

Table 2　Five resected cases of adenosquamous carcinoma of the duodenum

Author (year)	Sex・Age	Chief complaint	Location	Size(cm)	other organ invasion	Operation	prognosis
Sato (1980)	59 M	hematemesis	suprapapillary	6×4.5	colon, pancreas	PD & Rt. hemi-colectomy	unknown
Ikematsu (1988)	81 M	hematemesis	parapapillary	5.5×4	pancreas	PC	1 month dead
Matsumoto (1990)	45 M	epigastralgia	suprapapillary	4	(−)	PD	5 years alive
Yamamoto (1993)	75 F	abdominal tumor	suprapapillary	7.5×5	colon, pancreas	PD & Rt. hemi-colectomy	6 months dead
our case (1996)	77 M	anemia	suprapapillary	10.5×9	colon, pancreas	PD & Rt. hemi-colectomy	5 years alive

浸潤が認められた．

術後経過：術後経過は良好であり，1991年7月10日退院し，以後再発なく5年の長期生存を得ている．

考　察

消化管の腺扁平上皮癌はまれな疾患であるが胃癌，胆嚢癌，膵癌などにおいてときに報告される[4)~6)]．しかし十二指腸原発の腺扁平上皮癌はきわめてまれであり，自験例は2回の生検より腺癌，扁平上皮癌の双方の術前診断がなされ，また切除標本の病理組織診断より十二指腸原発の腺扁平上皮癌であると考えられた．本邦における十二指腸原発の腺扁平上皮癌は1993年までに20例が報告されているにすぎず，このうち5年生存例はわずか2例のみであり，予後がきわめて不良とされる疾患である[3)7)]．さらに十二指腸原発のうち乳頭部を除いたいわゆる狭義の十二指腸原発の腺扁平上皮癌としては欧米ではLieberら[8)]の報告などが見られるが，本邦においてはわれわれが調べえた範囲ではこれまでに4例の切除例が報告されているにすぎない[3)9)~11)]．自験例では腫瘍が下行脚Vater乳頭口側に存在し，乳頭部は開存しており術前に黄疸は認められず狭義の十二指腸原発の腺扁平上皮癌と考えられた．本症においては腫瘍が増大しても術前に認めることは少なく，そのため臨床症状に乏しく発見時には進行している例が多い．また臨床病理学的特徴としては他臓器浸潤をきたしやすく，膵，大腸などに浸潤ししばしば合併切除が必要とされる（**Table 2**）．

また臓器は異なるが腺扁平上皮癌の発生頻度が比較的高いとされる胆嚢癌や膵癌においても他臓器への浸潤がしばしば認められており[12)13)]，扁平上皮癌の腫瘍倍加速度が腺癌に比べ速いとの報告などからも[5)14)]，腺扁平上皮癌の生物学的悪性度の高さが示唆される．消化管の腺組織からの腺扁平上皮癌の組織発生説としては，1）異所性扁平上皮由来，2）腺組織の扁平上皮化生部由来，3）未分化基底細胞由来，4）腺癌の扁平上皮癌化などがあげられ，そのほか膵癌における腺扁平上皮癌の頻度が高いことから十二指腸壁内の迷入膵から発生したと考えられた報告もある[11)]．現在までのところ確固たる定説はないが，十二指腸において癌化していない異所性扁平上皮がほとんど認められていないことなどから3)4)の両者の説が多く指示されている[5)15)16)]．

自験例は腫瘍径が10cmを越え，報告されている十二指腸原発の腺扁平上皮癌の中でも最大であったが，拡大手術により治癒切除を行いえた．術後5年経過し再発を認めておらず，これまで予後不良とされてきた十二指腸原発の腺扁平上皮癌においても，積極的な拡大合併切除などにより根治手術が行いえれば予後を期待しうるものと考えられた．

文　献

1) Mateer JG, Hartmann F W: Primary carcinoma of duodenum. JAMA **99**：1853—1859, 1932
2) 中村利夫，松浦めぐみ，喜納　勇ほか：十二指腸球部早期癌の1例．癌の臨　**40**：1142—1146，1994
3) 山本隆行，東　宗明，菅谷義範ほか：十二指腸腺扁平上皮癌の1例．癌の臨　**39**：1851—1856，1993
4) 太田博俊，豊田澄男，岡野光伸ほか：胃の腺扁平上皮癌．癌の臨　**24**：1287—1294，1978
5) 武藤良弘，内村正幸，脇　慎治ほか：胆道の腺扁平上皮癌の臨床病理学的検討．癌の臨　**28**：440—445，1982
6) 森　俊治，安藤幸史，吉田凱亮ほか：膵腺扁平上皮癌の1切除例．日臨外医会誌　**54**：1328—1331，1993
7) 吉原　渡，古林芳範，水本和代ほか：十二指腸乳頭部上部に原発した腺扁平上皮癌の1例．J Jpn Soc Clin Cytol **22**：80—84，1983
8) Lieber MM, Stewart HL, Morgen DR: Adenosquamous carcinoma of the peripapillary

portion of the duodenum. Arch Surg 40：988—996, 1940
9) 佐藤　明，細谷雄太，武藤　功ほか：十二指腸(乳頭上部)原発と考えられた腺扁平上皮癌の1例．日消病会誌　77：623—628，1980
10) 池松禎人，塚本幹夫，松尾繁年ほか：十二指腸腺扁平上皮癌の1切除例．日消外会誌　21：117—120，1988
11) 松本幸三，小池明彦，加藤健一ほか：十二指腸乳頭部上部に発生した腺扁平上皮癌の1例．日臨外医会誌　51：1275—1278，1990
12) 吉田勝俊，三浦　修，小形滋彦ほか：肝膵十二指腸切除で切除しえた胆嚢原発腺扁平上皮癌の1例．日臨外医会誌　53：168—172，1992
13) 北川　隆，太田知明，相場光宏ほか：膵腺扁平上皮癌6例の臨床的検討．膵臓　5：413—420，1990
14) Charbit A, Malaise EP, Tubina M: Relation between the pathological nature and the growth rate of human tumors. Eur J Cancer 7：307—315，1971
15) 神谷順一，石樽秀勝，犬飼　治ほか：膵腺扁平上皮癌の1例．癌の臨　28：1674—1676，1982
16) 古川敬芳，浅野武秀，陳　文夫ほか：十二指腸乳頭部腺扁平上皮癌の1例と本邦報告8例の検討．日消外会誌　16：200—204，1983

A Resected Case of Adenosquamous Carcinoma of the Duodenum

Toshio Nakamura, Yoshihiko Sano, Kou Ohata, Naomi Washiyama,
Yasuhiko Umehara and Tadatoshi Okubo
Department of Surgery, Fujinomiya City General Hospital

The authors report the resected case of a adenosquamous carcinoma of the duodenum. In a 77-year-old man referred for investigation of anemia, upper gastrointestinal endoscopy revealed a tumor in the second portion of the duodenum. The endscopic biopsies showed adenocarcinoma and squamous cell carcinoma. Imaging studies and the operative findings disclosed that the tumor had invaded the head of the pancreas, portal vein and the transverse colon. Pancreaticoduodenectomy combined with right hemicolectomy was performed. The specimen revealed adenosquamous carcinoma of the duodenum. The patient has been well without any evidence of recurrence for 5 years after the surgery. A review of the literature and discussion about the histogenesis is included.

Reprint requests: Toshio Nakamura The Second Department of Surgery, Hamamatsu University School of Medicine
3600 Handa-machi, Hamamatsu-city, 431-31 JAPAN