日消外会誌　30（1）：92～96，1997年

経回腸静脈静脈瘤塞栓術にて止血しえた肝門部挙上空腸静脈瘤の1例

秋田大学第1外科，同　放射線科*

佐藤　勤　浅沼　義博　橋本　学*　柴田　聡
菊池　俊樹　安藤　秀明　小山　研二

症例は67歳の男性．下部胆管癌に対する膵頭十二指腸切除5か月後に，消化管大量出血と昏睡，高アンモニア血症をきたした．持続血液濾過CAVHFにて昏睡の治療を行い，軽快・退院したが，5か月後に再出血した．血管造影，カラードップラーエコーから，肝外門脈閉塞に起因する肝門部挙上空腸静脈瘤からの出血と診断し，開腹下に経回腸静脈静脈瘤塞栓術を2度施行した．術後2年経過したが，再出血はみられていない．肝外門脈閉塞に起因する異所性静脈瘤からの消化管出血に対する治療は，肝障害の有無と程度，脳症の有無，側副路の発達状態などをもとに慎重に選択されなければならないが，経回腸静脈静脈瘤塞栓術は，確実な止血効果と低侵襲性の両面で優れていると考えられた．

Key words: extrahepatic portal obstruction, jejunal varices, interventional radiology

はじめに

肝外門脈閉塞は比較的まれな病態であるが，その要因・基礎疾患は多様であり，それに起因した脳症や消化管出血の治療法も個々の病態に応じて多様である．われわれは，胆管癌術後の肝外門脈閉塞に起因する肝門部挙上空腸の静脈瘤から大量の消化管出血をきたした1例を経験した．診断・治療に難渋したが，経回腸静脈静脈瘤塞栓術により止血しえたので，治療の要点を中心に報告する．

症　例

患者：67歳，男性

主訴：下血，昏睡

既往歴：1993年1月11日，下部胆管癌に対し，当科で膵頭十二指腸切除を行った．再建は，Braun吻合を加えたChild変法にて行い，上腸間膜動脈根部に術中照射(25Gy)を併施した．組織学的に中分化型腺癌で，肝側胆管断端に癌の浸潤はなく，リンパ節転移は陰性であった．また，手術時に肝硬変，門脈血行異常ともに認めなかった．術後第7病日から膵空腸吻合部の縫合不全を認めたが，保存的治療により2週間で治癒し退院した．

現病歴（第1回入院）：上記手術から約5か月後の1993年6月23日，腹痛を訴えた後，下血とともに突然昏睡状態に陥り，近医に運ばれた．消化管出血，高アンモニア血症による昏睡と診断され，翌日当科に紹介され入院した．

入院時現症ならびに検査成績：血圧154/70 mmHg，昏睡度はIV度であった．腹部には手術創以外異常所見を認めなかった．末梢血検査では，前医で濃厚赤血球4単位を輸血したが，RBC 249×10^4/μl，Hb 7.6g/dl，Hct 23%となお貧血を認めた．血液生化学検査では，血清ビリルビン値の上昇を認めたが，GOT，GPT，ALPは正常範囲内であった．動脈血中アンモニ

Table 1　Laboratory data on admission (1993. 6. 24)

Peripheral blood examination:
RBC 249×10^4/μl, Hb 7.6g/dl, Hct 23.3%
WBC 7,400/μl, Plt 18.3×10^4/μl
Blood chemistry:
GOT 25U/l, GPT 18U/l, LDH 378U/l, ALP 166U/l
T. Bil 7.6mg/dl, D. Bil 1.4mg/dl
Total protein 5.8g/dl, Albumin 2.9g/dl, ChE 127U/l
BUN 42mg/dl, Creatinine 1.0mg/dl
NH_3 329μg/dl(artery), Blood sugar 185mg/dl
Fischer ratio 1.37, Arterial ketone body ratio 1.13
Blood coagulation and fibrinolysis:
Bleeding time 2 min, PT 12.2sec, APTT 26.4sec, TT 100%, AT-III 68%

＜1996年9月11日受理＞別刷請求先：佐藤　勤
〒010　秋田市本道1－1－1　秋田大学第1外科

Fig. 1 Changes in coma grade, arterial NH_3, total bilirubin, and interleukin (IL-)-6 before and after continuous arteriovenous hemofiltration (CAVHF).

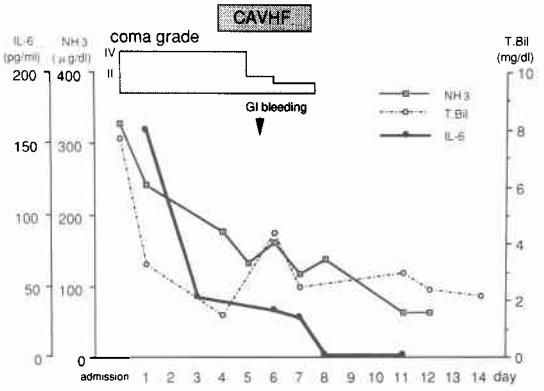

アが329μg/dl と著明に上昇していた（**Table 1**）.

持続動静脈血液濾過による昏睡の治療：高アンモニア血症による意識障害に対し，ラクツロース注腸，分枝鎖アミノ酸製剤投与を開始したが，意識障害出現から5日目に昏睡度はなおIV度と改善しないため，持続動静脈血液濾過continuous arteriovenous hemofiltration(CAVHF)[1]を開始した．方法は，大腿動静脈にウロキナーゼカテーテルを挿入しblood accessとし，濾過器にAPF-O6D(旭メディカル社)を用いて，HFソリタを300ml/hr の速度で置換した．抗凝固剤にはメシル酸ナファモスタット40～50mg/hrを投与した．

CAVHF開始約12時間後に昏睡から覚醒し始め，24時間後に昏睡度はII度，5日間のCAVHF終了時には，意識は清明になった．CAVHF開始直前の動脈血中のアンモニアは177μg/dl であり，24時間後に133μg/dl に低下した．その後，消化管出血があり，動脈血中アンモニアは増減したが，5日後のCAVHF終了時には118μg/dl，消化管出血止血後は90μg/dl に低下した．ELISA法で測定した血中IL-6は，入院時160pg/ml と高値を示したが，CAVHF開始時40pg/ml に低下，CAVHF終了時からは検出不能になった（**Fig. 1**）.

出血源の検索：入院直後に行った上部消化管内視鏡検査では残胃，胃空腸吻合部，空腸空腸吻合部(Braun吻合）まで，出血源は認められなかった．上腸間膜動脈造影の門脈相で，造影遅延がみられ，門脈本幹の描出が不良で，かつ肝門部に拡張・蛇行した副血行路が認められ，肝外門脈閉塞が疑われた．発症後19日に行ったカラードップラーエコーでは，門脈本幹から肝内門脈枝にかけて通常の求肝性血流は認められず，わずかながら門脈の逆流を認めた．肝動脈血流は増加していた．その後，出血，意識障害はみられず，9月27日に退院した．

Fig. 2 intraoperative portography (1994. 4.4): The superior mesenteric vein can not be recognized and supposed to be completely obstructed at a certain distance. Mesenteric venous blood flows toward the liver through two streaks which forms varices around the hepaticojejunostomy (black arrows). One of these streaks (right side) was embolized by a radiologic intervention following the portography. There is an anastomosis between the ileal vein and the inferior mesenteric vein, and the portal vein and the left gastric vein are seen through this anastomosis. White arrows indicate direction of the flow of this anastomosis.

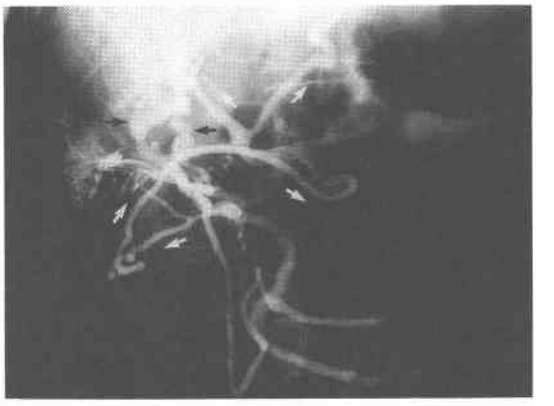

現病歴(第2回入院)：退院後は，自宅で通常の生活を送っていたが，初回の入院から約5か月後の1994年2月25日に再び下血が出現した．今回は意識障害は出現しなかったが，出血が持続するために，2月28日に当科に転科した．

血管造影所見ならびにカラードップラーエコー所見：上腸間膜動脈造影の門脈相では，前回と同様に門脈本幹が描出されず，肝門部に連珠状の求肝性副血行路が著明に発達し，cavernous transformation[3]の像を呈し，肝外門脈閉塞が強く疑われた．腹腔動脈造影では，静脈相で脾静脈，拡張した左胃静脈ならびに軽度狭小化した門脈本幹が描出された．胆道出血[2]の主たる原因である動脈胆管瘻の存在や造影剤の血管外漏出は明らかではなかった．カラードップラーエコーでは，門脈本幹の血流低下が著明で，肝門部の複数の不

Fig. 3 intraoperative portography after the second embolization (1994. 6. 15) : The right-sided varices disappeared completely by the previous embolization (short black arrow), whie the left sided varices almost disappeared by the second embolization which was performed a couple of minutes before (long black arrow).

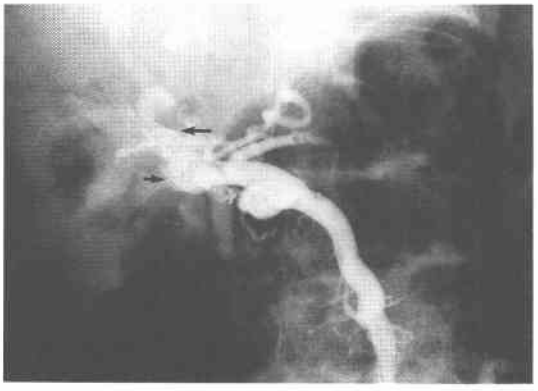

規則な管状構造内に求肝性の門脈血流を認め，cavernous transformationの所見と一致した．

門脈造影ならびに塞栓術：肝門部に挙上した空腸静脈瘤からの出血を疑い，1994年4月4日に開腹下に門脈造影を行った．正中切開にて開腹すると，膵管・胆管と吻合するために挙上した空腸脚とそれより肛門側の小腸全体に血液が充満していた．腸間膜静脈の分枝からカテーテルを挿入し，門脈造影を行ったところ，上腸間膜静脈は全く造影されず，完全閉塞が疑われた．肝門部に挙上した空腸の腸間膜を介して求肝性副血行路の発達が著明で，胆管空腸吻合部付近では拡張蛇行した静脈瘤2条を形成していた（**Fig. 2黒矢印**）．また，下腸間膜静脈との間に吻合を認め，脾静脈から軽度狭小化した門脈本幹と拡張した左胃静脈が造影された（**Fig. 2白矢印**）．明らかな門脈大循環短絡は描出されなかった．造影上，出血点は明らかではなかったが，胆管空腸吻合部の静脈瘤からの出血を疑い，右側の静脈瘤の近傍まで5Frのバルーン付きカテーテルを進め，無水アルコール4mlと径8mmのコイル2個にて塞栓した．造影ならびにカラードップラーエコー所見から，肝門部の求肝性副血行路が門脈血流全体に占める割合は低くないと判断されたため，肝機能悪化を配慮し右側のみの塞栓にとどめた．術中に測定した塞栓部遠位の腸間膜静脈圧は，塞栓の前後ともに33cmH_2Oであった．

しかしその後も週に1回程度，少量の下血が認められた．門脈圧を低下させるべく，βブロッカー，バソプレッシン投与を行ったが，止血は得られなかった．前回の塞栓後，肝機能障害は軽度かつ一過性であった．そこで，6月15日に再度開腹下に門脈造影・塞栓術を行った．

第2回門脈造影・塞栓術：前回の塞栓により右側の静脈瘤は消失し，同部位に新たな求肝性副血行路の発達を認めなかった．肝門部左側の副血行路は，前回とほぼ同様の所見であり，近傍にカテーテルを進めて10mmと6mmのコイル2個ずつにて塞栓した（**Fig. 3**）．

術後経過：第2回の塞栓術後，消化管出血はみられなくなった．第2回塞栓術2週後に上腸間膜動脈造影を行ったところ，肝門部の静脈瘤はほぼ消失し，腸間膜静脈の血流は，右側腹部の副血行路を介して門脈本幹を求肝性にあるいは左胃静脈から遠肝性に流れていた．術後のGOT，GPTの変動は軽微であったが，ICG15分停滞率（k値）は，塞栓術前7.4%（0.17），第1回塞栓術後13.6%（0.11），第2回塞栓術後20.0%（0.07）と悪化した．動脈血アンモニアは，塞栓術後は70μg/dl前後を推移した．塞栓術6か月後に上部消化管内視鏡検査を行ったが，食道静脈瘤はみられなかった．爾来，2年を経過したが，消化管出血ならびに意識障害を認めておらず，胆管癌再発の徴候もみられない．

考　察

成人における肝外門脈閉塞症は，原因を特定できない場合も少なくないが，手術，外傷，膵炎・虫垂炎などの腹腔内臓器の炎症，敗血症，肝硬変，腫瘍による圧迫・浸潤，血液凝固異常などに続発したとする報告が多い[4)~6)]．開腹手術自体が門脈閉塞の原因になりうるが，本症例の場合膵頭十二指腸切除術後に膵空腸吻合部の縫合不全を発生しており，吻合部周囲の炎症が門脈に及んだために門脈閉塞をきたした可能性が高いと考えられた．

Lebrecら[7)]は，門脈圧亢進症で食道と胃以外に発生した静脈瘤を異所性静脈瘤として一括した．異所性静脈瘤は開腹手術の既往のある患者に多く，手術操作が加えられた部位に静脈瘤が発生することが多いといわれている[8)]．手術後に癒着が生じ，同時に新生血管が発達する素地ができるが，新生血管の壁は脆弱で出血を来たしやすいとの指摘[9)]もある．片田ら[10)]も肝門部に挙上した空腸に生じた求肝性の静脈瘤から出血した症例を報告しており，肝門部空腸吻合術後の消化管出血例では，肝門部挙上空腸を出血部位として考慮に入れるべきであることを指摘している．

慢性的な経過をとり，門脈の再疎通が期待できない本症例において選択可能な治療法は，大別して門脈減圧のための短絡路作成と側副血行路の閉塞の2法であった．両者の選択は，異常血行路の形成が基本的に門脈血行動態異常に基づくものであり，多くの場合それが合目的な血行路である以上，画一的ではありえず，肝障害の有無や程度，脳症の有無，側副路の発達状態やその方向性などをもとに慎重に判断されなければならない．以下に本症例における治療法の選択について考察する．

短絡路形成には，外科的な短絡路作成と経頸静脈的肝内門脈大循環短絡（TIPS[11]）の2法があるが，外科的短絡路作成はその血流量が不十分な場合早期に閉鎖する可能性が高く，その場合再出血する危険がある．また，本症例では，肝門部に発生した静脈瘤が求肝性門脈血流の多くをしめると考えられたものの，肝内での短絡路作成による静脈瘤近傍の減圧効果にも疑問が持たれた．さらに，第1回入院時には消化管出血と同時に遷延する脳症を認めており，塞栓前の門脈造影では描出されなかったものの，脳症発現時の門脈大循環短絡の存在は十分に考えられることであった．かかる脳症の既往のある場合に短絡路作成を選択することには常に慎重であらねばならない．

一方，側副血行路の閉塞は，出血に対する効果は大きいが，求肝性の血流をどれだけ温存できるかがポイントになる．本症例では肝硬変を認めなかったこと，門脈血流の減少に対して代償性に動脈血流が増加していることが，術前のカラードップラーエコーで確認されたこと，術中の門脈造影で門脈本幹の開存と側副路を介しての塞栓後の門脈血流増加の可能性が示唆されたことなどから，側副路の遮断が止血効果の確実性と血流動態からみた合理性の面で妥当な方法と考えられた．側副路の遮断は，静脈瘤に近い部位で行うほど新たな副血行路を形成させない点で有利である．外科的な結紮は，癒着の高度な肝門部剥離操作を必要とし，無用の出血を招くおそれもある．塞栓部位を造影にて確認しながら任意に選択でき，かつ塞栓効果も確実なinterventional radiologyの手法を用いるのが最良の方法と考えられる．また，本症例では，慎重を期したために塞栓を2度行うことになったが，結果的にみれば初回塞栓時に肝門部の静脈瘤は2条とも塞栓可能であったと考えられた．術後2年間，再出血を認めず，塞栓による止血効果は満足すべきものであった．今後は，食道静脈瘤の有無，肝機能の推移を経過観察する必要があると考えられる．

文　献

1) 嶋岡英輝，安宅一晃，佐谷　誠：持続血液濾過法．救急医　17：147—149，1993
2) Parvey HR, Raval B, Sandler CM: Portal vein thrombosis: Imaging findings. Am J Roentgenol 162：77—81，1994
3) 浅沼義博，佐藤　勤，小山研二：胆道・膵出血．外科診療　35：1121—1127，1993
4) Cohen J, Edelman RR, Chopra S: Portal vein thrombosis: A review. Am J Med 92：173—182，1992
5) Aldrete JS, Slaughter RL, Han SY: Portal vein thrombosis resulting in portal hypertension in adults. Am J Gastroenterol 65：236—243，1976
6) Stringer MD, Heaton ND, Karani J et al: Patterns of portal vein occlusion and their aetiological significance. Br J Surg 81：1328—1331，1994
7) Lebrec D, Benhamou JP: Ectopic varices in portal hypertension. Clin Gastroenterol 14：105—121，1985
8) Moncure AC, Waltman AC, Vandersalm TJ et al: Gastrointestinal hemorrhage from adhesion-related mesenteric varices. Ann Surg 183：24—29，1976
9) 徳丸忠昭，久保雅子，須田耕一：空腸静脈瘤から出血した先天性胆道閉鎖症術後門脈圧亢進症の1例．日小児外会誌　24：1299—1302，1988
10) 片田夏也，別所　隆，大西英胤ほか：胆管癌術後に肝門部挙上空腸静脈瘤から出血した門脈圧亢進症の1例．日消外会誌　26：894—998，1993
11) Conn HO: Transjugular intrahepatic portal-systemic shunts: The state of the art. Hepatology 17：148—158，1993

A Case of Jejunal Varices with Extrahepatic Portal Obstruction Successfully Treated with Embolization of Varices by a Transmesenteric Approach

Tsutomu Sato, Yoshihiro Asanuma, Manabu Hashimoto*, Satoshi Shibata,
Toshiki Kikuchi, Hideaki Andoh and Kenji Koyama
First Department of Surgery, *Department of Radiology,
Akita University School of Medicine

A case of gastrointestinal bleeding from jejunal varices with extrahepatic portal obstruction was successfully treated by embolization of the varices by a transmesenteric approach under laparotomy. A 67-year-old man who had undergone pancreatoduodenectomy five months earlier for lower bile duct cancer was admitted to our hospital with massive gastrointestinal bleeding and hepatic coma. The hepatic coma was treated by continuous arteriovenous hemofiltration; however, massive gastrointestinal bleeding occurred again five months later. Angiography and color Doppler ultrasonography revealed the presence of extrahepatic portal obstruction and two streaks of hepatopetal collateral vessels which formed jejunal varices around the hepaticojejunostomy. Embolization of jejunal varices by a radiologic interventional technique was performed twice through the mesenteric vein following intraoperative portography. Bleeding has not recurred during the two years after the procedure. Embolization of varices is one of the useful therapeutic tools for gastrointestinal bleeding from ectopic varices.

Reprint requests: Tsutomu Sato First Department of Surgery, Akita University School of Medicine
1-1-1 Hondo, Akita, 010 JAPAN