日消外会誌　30（1）：107～110，1997年

転移性肝癌に対する経腋窩動脈的カテーテル留置による肝動注の経験

藤沢市民病院外科，同　放射線科*

森脇　義弘　　原田　博文　　国崎　主税　　今井　信介
城戸　泰洋　　小林　俊介　　笠岡　千孝　　蘆田　　浩*

転移性肝癌12例に対して，経腋窩動脈的に肝動注用カテーテル留置を行い，動注療法を施行した．2名の放射線科医が，セルディンガー法により左腋窩動脈を穿刺し，シースイントロデューサーは使用せず，カテーテルを直接に選択的に肝動脈に留置し，外科医と交代してリザーバーを左前胸部皮下ポケットに埋め込んだ．術後は左上肢のみ安静とし，歩行は可能とした．重篤な合併症はなく，カテーテル留置の操作時間は止血時間も含め平均118.8分，入院期間は術前検査，術後入院中の動注療法の期間も含め平均10.3日であった．肝転移巣に対する直接効果は評価可能な11例中CR 1例，PR 4例，NC 3例，PD 3例，奏効率45％であった．平均生存期間は H_1+H_2 症例では775.4日，H_3 症例では626.2日であった．本法は患者にとっても低侵襲で入院期間も短く，複数科が協力して行うことにより短時間で最小限の人員で済み，肝動注用のカテーテル留置法として有用な方法と思われる．

Key words: transarterial infusion therapy, trans-axillary arterial catheterization for transarterial infusion therapy

はじめに

転移性肝癌に対する肝切除は肝硬変の合併も少なく，比較的安全かつ容易に行えるようになっており，切除適応症例の成績は確立されている．しかし，実際には，肝切除が困難，適応外となる症例も少なくない．これらの症例では安全，簡便で，患者の全身状態を治療前以上に悪化させたり，performance status（以下，PS）を低下させない，侵襲の少ない治療が要求される．一方，癌治療も多様化し，外科単科による治療から複数科の共同による集学的治療が一般に行われるようになってきた[1]．われわれの施設では，肝切除の適応外，切除困難な肝転移症例に対し，主に放射線科との共同で，経腋窩動脈的カテーテル留置による肝動脈塞栓術（以下，TAE），肝動注療法（以下，TAI）を積極的に行ってきたので，その臨床経験と成績を報告する．

対象と方法

藤沢市民病院外科で1995年3月までに，経腋窩動脈的にカテーテル留置（以下，AXL）による治療的肝動注を行った転移性肝癌12例を対象とした．対象症例の

Table 1　Background of the cases

Case	Primary cancer	Age	Sex	Onset	Recurrence	
					H	Extrahep.
1	GC	51	F	Metachr.	1	LN
2	GC	69	M	Synchr.	2	LN
3	GC	59	M	Metachr.	3	LN
4	CC	72	M	Metachr.	1	−
5	CC	62	F	Metachr.	3	−
6	CC	65	M	Metachr.	3	−
7	CC	52	F	Metachr.	3	LN, PUL
8	CC	58	M	Metachr.	3	−
9	CC	58	F	Metachr.	1	Loc
10	RC	53	M	Synchr.	3	OSS
11	RC	67	M	Metzchr.	1	−
12	RC	49	F	Metachr.	2	Loc

GC: Gastric cancer, CC: Colonic cancer, RC: Rectal cancer, Metachr.: Metachronous metastasis, Synchr.: Synchronous metastasis, Extrahep.: Extrahepatic metastatic foci, LN: Lymphnode metastasis, Loc: Local recurrence.

＜1996年9月11日受理＞別刷請求先：森脇　義弘
〒251　藤沢市藤沢2－6－1　藤沢市民病院外科

病歴の記載をもとに，カテーテル留置の成功率および合併症，日本癌治療学会固形がん化学療法効果増強の判定基準[2]に準じて腫瘍に対する直接効果，Kaplan-Meier 法による平均生存期間について検討した．数値は平均±標準偏差で表した．

成　績

① 対象症例の背景：AXL 群12例の平均年齢は59.6歳，原発巣は，胃癌3例，大腸癌8例，子宮癌1例であった．転移様式は同時性2例，異時性10例，H_3 6例，H_2 2例，H_1 4例で，H_3の3例，H_2の2例と H_1 の2例では肝転移以外にも局所，リンパ節などに転移（以下，肝外転移と略す）が認められた（**Table 1**）．

Fig. 1　The scheme of the trans-axillary arterial catheterization.

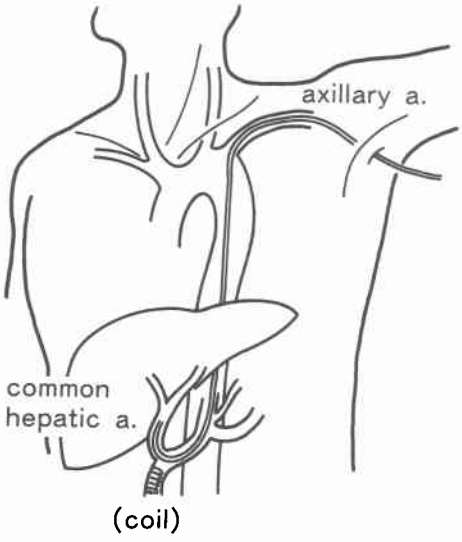

② 治療法と手技：AXL 群の留置用カテーテルには，ヘッドハンタータイプのアンスロン PU カテーテル®（東レメディカル社，5Fr.）を用いた．カテーテル留置は，仰臥位で左上肢を後頭部に挙上し腋窩を伸展，同部に左腋窩動脈の拍動を触知しながらセルディンガー法により穿刺した．シースイントロデューサーは留置せず，カテーテルを直接に選択的に固有肝動脈へ挿入，留置した後，穿刺部付近でこれを切断，金属アダプターを介してリザーバー接続用のやわらかいチューブに接続し，皮下を通しリザーバーに接続，右前胸部に作製した皮下ポケットに埋め込んだ（**Fig. 1, 2**）．カテーテル留置は放射線科医1～2名で行い，引続き交代でリザーバー留置と確認の造影を1～2名の外科医が行った．TAI に用いた抗癌剤は MMC, 5-FU, epirubicin, CDDP を単独または組合わせて使用した．原疾患の進行により治療を中断するまで最高11回，平均2.7回の TAI を行いえた．9例ではカテーテル留置前に施行した TAI の際に TAE（リピオドール）を併用した．

③ カテーテル留置術の成功率：検討期間中に AXL を14回に試み12回(86%)に成功した．失敗例は，大動脈弓部の蛇行例と操作時間がかかりすぎた例で，1例は後日経大腿動脈的に留置，1例は後日同様の経腋窩動脈的アプローチで留置しえた．

④ 治療の侵襲，入院期間：治療は局所麻酔下に行われ，手術に要した時間は入室から止血終了まであわせて平均119±23分，術後は翌朝まで患肢を体幹に三角布で固定，安静としたが，歩行は可能とした．術前検査，術後の TAI および TAI 後の経過観察の期間も含めた入院期間は平均10.3±5.3日であった．

⑤ 合併症：死亡例など致命的となる重篤な合併症，

Fig. 2　The scheme of the process.

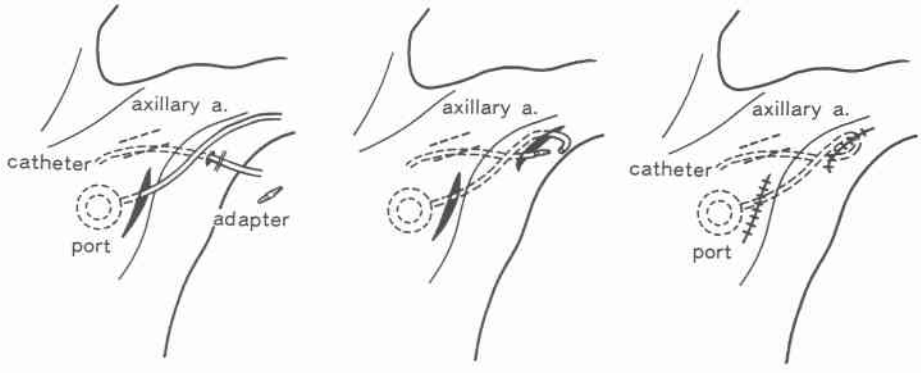

治療を要する胆嚢炎や胃十二指腸潰瘍，上肢，頭頸部動脈の塞栓などは認められなかった．リザーバー被覆部の皮膚の緊張による創哆開，チューブ接続部からの出血が各1例(8.3%)に認められ，カテーテル再挿入，再縫合を要したが，カテーテルの逸脱，カテーテルの閉塞は認められなかった．

⑥ 治療成績：治療の対象となった肝転移巣に対する直接効果は，12例中評価可能な11例で，CR 1例，PR 4例，NC 3例，PD 3例，奏効率45%，血中CEA値が異常値から陰性化した症例は4例(36%)であった．肝転移再発確認後の平均生存期間はH_1+H_2症例では775.4日，H_3症例では626.2日，1年生存率は両群とも62.5%，2年生存率も両群とも62.5%であった．

考　察

転移性肝癌の治療法は大腸癌の肝転移を中心に検討され，切除例が最も予後良好とされているが[3)4)]，肝外転移巣や多発性肝転移などのために切除の適応外となる症例も多い．延命効果は得られるものの切除後の再燃も少なくなく，規約上も根治術とはならない．根治性を高めようと種々の積極的治療も試みられているが，不測の事態に常時備えなければならない治療は一般に普及しにくいことも事実である．一方，胃癌，大腸癌の約10%に肝転移，転移再発が認められ，これらの症例を人的，経済的余裕がある限られた施設だけで治療することも事実上不可能と思われる．そこで，既存の治療法と効果に差がないと同時に，患者に対する侵襲が少ない，少人数，短時間で診療時間内に行いえて，夜間などに緊急処置を要することも少なく，入院期間も短く，保健医療の範囲で施行されうる治療も望まれる．

肝動注療法は，Doyonら[5)]により肝腫瘍に対する治療法として考案されたが，埋め込み式リザーバーを用いカテーテルを留置するようになり，持続肝動注や計画的な連続治療が可能となった．カテーテル留置は，当初開腹し直視下で行われていたが[6)]，血管造影の技術を用いて大腿動脈やその分枝から行う方法[7)]も考案された．この方法は開腹法に比べ，侵襲や入院期間の面などでメリットも多かったが，直視下穿刺であるため手術処置が煩雑でカットダウンとなったり血管手術の手法を要したり，カテーテル留置の不成功，歩行や体動，血流による留置カテーテルの逸脱などの欠点も有していた．その他，鎖骨下動脈やその分岐から直視下にカニュレーションする方法[8)]も考案されているが，手術操作が煩雑であるため，カテーテル挿入時から外科医，放射線科医の同時共同作業となり人手も必要である．

この点，われわれが行っている腋窩動脈から穿刺する方法は，Cohenら[9)]の報告した，近位上腕に皮膚切開をおいて腋窩動脈を穿刺する方法を改良したもので，穿刺やカテーテル留置は不慣れな者には困難だが，放射線科医など手技に習熟した者が行うことにより，留置の成功率も高く操作時間も短く侵襲も縮小されている．われわれの施設ではカテーテル留置は放射線科医に任せ，外科医はカテーテルが留置されてから放射線科医と交代しリザーバーの留置を行っているが，カテーテル留置の手技修得も困難ではなく，当然，外科医が全ての過程を行うことも可能である．カテーテルを大動脈の血流方向へ挿入することでカテーテルの逸脱は1例もない．血管造影室と血管造影に習熟する医師の指導があれば容易に可能な治療法である．手術時間や入院期間も短く，術後の安静も左上肢のみで下肢は自由に動かせるなど利点は多い．また，下腹部切開で開腹する下部大腸癌の同時性肝転移症例では，一期的にカテーテル留置を行うと，開腹創を延長する必要や血管手術と汚染手術を同時に行う点，万一縫合不全を生じた場合にカテーテルの汚染や横行結腸人工肛門造設に困難となるなどの問題もあるため，2期的AXLが第1選択となりうると考えている．

カテーテルが留置されれば，他のカテーテル留置法と同様，実際の動注は外来通院で行うことも可能であり，社会生活制限の縮小などのQOLに関してのみならず，医療費の節約の面からも有用な方法と考えられる．治療成績に関しても，大腸癌肝転移に対する5′-DFURの持続動注の奏効率(41～61%)や50%生存期間(13～17か月)[1)]，本邦で報告された5-FUを中心とした奏効率(25～73%)や平均生存期間(15～24か月)[10)～13)]など，これまでの肝動注の成績と遜色なく，本法により問題なく治療が遂行できうると思われる．明らかな副作用もなく，手術適応外の症例，手術の困難な症例に対する治療法として第1選択となりうると考えられた．また，肝外転移巣が認められる症例でも，他の再発転移巣のコントロールがある程度可能であれば，肝転移に対しては小侵襲である本法が適応となりうると思われる．

文　献

1) 岡田周市：非切除例における集学的治療―転移性肝癌．肝・胆・膵 28：661―665，1994
2) 日本癌治療学会，癌の治療に関する合同委員会

編：日本癌治療学会癌規約総論．金原出版，東京，1991
3) 城　俊明，山口茂樹，土屋周二ほか：大腸癌の肝転移に対する治療．臨外　45：723—729，1990
4) Scheele J, Stangl R, Altendoef-Hofmann A: Hepatic metastases from colorectal carcinoma: impact of surgical resection on the natural history. Br J Surg 77：1241—1246，1990
5) Doyon D, Mouzon A, Jourde AM et al: L' embolisation artérielle hépatique dans les tumeurs malignes du foie. Ann Radiol 17：593—603，1972
6) 跡見　裕，重松　宏，杉原健一ほか：体内埋込み式動注療法．手術　42：1017—1023，1988
7) 市川智章，小山明宏，有水　昇ほか：大腿動脈経由によるカテーテル留置を用いたリザーバー留置法．臨画像　9：82—85，1993
8) 荒井保明：肝動注化学療法のための左鎖骨下動脈経由動脈挿管法についての研究．名古屋市大医会誌　39：453—464，1988
9) Cohen AM, Greenfield A, Wood WC et al: Treatment of hepatic metastases by transaxillary hepatic artery chemotherapy using an implanted drug pump. Cancer 51：2013—2019，1983
10) 荒井保明，遠藤登喜子，木戸長一郎ほか：転移性肝癌のリザーバーを用いた動注化学療法．画像診断　10：1054—1061，1990
11) 圓本剛司，大澤二郎，篠田正昭ほか：大腸癌同時性肝転移に対するリザーバーを用いた肝動注化学療法の効果．日臨外医会誌　54：2993—3001，1993
12) 山村卓也，花井　彰，片山憲恃ほか：大腸癌肝転移に対する持続動注療法の検討．癌の臨　39：33—38，1993
13) 杉原健一，森谷宜皓，赤須孝之：肝転移に対する動注療法．日本大腸肛門病会誌　47：1127—1133，1994

The Experience of Transarterial Infusion Therapy by Trans-axillary Arterial Approach for Metastatic Liver Tumor

Yoshihiro Moriwaki, Hirohumi Harada, Chikara Kunizaki, Shinsuke Imai, Yasuhiro Kido, Syunsuke Kobayashi, Chitaka Kasaoka and Hiroshi Ashida*
Department of Surgery and Department of Radiology*, Fujisawa Municipal Hospital

We performed transarterial infusion therapy (TAI) for 12 metastatic liver tumor patients with implantation of the catheter by the axillary arterial approach. Two radiologists implanted the catheter from the left axillary artery by Seldinger's method directly, without sheath-introducer, into the proper hepatic artery. In succession, the surgeon implanted the reservoir into the subcutaneous pocket on the lateral border of the left major pectoral muscle. The patient was allowed free walking just after the operation with resting of the left arm for 1 day. There were no serious complications. The duration of the operation was 118.8 minutes including the time for hemostasis at the punctured artery, and the period of hospitalization was 10.3 days including the time for preoperative examination and postoperative infusion therapy. Eleven patients were evaluable for the direct effect on the metastatic liver tumor, and one showed CR, 4 showed PR, 3 showed NC and 3 showed PD, with a responce rate of 45%. The mean survival was 775.4 days for $H_1 + H_2$ cases and 626.2 days for H_3 cases. This method is thought to be useful for implantation of the catheter for TAI because of low invasiveness for the patients, short hospital stay for therapy and the necessity of only a few hands for the operation.

Reprint requests: Yoshihiro Moriwaki　Department of Surgery, Fujisawa Municipal Hospital
2-6-1 Fujisawa, Fujisawa-city, 251 JAPAN