日消外会誌　30（3）：719～723，1997年

肝嚢胞性疾患49例の臨床病理学的検討

東北大学第1外科学教室
竹内　丙午　鈴木　正徳　福原　賢治　海野　倫明
遠藤　公人　成島　陽一　力山　敏樹　坂本　宣英
篠田　雅央　松野　正紀

肝嚢胞性疾患の自験49例を対象に，画像診断能と嚢胞穿刺液および壁構成細胞の免疫組織化学的性状について検討した．画像所見からは肝嚢胞例で嚢胞の一部が結節状を呈したり，嚢胞腺癌においても平滑な嚢胞壁を有するものもあり，鑑別には限界があった．また嚢胞内容液のCEA・CA19-9は良・悪性をとわず高値を呈し，細胞診は偽陰性が多く，また腹膜播種などの危険性もあることから嚢胞穿刺液検査は診断の面において有用ではない．免疫組織化学的検索からは肝嚢胞壁の上皮細胞はCA19-9, CEAともに陽性であり，免疫電顕を用いた観察でもCEAは嚢胞壁上皮に極性を失って発現していた．CEAの発現は構成壁細胞のmalignant potentialを反映している可能性があり，画像診断で良性肝嚢胞，肝嚢胞腺腫と考えられる症例でも，切除標本において免疫組織化学的検索を行うことは予後の指標になるものと考えられた．

Key words: liver cyst, cystadenoma of the liver, cystadenocarcinoma of the liver, carcinoembryonic antigen, immunohistochemistry

はじめに

各種横断画像の普及により，嚢胞性肝疾患に臨床の場で遭遇する機会は確実に増加している．肝膿瘍や転移性肝腫瘍の嚢胞性変化など，病歴や臨床症状から診断が容易な症例も存在する反面，漿液性の内容を持った単純性肝嚢胞や嚢胞腺腫および肝嚢胞腺癌を画像診断のみから鑑別することは頗る困難である[1)2)]．そのため諸家により嚢胞内容液の腫瘍マーカーが測定されてきたが，良性肝嚢胞でも高値を示すことが次第に明らかになった[3)4)]．しかし，嚢胞壁の糖鎖関連抗原の産生や局在を免疫電顕的検討から詳細に明らかにした報告は少ない．われわれは自験例をもとに，診断画像所見の問題点や嚢胞壁の免疫組織化学的所見，嚢胞穿刺液の検索の有用性について検討を行った．

I. 対象および方法

1965年5月から1995年8月までの30年間に東北大学第1外科学教室において切除術を施行した肝嚢胞性疾患49例を対象とした．内訳は単純性肝嚢胞が45例，嚢胞腺腫1例，嚢胞腺癌が3例である．男女比は1：3.3で，好発年齢は50～60歳代にあった．嚢胞の孤立性発生21例，多数例28例であり，存在部位は右葉16例，左葉16例，両葉17例である．肝嚢胞45例に施行された手術術式は，肝葉切除8例，肝区域切除2例，肝部分切除2例，嚢胞摘出術14例，嚢胞開窓術17例，その他2例である．さらに一部の症例においては，嚢胞穿刺液と血清中の腫瘍マーカーの測定を行い，切除標本にはCEAおよびCA19-9の免疫組織染色を実施した．免疫染色は凍結切片を作製し，1次抗体にはCEA（ニチレイ HISTOFINE），CA19-9（テイエフビー社）を用いたABC法で行った．また，免疫電顕にはPLP液で4°C24時間固定し，10%，15%，20%ショ糖加PBSで順次24時間洗浄後ドライアイス・アセトンにて凍結し6μの切片を作製した．CEA（ニチレイ HISTOFINE）モノクローナル抗体にて免疫染色を行い，DAB発色後1%OsO_4に1時間反応させエポン樹脂に包埋，超薄切片を作成し観察した．

II. 結　果

1）画像診断上の形態学的特徴

肝嚢胞34例にCT検査が施行されており，そのうち31例（91.2%）は典型的な嚢胞像を呈していたが，3例（8.8%）は嚢胞壁の一部肥厚もしくは結節状部分が認められ，同病変は造影剤により濃染した．うち1例は超音波検査においても嚢胞内腔へ突出する結節が明

＜1996年10月9日受理＞別刷請求先：竹内　丙午
〒980-77　仙台市青葉区星陵町1－1　東北大学第1外科

Fig. 1 Abdominal ultrasonography of benign liver cyst. Well defined hypoechoic mass accompanied with irregular magin.

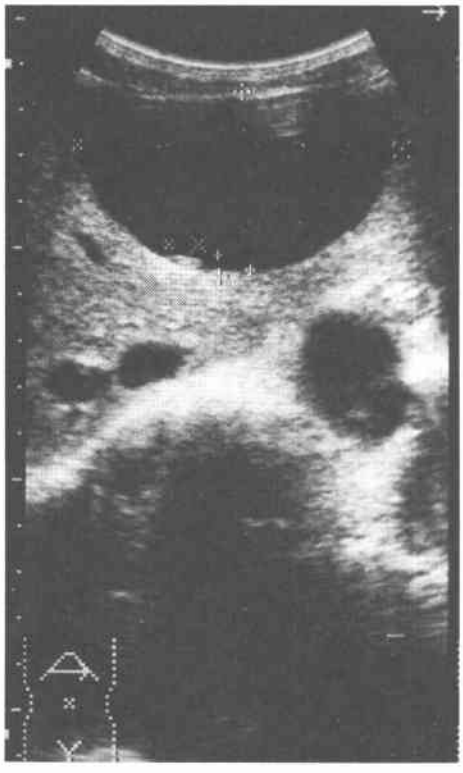

瞭であった(**Fig. 1**)．そのため3例中2例は肝切除術を受けたが切除標本の検索から良性の肝嚢胞と診断された．また肝嚢胞腺癌3例のうち1例は，超音波検査，

Fig. 2 Contrast-enhanced CTscan of liver cystadenocarcinoma. Low density area was noted in the liver. No enhancement around the cyst was observed.

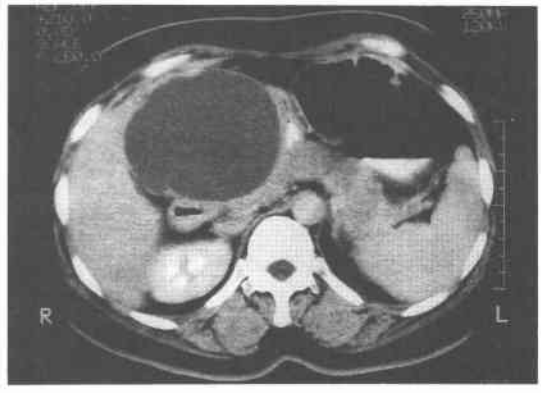

CT，血管造影における嚢胞壁の形態や血管像から腫瘍性嚢胞とは考えられず単純嚢胞と診断し，嚢胞開窓術が行われたが，組織学的には嚢胞腺癌と診断された(**Fig. 2**)．

2）嚢胞内容液と血清中のCEA，CA19-9値，および細胞診

肝嚢胞穿刺液のCA19-9濃度は14～400,000U/ml，平均105,000U/mlで7例中5例で高値であり，CEA濃度は0.9～120ng/ml，平均43ng/mlで6例中5例で高値を示した(**Table 1**)．また肝嚢胞症例の血清中の腫瘍マーカーは1例でCA19-9が86U/mlであったのを除き，全例においてCEAとCA19-9はほぼ正常域にあった．なお**Table 1**の肝嚢胞の症例6は抗Le-a抗

Table 1 Examinations of the cystic fluid of simple cyst, cystadenoma and cystadenocarcinoma of the liver

		CA19-9(U/ml)		CEA(ng/ml)		Cytology
		Fluid of cyst	Serum	Fluid of cyst	Serum	
Cyst	1	14	—	18.6	—	—
	2	2,000	37	0.9	—	Class I
	3	267,000	19	—	2	Class I
	4	64,000	47	120	4	Class III
	5	400,000	86	55	3	Class II
	6	0	4	28.6	2	Class III
	7	5,000	12	34.9	1	Class I
Cystadenoma		81,700	205	1.0	1.1	Class II
Cystadenocarcinoma	1	—	—	—	1	Class IV
	2	—	290	—	1	—
	3	—	1,000	—	1	Class II

Fig. 3 Immunohistochemical staining of the wall of benign liver cyst (upper: CA19-9, bottom: CEA). Epithelial cells had strongly positive staining of both tumor markers.

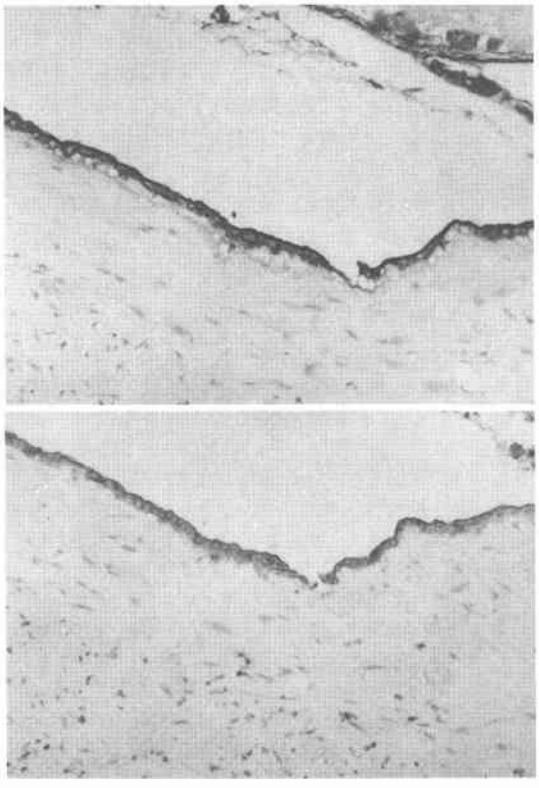

体陽性で理論的にCA19-9は陰性であった．嚢胞腺腫症例では嚢胞穿刺液および血清のCA19-9濃度はそれぞれ81,700U/mlおよび205U/mlで高値を示したが，CEA濃度は正常域にあった．嚢胞腺癌で嚢胞液の腫瘍マーカーの測定は行わなかったが血清中のCA19-9は高値，CEAは全例正常であった．穿刺液の細胞診は肝嚢胞ではClass I，Class II，Class IIIがそれぞれ3例，1例，2例であり，嚢胞腺腫はClass II，嚢胞腺癌の1例でClass IIの偽陰性という結果であった．

3) 嚢胞壁の免疫組織所見

肝嚢胞症例の切除標本では嚢胞内腔を裏打ちする上皮細胞にCEA，CA19-9が陽性であった（**Fig. 3**）．肝嚢胞の症例の壁上皮細胞のCEAの免疫電顕では，CEAは細胞膜全周にわたり発現されており，分泌顆粒にも陽性であった（**Fig. 4**）．

III. 考　察

肝の嚢胞腺腫や嚢胞腺癌では超音波検査やX線

Fig. 4 Electronmicroscopy of epithelial cell of benign liver cyst with immunochemical staining by CEA antibody. There were positive stainings in entire membrane, nuclear membrane and small vesicles in cytoplasm.

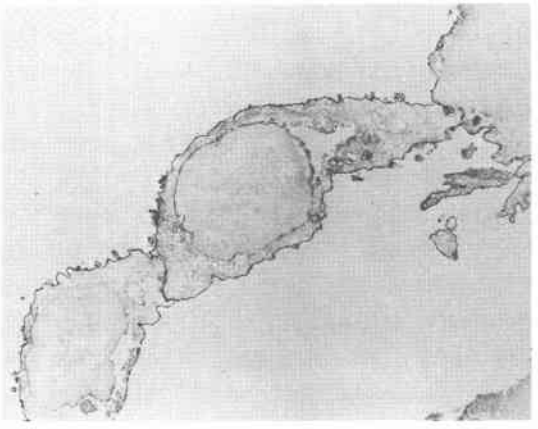

CTで嚢胞壁の肥厚，結節状突出が認められ，造影CTや血管造影では同部に一致して造影剤による濃染を認めることが画像診断の特徴とされてきた[5]．しかし自験肝嚢胞34症例中の3例においては，これら嚢胞腺癌や嚢胞腺腫を疑う画像所見を認めたため，2例に肝切除術が施行されている．一方，3例の肝嚢胞腺癌のうち1例は全く肝嚢胞に特徴的な形態を示しており嚢胞に対する手術術式が選択された．同様に諸家により画像診断の限界が指摘され，一方で超音波ガイド下における安全な穿刺法が普及し，嚢胞性肝疾患の嚢胞内容液の細胞診が良・悪性の鑑別に有用と強調した報告が続いた[3)6)]．さらに嚢胞内容液の腫瘍マーカーとくにCA19-9とCEAを測定した報告が数多く見られているが，悪性疾患に限らず嚢胞腺腫，単純嚢胞でも穿刺液中のこれら糖鎖関連抗原物質は高濃度で存在する傾向にあった[7)8)]．

われわれは嚢胞内容液の検索の有用性を詳細に検討するために，自験肝嚢胞性疾患症例の血清および嚢胞内容液におけるCA19-9，CEA濃度を測定し，加えて嚢胞内容液の細胞診と，他施設の報告結果から以下の結論を得た．嚢胞内容液中のCA19-9は良・悪性をとわず高値を示し，血清CA19-9濃度は良性の肝嚢胞では正常域のことが多いが嚢胞腺癌では一定の傾向はなく，必ずしも高値をとる症例ばかりではない．嚢胞内容液CEAは悪性疾患でほぼ高値を示すといってよいが，良性の肝嚢胞では全く不定である．また血清CEA

濃度は良・悪性を問わず正常範囲にある．さらに細胞診の結果から術前に嚢胞腺癌と診断できる症例は稀であり，ほとんどの症例で偽陰性を呈することが多い．

これらの結果から，肝の嚢胞性疾患の鑑別診断において嚢胞穿刺液の検索は，良・悪性の診断の面から有用とはいいがたい．また，嚢胞腺癌においては，穿刺により腹膜播種の可能性もあり，合併症の危険を冒してまで嚢胞を穿刺し内容液を採取する必要はなく，画像診断にて少しでも悪性所見を疑った場合には肝切除が選択されるべきであると結論した．

CA19-9，CEAが嚢胞液中に高濃度に存在した症例の報告の影響から，肝嚢胞，嚢胞腺腫，嚢胞腺癌の嚢胞壁に抗CA19-9抗体，抗CEA抗体を用いた免疫組織染色を施行した報告は多い[7)~14)]．CA19-9を用いた免疫染色では嚢胞，嚢胞腺腫，嚢胞腺癌のほぼ全例において嚢胞上皮の細胞質に陽性である．これは嚢胞上皮が胆管上皮細胞由来であり，肝の嚢胞性疾患では嚢胞上皮からCA19-9が産生，分泌されて嚢胞内に貯留し，濃縮を受けて高濃度に存在するのは当然の帰結であろう．血清の濃度が症例により異なるのは，個々の症例の嚢胞径などの条件に影響されるためで，嚢胞の内圧が高まるにつれて血清中の濃度が上昇する機序が関与する．一方，CEAの免疫染色は他施設および自験例を合わせ，肝嚢胞6例中1例，嚢胞腺腫5例中2例，嚢胞腺癌13例中12例で陽性である．肝嚢胞，嚢胞腺腫例の陽性例は嚢胞内容液中のCEA濃度の高い症例である．大腸粘膜上皮においてCEAは正常粘膜では管腔面の細胞膜にのみ発現されるが，低分化の腫瘍細胞では極性が失われて細胞膜全体に陽性になることが知られている[15)]．今回の検討で，CEAは嚢胞，嚢胞腺腫で陽性になる場合には，管腔面の細胞膜のみで陽性になる場合と，極性を失って細胞質で陽性になる症例が存在した．また嚢胞腺癌では極性を失い，細胞質で陽性であった．我々はさらに詳細にCEAの細胞内の局在を検索するため，免疫電顕を行っているが，肝嚢胞の上皮細胞で細胞膜全周で認められ，さらに細胞内の顆粒にも認められた．

肝嚢胞，肝嚢胞腺腫が経過観察中に悪性化した報告があり，組織学的にも腺癌が腺腫と混在したり，単純肝嚢胞壁の一部が腺癌である場合も多く，肝嚢胞，肝嚢胞腺腫は嚢胞腺癌に発展するpotentialをもっており，三者は1つのスペクトラムの一線上にある疾患と考えねばならない[2)16)17)]．

肝嚢胞の上皮細胞においても大腸上皮と同様にCEAの局在様式が悪性度と関連している可能性があることから，診断画像や組織学的に良性の肝嚢胞や肝嚢胞腺腫と診断された場合においても，切除標本にCEAの免疫組織染色を施すことは症例のmalignant potentialを検出する上からも重要であろう．さらに，今後の症例の集積を待たなければならないが，予後判定においても有用な1指標となりうることが想定されており，臨床上，意義を有する診断法と考えられた．

文　献

1) 位藤俊一，佐谷　稔，辰巳恵章ほか：嚢胞癌との鑑別が困難であった肝嚢胞の1症例．超音波医 16：81—85，1989
2) 山本　宏，竜　崇正，山田　滋ほか：肝嚢胞性疾患の鑑別診断—X線CT．腹部画像診断　12：884—893，1992
3) 北尾優子，関　寿人，久保田佳嗣ほか：肝嚢胞腺腫の1例．日消病会誌　87：1078—1082，1990
4) 江村　正，小野原信吾，須永俊明：嚢胞液中のCA19-9が異常高値を示した巨大肝嚢胞の1例．Prog Med 11：1277—1279，1991
5) 小久保宇，古井　滋，大友　邦ほか：肝嚢胞腺腫・腺癌の画像診断．臨放線　30：549—554，1985
6) 竹腰徹郎，内藤雅文，澤岡　均ほか：若年女性に発症した肝嚢胞腺癌の1例．本邦報告64例の文献的考察．厚年病年報　15：173—182，1988
7) Iwase K, Takenaka H, Oshima S et al: Determination of tumor marker levels in cystic fluid of benign liver cysts. Dig Dis Sci 37：1648—1654，1992
8) 福重　寛，永渕幸寿，武田成彰ほか：嚢胞液中および開窓術後の血中CA19-9が高値を呈した巨大肝嚢胞の1例．日消外会誌　26：2338—2342，1993
9) 稲葉知己，糸島達也，小川裕道ほか：α-fetoprotein産生肝嚢胞腺癌の1例．肝臓　32：191—196，1991
10) Nakajima T, Sugano I, Matsuzaki O et al: Biliary cystadenocarcinoma of the liver. Cancer 69：2426—2432，1992
11) Tomioka T, Tsuchiya R, Harada N et al: Cystadenoma and cystadenocarcinoma of the liver: Localization of carcinoembryonic antigen. Jpn J Surg 7：62—67，1986
12) 島峰良輔，小田英俊，中牟田浩治ほか：肝嚢胞腺癌の1剖検例．肝・胆・膵　21：623—628，1990
13) Thomas JA, Scriven MW, Puntis MCA et al: Elevated serum CA19-9 levels in hepatobiliary cystadenoma with mesenchymal stroma. Cancer 70：1841—1846，1992
14) 中田雅敏，落合聖二，安田是和ほか：肝嚢胞腺腫の1切除例—病理組織学的・免疫組織化学的検討と

本邦報告例の集計．肝臓 30：1526—1532，1989
15) Ahnen DJ, Nakane PK, Brown WR: Ultrastructual localization of carcinoembryonic antigen in normal intestine and colon cancer. Cancer 49：2077—2090，1982
16) 横井佳博，中村 達，鈴木昌八ほか：嚢胞腺腫より癌化したと考えられた肝嚢胞腺癌の1例．胆と膵 11：1409—1414，1990
17) 村上雅彦，新井一成，幡谷 潔ほか：肝嚢胞腺腫術後経過中に発症したBiliary Cystadenocarcinomaの1例．日臨外医会誌 46：1336—1343，1985

Clinicopathologic Evaluation of 49 Patients of Cystic Diseases of the Liver

Heigo Takeuchi, Masanori Suzuki, Fukuhara Kenji, Michiaki Unno, Koujin Endou, Youichi Narushima, Toshiki Rikiyama, Nobuhide Sakamoto, Masao Shinoda and Seiki Matsuno
First Department of Surgery, Tohoku University School of Medicine

Forty-nine patients with cystic disease of the liver were reviewed. Three simple liver cysts were diagnosed as cystadenocarcinoma of the liver based on the findings of X-ray-CT or ultrasonography. One cystadenocarcinoma of the liver seemed to be a simple cyst before being diagnosed by histological examination. The levels of CA19-9 and CEA in the cystic fluid of benign liver cysts were much higher than the upper normal limit for serum but within normal limits in the corresponding serum. Examination of cystic fluid of the liver does not appear to be an aid in the diagnosis since the levels of the tumor markers were high not only in malignancy but in benign diseases. In epithelial cells of the wall of benign liver cysts, there was positive immunohistochemical staining for CEA in a non-polar pattern. It seems that immunohistochemical examination is an useful means to predict the outcome of cysts and cystadenomas of the liver.

Reprint requests: Heigo Takeuchi First Department of Surgery, Tohoku University School of Medicine
1-1 Seiryomachi, Aoba-ku, sendai, 980-77 JAPAN