日消外会誌　30（4）：809～814，1997年

原　著

Collagen-spongeと分層皮膚を用いた人工食道に関する実験的研究
—植皮片収縮抑制効果の検討—

富山医科薬科大学第2外科，東京女子医科大学形成外科*
齊藤　素子　　坂本　　隆　　藤巻　雅夫　　野崎　幹弘*

人工食道の問題点の1つである術後狭窄を回避する試みとして，広背筋上に人工真皮（アテロコラーゲンスポンジ）を移植した後，10/1,000インチの分層皮膚移植を行い3層構造の管腔を作製することを考案した．

今回は，人工真皮による植皮片の収縮抑制効果について検討を行った．人工真皮を広背筋上に移植し一定期間おくことで，真皮に類似した組織（いわゆる疑似真皮組織）が再構築された．また，同部位への植皮は感染例を除きすべて良好に生着した．植皮面積の収縮率は，人工真皮移植群で43.4±4.1%，広背筋上に分層皮膚移植のみを行った対照群で61.0±10.2%であり，人工真皮を使用することで，分層皮膚の収縮は有意に抑制された．これより，人工食道移植後の狭窄を防止する上で，人工真皮の使用は有用であると考えられた．

Key words： artificial esophagus，artificial dermis，collagen sponge，contraction rate

1．目　的

食道癌切除後の再建は，現在その大部分が胃，空腸，結腸等の自家管腔臓器を用いて行われている．しかし正常組織を異所性に利用することになり，非生理的な状態を余儀なくされ，かつ過大な侵襲を与えるという欠点がある．特に高齢化社会を迎えた現在では，異時性重複癌患者の増加が見込まれることから，頸部食道癌患者において，再建臓器の選択に苦慮する症例の増加も予想される．そのため，安全性が高く，簡便な人工食道の開発が望まれている．1907年 Bircher の皮膚管を用いた人工食道の報告以来[1]，多くの基礎的研究がなされてきた．しかし，いまだ臨床使用に耐えうる人工食道は見られないのが現状である．実用化の障壁となっている最大の問題点は縫合不全と狭窄である．

われわれは上記の問題を解決すべく，新たに人工真皮と薄めの分層皮膚および広背筋を用いた3層構造の人工食道を家兎モデルにて作製した．

今回は植皮面積の収縮抑制に及ぼす人工真皮の有用性を検討したので，若干の文献的考察を加え報告する．

2．材料および方法

（1）実験材料

実験動物として，13羽の家兎（日本在来白色種：3～3.5kg）を用いた．人工材料は，アテロコラーゲンスポンジ（Pelnac™，グンゼ）を用いた．これは，ブタ由来のアテロコラーゲンを凍結乾燥することにより，スポンジ状に加工したもので，シリコンフィルムと2層構造を有している．本品は，全層皮膚欠損創における植皮母床の形成を目的に開発された皮膚欠損用グラフトである．これを，移植することにより，母床より fibroblast などが侵入し，徐々に自己の組織に置換され真皮様組織が構築される．今回は3.0×3.0×0.3 cm のものを用いた．

（2）方法

家兎の耳介静脈より，Nembutal™（30mg/kg）を静注し，適宜 Ketalar™を筋注・追加し，全身麻酔を行った．家兎を実験台に腹臥位に固定し除毛した後，背部に皮膚切開および剝離を加え広背筋を露出，以下のごとく2群に分け実験を行った．

1）人工真皮移植群（以下 AD 群と略記）（n＝5）

生理食塩水を浸潤させた人工真皮を，家兎の広背筋上に縫着し，皮膚を再縫合，生体内移植を行った（**Fig. 1a**）．その際，2次植皮までの間の人工真皮と筋肉の接着面の安静を保つため，ϕ1.0mm の Kirshner-wire を用いて作製した4.0×4.0cm のフレームを，人工真皮周囲の筋組織に強固に縫着した．これにより，フレー

＜1996年11月13日受理＞別刷請求先：齊藤　素子
〒930-01　富山市杉谷2630　富山医科薬科大学第2外科

Fig. 1　a: The AD was grafted on the LD muscle. b: Two weeks later, the so-called pseudo-dermis was regenerated from an AD. c: Then, split thickness skin was grafted on the pseudo-dermis. (a～c: AD group) d: The split thickness skin was grafted on the LD muscle directly.

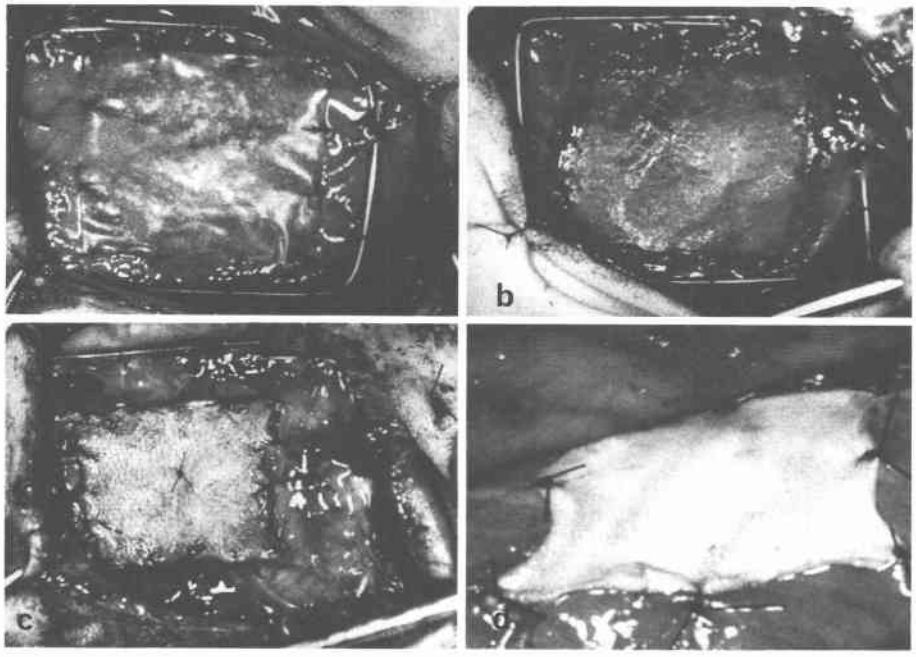

ム内の筋肉の収縮が抑制され，人工真皮内への周辺組織からの細胞浸潤が阻害されることを防止しえた．人工真皮移植2週後に，同様の麻酔下に，再び創を展開し，人工真皮上のシリコンフィルムを除去し（**Fig. 1b**），同一家兎背部よりパジェットダーマトームにて採取した10/1,000インチ厚の分層皮膚を，構築された疑似真皮組織上に，2次植皮した（**Fig. 1c**）．その際，Kirshner-wireによるフレームを除去し，創を閉鎖した．

2）対照群（n=8）

家兎の広背筋上に，AD群と同様に採取した10/1,000インチの分層植皮を直接行い，閉創した（**Fig. 1d**）．

両群ともに，分層植皮から3週間めに創を展開し，植皮片を肉眼的に観察し面積を測定した後，移植床と一塊にした組織片を採取して標本を作製した．

3）収縮率の評価

植皮片の面積は，透明フィルムにトレースし，DIGITAL PLANIMETER（PLACOM™：小泉測機製作所）を用いて測定し，収縮率を以下の計算式で算出した．

収縮率（%）＝{1－3週後の植皮面積（cm^2）/移植直後の植皮面積（cm^2）}×100

有意差検定にはStudent-T testを用いた．

4）組織学的検討

作製した標本に，HE染色およびAzan染色を施し，光学顕微鏡下に組織学的に検討した．

3. 結　果

（1）移植結果

両群ともに，植皮は全例良好に生着した．

（AD群において，実験初期の3例にAD移植後感染を生じ，植皮を断念した．）対照群は著明に収縮し，不定形を呈していたのに対し（**Fig. 2a**），AD群は移植時の原形に近い状態にとどまっていた（**Fig. 2b**）．

（2）収縮率

対照群の収縮率は61.0±10.2%

（Mean Values±SD）であったが，AD群では43.4±4.1%で，有意（$p<0.01$）に収縮が抑制された（**Fig. 3**）．

（3）組織像（分層皮膚移植後3週目）

HE染色：AD群では，分層皮膚直下にいわゆる疑似真皮組織が構築され，広背筋上に全層皮膚に近い組

Fig. 2 Three weeks after STSG
a : Control group (The grafted skin was contracted remarkably.)
b : AD group (The grafted skin was less contracted.)

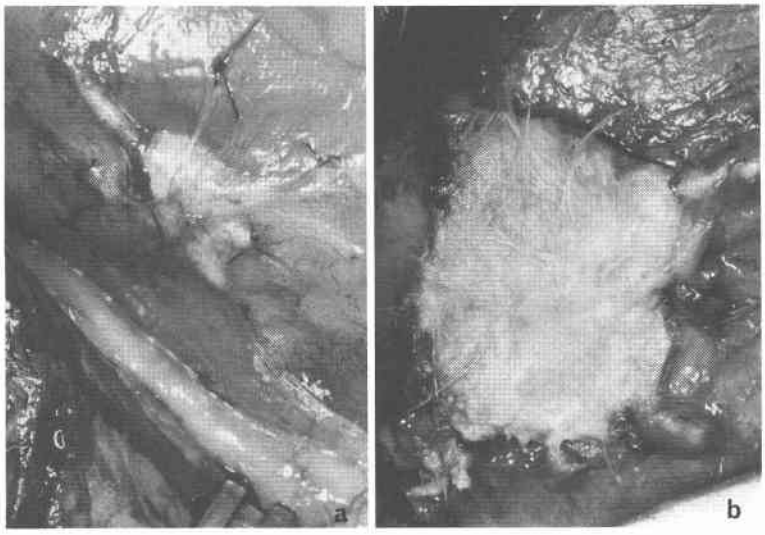

Fig. 3 Contraction rate of the grafted skin

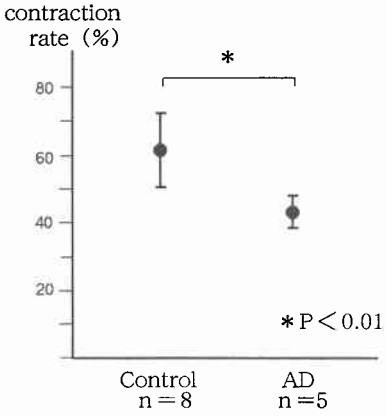

織が再構築されていた．対照群では，広背筋上に薄い肉芽様組織を認め，その上に分層皮膚の生着を認めた．

Azan 染色：AD 群で認められた厚い疑似真皮組織は，規則正しい密な膠原線維配列を有し，対照群で認められた肉芽様組織とは明らかに異なる組織像を呈していた（**Fig. 4**）．

4. 考　察

食道切除後の再建は，通常，胃管や有茎腸管，遊離腸管などの自家管腔臓器を用いて行われることが多い．食道再建のために生じる正常組織の犠牲と手術侵襲は，食道切除範囲が短くなるほど相対的に過大となり，問題となるところであろう．また，高齢化社会を迎えた現在では，異時性重複癌の発生により再建臓器の選択に苦慮する症例が増加することも予想されるため，簡便で安全性の高い人工食道が開発されれば，食道癌患者の quality of life の向上に多大な貢献をもたらすものと期待される．

人工食道に関する研究は，1907年 Bircher[1]が皮膚管を用いた臨床例を報告したのに始まり，本邦では1933年大沢[2]が雑種成犬の頸部食道を半円柱状に切除し，大腿筋膜にて補塡移植したのが最初の報告といわれる．以来，多くの体外型・体内型人工食道研究が行われてきたが，臨床に使用可能な体内型人工食道はみられないのが現状である．過去に報告された文献を検討することにより，人工食道実用化における問題点を明らかにしたうえ，これを解決する条件を備えた人工食道の開発をめざし，今回の実験を行った．以下にこれまでの報告とその問題点，それを解決するための必要条件について挙げ，次にそれをふまえたわれわれの考案した人工食道の特徴について述べることとする．

【人工食道の歴史】

これまで報告された人工食道の実験的研究ならびに臨床経験から，使用した材料別に以下のごとく5群に大別した．

(1) 自家生体組織を使用した群（血行再建は施行せず）

Fig. 4　Azan stain

a : Control group

b : AD group (The thick pseudo-dermis was identified, similar to the full thickness skin. On account of the regular arrangement of collagen fibers, the grafted skin was less contracted.)

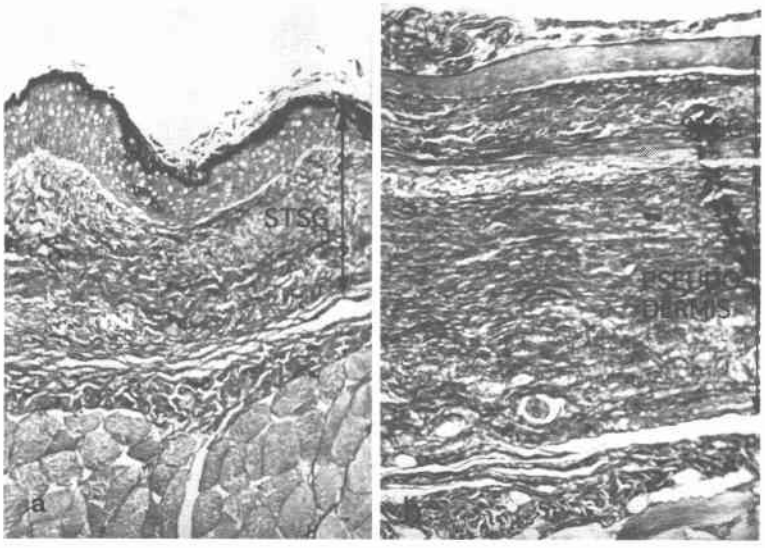

(2) 他家生体組織を使用した群

(3) 金属材料を使用した群

(4) 高分子化合物を使用した群

(5) 自家生体組織と人工材料を組み合わせた群

血行再建を行わない自家生体組織を使用した人工食道は，1907年の皮膚管を用いた臨床例に始まり[1]，1960年代まで，皮膚[3]・大腿筋膜[4)5)]・新鮮脱血小腸・気管[6]など様々な組織を用いて行われてきたが，いずれも組織の生着率は極めて低く，術後の瘢痕狭窄は必発であった．他家生体組織を使用した人工食道は，凍結乾燥食道を移植した1953年のPateの報告以降[7]，約10年間にわたり，食道・動脈・気管・OMS膜[8)~13)]などの使用が報告された．また金属材料を使用した人工食道[14]は，主として1950年代に研究が行われた．高分子化合物を使用した人工食道は，手技的に簡便であり，最も多く研究された材料である．特に，1962年Sheenaら[15]は，低圧重合ポリエチレンのマーレックスメッシュを用いて雑種成犬の頸部移植実験を行い，14頭中11頭に4から10カ月間生存を得たと報告した．しかしこの報告を除く4群の各報告ではいずれも縫合不全の発生率が高く，プロテーゼの脱落およびプロテーゼ挿入部の狭窄を来すため，実用化には至らなかった．

以上の実験結果から，人工材料のみによる体内型人工食道の開発は困難と考えられ，1974年から人工材料と生体組織を組み合わせた人工食道の研究が報告されるようになった[16]．生体組織で人工材料を被覆し，良性肉芽に覆われた豊富な血流を持つ管腔が形成されれば，縫合不全の発生を防止でき，食道粘膜の再生伸展が促進されると考えられた．しかし，この管腔に食物の通過や消化液の流入などの物理的もしくは化学的な刺激が加わると，炎症を引き起こし狭窄を来すため，管腔内面の速やかな上皮化を促すことが次の課題となった．

この上皮化を促進する目的で，1990年以降，細胞培養の技術を応用したハイブリッド型人工食道の研究が報告されるようになった．1990年，池ら[17]がコラーゲンスポンジを用いた人工食道を雑種成犬の頸部食道に移植し，その際にコラーゲン層内に培養増殖させた自己の口腔粘膜細胞を注入播種することにより，術後2週で5cmの移植食道内腔が粘膜細胞によって上皮化されると報告した．また同年長島ら[18]が，ラットと雑種成犬を用い，広背筋内にシリコンコーティング金属メッシュを被覆埋没し結合織管を作製，その内腔に培養細胞浮遊液を注入播種し，生着が認められたと報告した．一方，1993年Natsumeら[19]，Takimotoら[20]はコラーゲンスポンジのみを雑種成犬の頸部食道に移植し，4

週間絶飲食で管理すれば，上皮化が完成すると報告した．このなかで，シリコンステントの挿入期間が4週間以上であれば狭窄は来しにくく，狭窄に関与しているのは上皮化の程度よりもむしろ粘膜下組織の再生不良の方であると考察している．

【本実験の人工食道の特徴】

従来報告されてきた人工食道の研究の流れから，その最大の問題点である縫合不全と狭窄を回避するためには，最終的に異物として残らず，内腔が速やかに上皮化され，十分な粘膜下組織が再構築される人工食道が必要であるといえよう．これらの考えのもとに，われわれは，広背筋を移植床として人工真皮を移植し，さらに一定期間後に薄めの分層皮膚を移植することで，生体内で皮膚の全層構造を有する管腔を作製し，人工食道として使用することを考案した．これは，食道に移植する前の段階で自己組織（分層皮膚）と自己組織の再構築（疑似真皮組織）による管腔を完成し，最終的には血流の豊富な管腔組織として頸部食道に移植を行うというものである．

この人工食道の利点として，(1) 生体内に異物を残さない，(2) 筋皮弁と異なり生体内で管腔を作成するため，縫合不全の発生が減少する，(3) 管腔内面が物理的および化学的刺激に強い全層皮膚で覆われるため，消化液などの刺激による潰瘍形成ならびにそれに続発する狭窄を防止しうる，(4) 広背筋を用いることにより，有茎筋弁と同様に頸部食道に移植可能である，などの点が挙げられる．

今回の実験では，人工食道の狭窄という問題点を，植皮面積の収縮という面から検討を行った．人工真皮を用いた群で収縮が有意に抑制された理由として，肉芽組織とは明らかに異なる，膠原線維の規則正しい配列が認められ，いわゆる疑似真皮組織が構築されたことによると考えられた．

皮膚移植単独の場合，一般に皮膚の厚さが全層に近づくほどその移植面積の収縮抑制効果は高いとされているが，Sawhney ら[21]の報告によれば，分層植皮では30.1%まで収縮，全層植皮では55.1%まで創収縮を認めるという．本実験では，対照群で分層植皮面積が39.0%に収縮したのに対し，AD群では56.6%の面積を保ち，ほぼ全層皮膚移植と同様の効果が得られた．

本実験の結果より，人工真皮を用いれば薄めの分層皮膚移植でも全層皮膚移植と同程度の効果が期待できると考えられた．このことは，人工真皮を使用することで，人工食道移植後の狭窄を回避でき，人工食道作製時に生ずる採皮部の犠牲を，最小限に抑え得るということを示唆している．したがって，われわれの用いた人工真皮は，人工食道作製の材料として有用であると考えられた．

文　献

1) Bircher E: Ein Beitrag zur plastischen Bildung eines neuen Oesophagus. Zentralbl Chir **34**：1479—1482，1907
2) 大沢　達：食道外科．日外会誌　**34**：1320—1590，1933
3) Edgerton MT: One-stage reconstruction of the cervical esophagus or trachea. Surgery **31**：239—250，1952
4) Baronofsky ID, Hilger J: Fascia lata transplants for resected cervical esophagus. Surgery **30**：355—360，1951
5) Rob CG, Bateman GH: Reconstruction of the trachea and cervical oesophagus. Preliminary report. Br J Surg **37**：202—205，1949
6) Farrior RT: Primary reconstruction of cervical esophagus, use of the free tracheal grafts. Arch Otolaryngol Head Neck Surg **79**：258—268，1964
7) Pate LIW, Sawyer LPN: Failure of freeze-dried esophageal grafts. Am J Surg **86**：152—153，1953
8) 臼田金弥：食道移植に関する研究(異種保存動脈移植を中心として)．日外会誌　**56**：1043—1069，1955
9) 安藤　隆，興芝新平，加藤　出ほか：OMS管移植による食道切除の臨床経験．日外会誌　**56**：619—621，1955
10) 興芝新平：食道移植に関する実験的並びに臨床的研究．日大医誌　**15**：1939—1966，1956
11) 安藤　隆，与芝新平，加藤　出：食道切除に関する実験的研究．日外会誌　**55**：593—594，1965
12) 与芝新平：食道移植に関する実験的ならびに臨床的研究．日大医誌　**15**：1939—1965，1956
13) 隅越喜久男：頸胸部食道移植に関する実験的研究．東北医誌　**52**：232—246，1955
14) Lyons AS, Beck AR, Lester JJ: Esophageal replacement with proshesis. Preliminary report of experimental studies. J Surg Res **2**：110—113，1962
15) Sheena KS, Ballentyne AL, Healley JE: Replacement of the cervical esophagus with Marlex Mesh. Surgery **51**：648—651，1962
16) 岡本良夫，帯津良一：合成網による人工食道の限界．日胸外会誌　**22**：973—983，1974
17) 池　修，夏目　徹，清水慶彦ほか：自己粘膜細胞の播種を併用したコラーゲンを用いた人工食道の

検討．人工臓器　19：1169—1172，1990
18) 長島　敦，安藤暢敏，篠沢洋太郎ほか：人工食道実用化のための細胞培養を用いた上皮化に関する実験的研究．最新医　45：2059—2060，1990
19) Natsume T, Ike O, Okada T et al: Porous collagen sponge for esophageal replacement. J Biomed Mater Res 27：867—875，1993
20) Takimoto Y, Okumura N, Nakamura T et al: Long-term follow-up of the experimental replacement of the esophagus with a collagen-silicone composite tube. ASAIO J 39：M736—739，1993
21) Sawhney CP, Monga HL: Wound contraction in rabbits and the effectiveness of skin grafts in preventing it. Br J Plast Surg 23：318—321，1970

Experimental Study of an Artificial Esophagus Using a Collagen-sponge and a Split Thickness Skin —A Study of the Inhibitory Effect of the Grafted Skin Contraction—

Motoko Saito, Takashi Sakamoto, Masao Fujimaki and Motohiro Nozaki*
Second Department of Surgery, Toyama Medical and Pharmaceutical University
*Department of Plastic and Reconstructive Surgery, Tokyo Women's Medical College

Reconstruction after resection of the esophagus requires the use of digestive organs such as stomach, jejunum or colon. To avoid this sacrifice of the GI tract, many attempts to create an artificial esophagus have been reported. However, anastomotic leakage and stenosis remain major problems. To overcome these problems, we developed a new type of artificial esophagus using an artificial dermis (AD), a lattisimus dorsi muscle flap and a split-thickness skin graft (STSG) in rabbits (AD group). In this study, the effect of AD in preventing contraction was examined, by comparing the AD group with an STSG only group (STSG group). In the AD group, histological examination revealed a thick pseudodermis between the STSG and the muscle, which was similar to a full-thickness skin. The reconstruction rates in the AD group and STSG group were 43.4 ± 4.1% and 61.0 ± 10.2% respectively. The regular arrangement of collagen fibers in the pseudodermis inhibited contraction of the grafted skin. These findings suggest that the AD may be useful in creating a more suitable hybrid artificial esophagus.

Reprint requests: Motoko Saito　Second Department of Surgery, Toyama Medical and Pharmaceutical University
2630 Sugitani, Toyama, 930-01 JAPAN