日消外会誌　30（4）：858～862，1997年

症例報告

成人右側 Bochdalek 孔ヘルニアを伴った十二指腸潰瘍穿孔の1症例

防衛医科大学校第1外科
井戸田　望　　初瀬　一夫　　渡邊　覚文　　大渕　康弘
青木　秀樹　　柿原　　稔　　市倉　　隆　　望月　英隆

右側 Bochdalek 孔ヘルニア合併のため特異な臨床病態を呈した成人の十二指腸潰瘍穿孔例を経験したので報告する．症例は68歳の女性，突然の腹部疝痛にて入院．胸部X線で右側気胸，右横隔膜挙上，左横隔膜下遊離ガス像を認め穿孔性腹膜炎の診断で緊急開腹術を施行した．十二指腸球部前壁の潰瘍穿孔による腹膜炎で大網充塡術を施行した．また右横隔膜外側後方にヘルニアを認め Bochdalek 孔ヘルニアの診断を得た．ヘルニア門は8×5cm，嚢は認めなかった．脱出臓器は回腸末端40cm から右側横行結腸に至る小腸，結腸で，用手的に還納後，横隔膜欠損孔を2層に結節縫合した．Bochdalek 孔ヘルニアは新生時期に重篤な呼吸循環障害をきたして発見され，新生児・小児期をほとんど無症状で過ごし成人になり発見される例はまれであり，またその多くは左側に発生する．成人右側の Bochdalek 孔ヘルニアは自験例を含め本邦報告110例中5例にしかすぎず，非常にまれと考えられた．

Key words: Bochdalek hernia, adult Bochdalek hernia, panperitonitis

はじめに

Bochdalek 孔ヘルニアは，出生時から重篤な呼吸循環障害をきたしやすく，緊急手術を受けることが多い．そのため，小児期に症状を呈さずに成人になってから発見される Bochdalek 孔ヘルニアは非常にまれである．また横隔膜の発生過程から，ヘルニアは圧倒的に左側に多い．われわれは非常にまれな右側 Bochdalek 孔ヘルニア合併のために，特異的な臨床病態を呈した成人の十二指腸潰瘍穿孔性腹膜炎の症例を経験したので報告する．

症　例

患者：68歳，女性

主訴：上腹部痛

家族歴：特記すべきことなし．

既往歴：生下時異常なく，小児期も健康であった．出産歴は1回，正常分娩で合併症はなかった．特記すべき外傷歴もなし．20歳時，腹痛で近医受診した際，横隔膜の挙上を指摘され（右か左か，程度など不明），胸膜炎もしくは陳旧性肺結核と言われた．40歳時，胃潰瘍で1か月入院し，1年間内服治療をうけた．41歳時，右卵巣嚢腫，子宮筋腫で嚢腫核出術，子宮全摘術を受けた．平成7年7月胃潰瘍指摘され，近医で抗潰瘍薬を投与されていた．

現病歴：平成8年3月中旬から嘔気，心窩部痛が出現し，3月29日近医受診し胃薬を追加投薬された．3月30日，突然心窩部に激痛が出現したため同医を再診した．腹部全体に圧痛，筋性防御が認められたため当院へ紹介された．

入院時身体所見：身長154cm，体重44kg，顔面蒼白で苦悶表情を呈し，腹痛のために仰臥位になれなかった．体温35.6度，血圧88/46mmHg，脈拍110回/分．軽度の貧血を認め，腹部は全体的に板状硬，圧痛著明で反跳痛，筋性防御を認めた．腸雑音は聴取されず，呼吸音は右側で減弱を認めた．

入院時検査所見：白血球の減少，高血糖，BUN，クレアチニンの上昇を認めた．血液ガスは軽度のアシドーシスを示した（**Table 1**）．心電図は洞性頻脈を示した．

胸部単純X線所見：初診時の胸部X線写真で右気胸を認め，また右胸郭下部を腸管ガス像が占め，右横隔膜の挙上が示唆された．また左横隔膜下には free air を認めた（**Fig. 1**）．X線および腹部所見より消化管穿孔による汎発性腹膜炎，右気胸，Chilaiditi 症候群の疑いで同日緊急手術を施行した．

手術所見：右気胸が存在するため，全身麻酔導入後

＜1996年11月13日受理＞別刷請求先：井戸田　望
〒359　所沢市並木3－2　防衛医科大学校第1外科

Table 1 Laboratory data

WBC	2,900 /mm³	T-Bil	1.2 mg/dl
RBC	539×10⁴ /mm³	AST	26 IU/l
Hb	14.6 g/dl	ALT	13 IU/l
HCT	45.2 %	TP	7.6 g/dl
PLT	39.0×10⁴ /mm³	GLU	221 mg/dl
arterial blood gas		AMY	74 IU/l
(room air)		BUN	40 mg/dl
pH	7.384	Crea	1.4 mg/dl
PCO_2	37.8 mmHg	Na	131 mEq/L
PO_2	85.4 mmHg	K	3.4 mEq/L
HCO_3	22.2 mmol/l	Cl	86 mEq/L
BE	−2.3 mol/l	Ca	8.9 mg/dl
O_2SAT	96.1 %	CPK	89 IU/l

Fig. 1 Chest X-ray at the admission showed pneumothorax (arrow), elevation of the diaphragm with bowel gas in the right lower thorax, and abdominal free air under the left diaphragm.

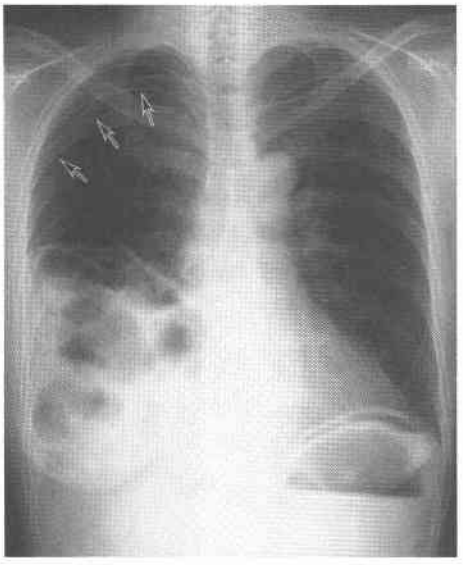

に右第3肋間より胸腔ドレーンを肺尖部に向けて挿入したところ，混濁した黄色胸水の排出を認めた．上腹部正中切開で開腹すると，混濁した黄色腹水が中等量貯留していた．肝右葉は薄く下方へのびていた．十二指腸球部前壁に4mm，6mm大の2か所の潰瘍穿孔を認め，後壁に5mm大のA_2潰瘍も確認された．十二指腸潰瘍穿孔部に対して大網充塡術を施行した．腹腔内を生食で洗浄したところ胸腔ドレーンからの排液の増加を認め，腹腔と胸腔の交通が疑われた．肝臓の右三角間膜を切開して肝右葉を左方へ脱転すると，右横隔膜

Fig. 2 Chest X-ray just after the operation showed the increase of radiolucency in the right lung and the mediastinum shift to the right side.

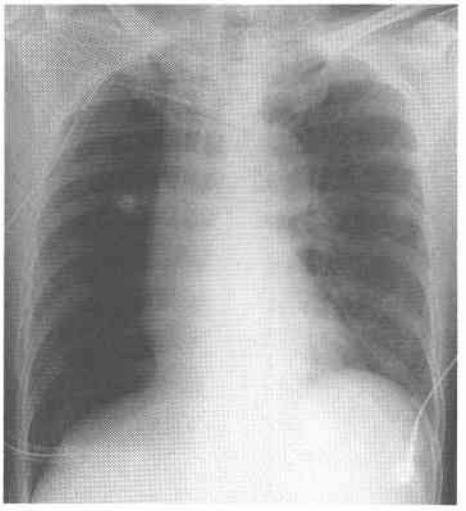

外側後方に横隔膜欠損部があり，腸管が肝臓の外側後方から回り込むようにして胸腔内へ脱出しているのが認められ，Bochdalek孔ヘルニアの確診を得た．脱出臓器はヘルニア門と線維性の癒着があり，これを剝離し用手的に腹腔内に還納した．脱出臓器は回腸末端約40cmおよび右結腸で，血行障害は認めなかった．横隔膜欠損部は8×5cmで嚢を有さず，ヘルニア孔から観察された右肺下葉の外観は正常であった．術前の右側気胸は腹腔内遊離ガスがヘルニア孔を経て胸腔内に入ったために生じたものであり，胸腔ドレーンからの混濁した黄色胸水も同様に腹腔内から胸腔内に入り込んだものと判明した．右第7肋間より右下葉に向けてもう1本胸腔ドレーンを挿入し，横隔膜欠損孔は結節縫合2層にて閉鎖した．

術後経過：術直後胸部X線で右肺の透過性の亢進，および縦隔の右側への偏位を認めた(**Fig. 2**)．第4病日，肺尖部の胸腔ドレーンをクランプしても右肺は膨脹良好であったのでドレーンを抜去した．しかし第5病日に気胸の進行を認めた．胸部CTでは肺のブラは認めず，術後の肺過膨脹に起因した気胸が考えられた．その後の右肺の膨脹は上葉は良好であったが，中下葉は拡張不良であった．既往や術前術後のX線より，長年にわたり横隔膜ヘルニアで中下葉が圧迫され，術後も機能が回復しないため無気肺になったと推察された．第7病日胃透視を行い，十二指腸穿孔閉鎖部のリーク，狭窄のないことを確認の後，食事を開始した．第

Fig. 3 Chest X-ray at discharge showed improved pneumothorax, residual atelectasis of the right lower lung, and residual right pleural effusion.

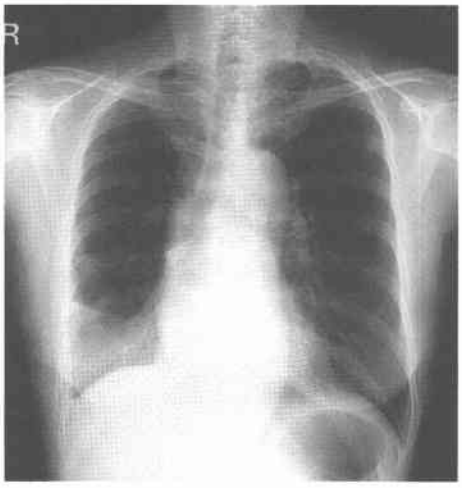

18病日に胸腔ドレーンを抜去．その後拡張不良の右中下肺野周辺の胸腔内 dead space に胸水の貯留を認めたが，自覚症状はなく全身状態も良好で第25病日に軽快退院した（**Fig. 3**）．

考　察

Bochdalek 孔ヘルニアは先天性横隔膜ヘルニアのなかで最も頻度が高く，出生直後から肺低形成や心血管異常のために重篤な呼吸循環障害を呈して診断される例が多い．成人の Bochdalek 孔ヘルニアの場合，臓器脱出は生後に起こったもので肺低形成を全く認めないと報告されている[1]．そのため小児期は無症状あるいは軽症状で，成人になって初めて Bochdalek 孔ヘルニアの診断を受けるものと推察される．成人 Bochdalek 孔ヘルニアの頻度は全 Bochdalek 孔ヘルニアの約10%にあたり，男女差は無い[2]．本邦における成人 Bochdalek 孔ヘルニアの報告は，検索し得た限り自験例を含め110例であった[3)~16)]．

発生側は圧倒的に左側に多く，その理由として胸腹膜孔の閉鎖の時期が右側より左側の方が遅いこと，右側には肝臓がありヘルニア脱出を防止していることが考えられている．本邦の報告例では左側102例，両側が3例で[12)16)17)]，右側[18)~21)]は自験例を入れて5例にしかすぎない（**Table 2**）．

症状は腹部症状として腹痛，嘔気，嘔吐，胸部症状として呼吸困難，胸背部痛が主なものである．肺の低形成を伴わない成人では胸部症状を呈す症例は少なく，脱出した臓器の閉塞による消化器症状が主である．自験例は胸部症状も閉塞症状も認めなかった．

鑑別診断として外傷性横隔膜ヘルニア，横隔膜弛緩症があるが，明らかな外傷の既往がある場合を除いては前者との鑑別は困難で，一般的には外傷歴がない場合には先天性としている．自験例も外傷歴はなく先天性と考えられた．横隔膜弛緩症とヘルニア嚢を有さない横隔膜ヘルニアとの鑑別は気腹法で気胸が生じれば鑑別可能であるが，ヘルニア嚢を有する症例や嚢を有さずとも陥入臓器や肋膜との癒着がある場合には鑑別は困難である．また症例によっては肺嚢腫，肺結核，肺化膿症，胸膜炎などと紛らわしいこともあり，異常が指摘されて1年以上経過して確診された例が25%にみられたとの報告もある[2]．自験例も20歳時に横隔膜の挙上を指摘されたが胸膜炎か結核と言われていた．脱出臓器が消化管が多いことから，上部消化管造影や注腸造影も重要である．また CT 検査，MRI 検査が有用との報告もある[12)17)]．横隔膜の挙上を見た時点で横隔膜ヘルニアを疑い検査を行えば，診断そのものは比較的容易と思われる．

Table 2 Case reports of adult right-sided Bochdalek hernia in Japan

Age/Sex	Chief complaints	Concomitant disease	Approach	Sac	Herniated organ
48/M	right chest pain	complete heterotaxia mesenterium commune	laparotomy	none	small intestine
47/F	abdominal pain	mesenterium commune	laparotomy	none	small intestine
43/M	abdominal pain	gastric volvulus	laparotomy thoracotomy	none	rt. hepatic lobe duodenum gallbladder
23/M	unknown	left renal stone	unknown	none	unknown
68/F*	abdominal pain	perforation of duodenal ulcer, pneumothorax	laparotomy	none	small intestine right-site colon

*present case

ヘルニアの脱出臓器は結腸，脾臓，小腸，胃，大網，膵，腎，肝である．また，最近では画像診断の進歩により後腹膜脂肪織の軽度の脱出の報告も散見される[12)16)17)]．自験例は，結腸，小腸の脱出であった．

Bochdalek 孔ヘルニアは総腸間膜症，胃軸捻転症，内臓転位症，心血管奇形などの先天性異常を伴うことが多く，これらの異常も念頭に置く必要がある．自験例は上行結腸は後腹膜に固定されておらず，回腸と右結腸が脱出していた．下行結腸は固定されているのを確認した．術後の胃透視では十二指腸の走行異常は認めず総腸間膜症はないと考えられた．

Bochdalek 孔ヘルニアはヘルニア嚢は認めない仮性ヘルニアが大半で，有8例，無71例，不明31例であった．

治療は手術的にヘルニア孔を閉鎖するが，その手術時期が問題となる．ヘルニア嵌頓による臓器壊死・穿孔の症例や，妊娠例では腹圧の上昇による重症化が報告されている[6)9)10)15)22)]．したがって，症状の有無に関わらず確診がつき次第根治術を行うべきと考える．

手術の到達経路は開腹法と開胸法に分けられ，自験例を含めて開腹法35例，開胸法22例，開胸開腹法15例，不明15例であった．個々の症例の合併症や全身状態によりその到達法は選択すべきと思われ，自験例は十二指腸潰瘍穿孔性腹膜炎の症例であり開腹で行われたが，腹腔内の観察のみでなくヘルニア孔からの肺の観察も可能であった．

術後合併症の報告は少ないが血胸，気胸，ヘルニア再発，イレウス，食道裂孔ヘルニア，肺水腫，肺気腫などが報告されている．一般に成人横隔膜ヘルニアの手術成績は良好である．

気胸の合併は本邦で4例の報告があり，1例は胸腔内へ嵌頓した横行結腸の穿孔による膿気胸[10)]，3例はブラによる自然気胸であった[9)23)24)]．自験例の初診時の気胸については，術中に腹腔と胸腔の交通が確認され，術後のCTでブラを認めなかったことから，十二指腸穿孔による遊離ガスがヘルニア孔を経て胸腔内に入ったことにより発生したものと考えられた．しかしながら第5病日に生じた気胸に関しては，腹腔ドレーンを閉鎖式にして腹腔内遊離ガスが消失したのちもエアーリークは継続していたことから，自然気胸と考えられた．20歳時にすでに横隔膜の挙上を指摘され，患側肺は長年にわたり圧迫されていた可能性があり，術後の患側肺の過膨脹がこの気胸の原因と推察された．

文　献

1) Wiseman NF, MacPherson RI: "Acquired" congenital diaphragmatic hernia. J Pediatr Surg 12：657—665，1977
2) 三好新一郎，門田康正，中原数也ほか：成人 Bochdalek 孔ヘルニア—3自験例と本邦報告58例の検討—．日胸外会誌 31：103—109，1983
3) 安藤修久，藤竹信一，間瀬隆弘ほか：成人 Bochdalek 孔ヘルニアの1例．日臨外医会誌 55：2291—2294，1994
4) 日高佳子，道津安正，谷口治子ほか：成人の両側性 Bochdalek 孔ヘルニアの1症例．日胸疾患会誌 29：1651—1654，1991
5) 久貝忠男，砂川恵伸，池村栄作ほか：高齢者(80歳) Bochdalek 孔ヘルニアの1治験例．胸部外科 45：805—808，1992
6) 羽生　丕，川端啓介，片桐　一ほか：横行結腸の嵌頓壊死を来した成人 Bochdalek 孔ヘルニアの1例．日臨外医会誌 53：248，1992
7) 松尾吉庸，畑中信良，宮川周士ほか：入所集団検診にて診断された先天性横隔膜ヘルニア成人発症例の1例．矯正医 41：71—72，1993
8) 吉田隆典，斉藤貴生，奥園真一ほか：臓器軸性胃捻転症を伴った成人 Bochdalek 孔ヘルニアの1例．日消外会誌 26：1256—1260，1993
9) 澤井　勉，宗田滋夫，吉川幸伸ほか：成人 Bochdalek 孔ヘルニアを伴った十二指腸潰瘍穿孔性腹膜炎の1症例．日生病医誌 21：92—95，1993
10) 賀嶋俊隆，井上恒一，久米誠人ほか：成人 Bochdalek 孔ヘルニアによる胸腔内結腸穿孔の1症例．胸部外科 46：819—821，1993
11) 国場幸均，大谷剛正，高野容幸ほか：成人 Bochdalek 孔ヘルニアの手術例．日臨外医会誌 54：153，1993
12) Yamada D, Ohba S: Three-dimensional image of Bochdalek diaphragmatic hernia; a case report. Radiat Med 12：39—41，1994
13) 川北直人，長畑洋司，末永生也ほか：胃軸捻転症を伴った成人 Bochdalek 孔ヘルニアの1例．日臨外医会誌 55：1766—1770，1994
14) 芦田泰之，岡田　稔，谷口　巌ほか：胃単独逆位を呈した成人 Bochdalek 孔ヘルニアの1例．日胸臨 53：881—885，1994
15) 有田　毅，多田　出，竹内裕昭ほか：汎発性腹膜炎を併発した成人の Bochdalek 孔ヘルニアの1例．日臨外医会誌 55：3064—3067，1994
16) 酒瀬川浩一，川島淳宏，白浜浩司ほか：成人横隔膜ヘルニアの1例．鹿児島臨外医会誌 9：9，1994
17) 日高佳子，道津安正，谷口治子ほか：成人の両側性 Bochdalek 孔ヘルニアの1症例．日胸疾患会誌 29：1651—1654，1991
18) 佐藤元一，石臥達雄，岡井　隆ほか：先天性横隔膜

ヘルニア，完全内臓転位症および総腸間膜症を合併せる1例．日臨外医会誌　34：252—253，1973
19) 財間正純，浦辺千晶，倉橋卓男ほか：成人 Bochdalek 孔ヘルニアの1手術治験例．外科　46：753—756，1984
20) 越智祥隆，本郷三郎，渡部高昌ほか：胃軸捻転症を合併した成人 Bochdalek 孔ヘルニアの1治験例．臨外　39：139—142，1984
21) 貴志彰宏，酒井克治，溝口精二ほか：左腎切石術後発症した右側成人 Bochdalek 孔ヘルニアの1例．日胸外会誌　33：156，1985
22) 松井幸雄，秋山善之丞，本橋博文：妊娠9カ月横隔膜ヘルニアによる死亡の1例．日産婦東京会誌　23：65，1974
23) 塩崎秀司，竹谷　明，関　一郎：自然気胸を合併せる左横隔膜 Bochdalek 孔ヘルニアの1例．診断と治療　55：1215—1219，1967
24) 奥村明之進，安光　勉，古武彌宏ほか：自然気胸を合併した成人 Bochdalek 孔ヘルニアの1治験例．日呼外会誌　5：79—85，1991

A Case of Adult Right-sided Bochdalek Hernia with Panperitonitis due to Perforation of Duodenal Ulcer

Nozomi Idota, Kazuo Hatsuse, Akifumi Watanabe, Yasuhiro Ohbuchi, Hideki Aoki, Minoru Kakihara, Takashi Ichikura and Hidetaka Mochizuki
Department of Surgery I, National Defense Medical College

We report a case of adult right-sided Bochdalek hernia with concomitant perforation of a duodenal ulcer. A 64-year-old female was admitted to our hospital, complaining of sudden upper abdominal pain. Chest X-ray showed pneumothorax and elevation of the diaphragm in the right chest, and abdominal free air under the left diaphragm. Emergency surgery revealed perforation of a duodenal ulcer, and bowel herniation from the ileal terminus to the transverse colon through the dorsolateral defect of the right diaphragm. The defect was 8 × 5 cm in size and no hernia sac was detected. The duodenal ulcer perforation site was packed with major omentum. The diaphragm defect was closed with double interrupted sutures. This is apparently the 110th case of adult Bochdalek hernia having been reported in Japan. Adult right-sided Bochdalek hernia is very rare and only 5 cases, including ours, have been reported in Japan.

Reprint requests: Nozomi Idota　First Department of Surgery, National Defense Medical College
3-2 Namiki, Tokorozawa-shi, 359 JAPAN