日消外会誌　30（4）：867～871，1997年

閉塞性黄疸を来した孤立性肝嚢胞に対して腹腔鏡下 dome resection を行った1例

ガラシア病院外科[1]，同　内科[2]，大阪大学第1外科[3]
打越　史洋[1)3)]　伊藤　則幸[1)]　松本　香織[2)]
福本　泰明[2)]　上池　　渉[3)]

孤立性，非寄生虫性肝嚢胞により閉塞性黄疸を来すことはまれで，文献的に16例が報告されているに過ぎない．今回，我々は閉塞性黄疸を来した孤立性肝嚢胞に対し腹腔鏡下 dome resection を行い，良好な結果を得たので報告する．

症例は75歳の男性で，全身倦怠感を主訴に来院した．初診時，黄疸および肝機能異常を認め，諸検査にて S4，5の径12cm の肝嚢胞による肝門部胆管圧迫が原因と診断した．治療は経皮経肝嚢胞ドレナージを行い，減黄，肝機能改善を得たのちに，腹腔鏡下に dome resection を行った．術後経過は良好で患者は術後7病日に退院した．腹腔鏡下 dome resection は低侵襲でかつ早期社会復帰が可能であり，エタノール注入療法に代わる第1選択の治療となると考えられた．

Key words：liver cyst，obstructive jaundice，laparoscopic dome resection

はじめに

良性，非寄生虫性肝嚢胞はそのほとんどが無症状であり，時に腹部不快感，膨満感の原因となることが報告されているが[1)]，肝嚢胞により閉塞性黄疸を来すことは極めてまれである[2)]．今回，我々は孤立性肝嚢胞により閉塞性黄疸を来した1症例に腹腔鏡下 dome resection を施行し，良好な結果を得たので報告する．

症　例

患者：75歳，男性

主訴：全身倦怠感

既往歴：73歳時，脳梗塞にて入院．

家族歴：特記すべきことなし．

現病歴：前回入院時肝 S4，5に径10cm 大の孤立性肝嚢胞を指摘されるも自覚症状ないため放置していた．平成8年4月20日頃より，食欲不振，全身倦怠感を自覚し，同24日より嘔気，嘔吐出現したため当院を受診した．

入院時現症：身長151cm，体重55kg．栄養状態良好．眼球結膜の黄染を認め，腹部所見では，右季肋下に弾性硬，無圧痛性，成人手拳大の腫瘤を認めた．

入院時検査成績：初診時血液検査では，赤血球数406万/mm³，ヘモグロビン値12.1g/dl，白血球数5,200/mm³，血小板数18.5万/mm³，総ビリルビン値8.1mg/dl，直接ビリルビン値5.3mg/dl，GOT 328IU/*l*，GPT 288IU/*l*，ALP 1,768IU/*l* であった．

＜1996年11月13日受理＞別刷請求先：伊藤　則幸
〒562　箕面市粟生間谷西6－14－1　ガラシア病院外科

Fig. 1　A computed tomography demonstrating a large solitary hepatic cyst. Note the dilatation of the bilobular intrahepatic bile ducts.

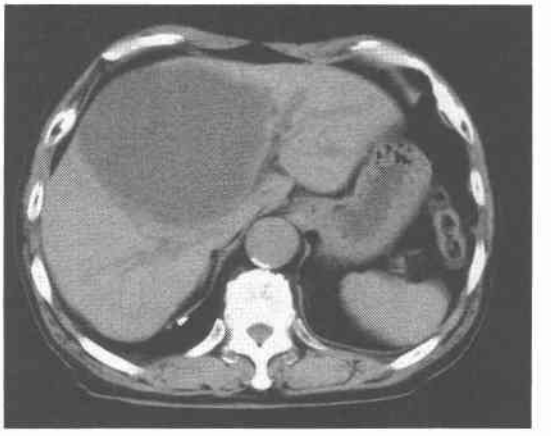

腹部超音波検査，腹部断層撮影検査：肝 S4から S5にかけて存在し，肝門部を圧迫する径12cm の孤立性肝嚢胞を認めた．内部に隔壁を認めず，壁の肥厚，石灰化も認めなかった（**Fig. 1**）．肝内胆管は両葉とも拡

Fig. 2 Cystography showed no communication between the cyst and the intrahepatic bile ducts.

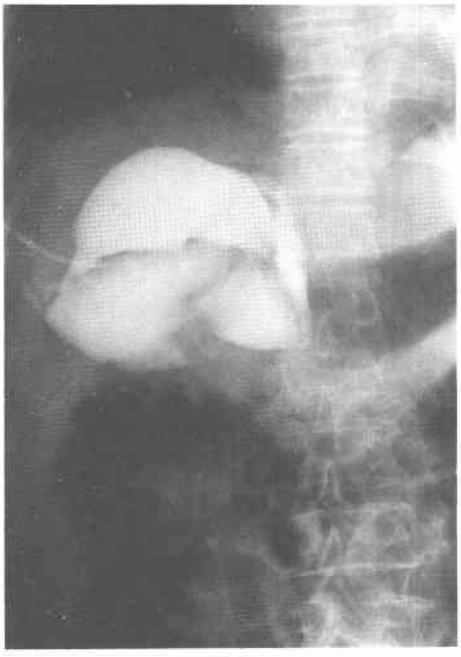

張していた．胆嚢は嚢胞に接して存在していた．腎に嚢胞は認めなかった．

入院後減黄ならびに診断目的で超音波ガイド下に経皮経肝的に7Fr. のピッグテールドレナージチューブを嚢胞内に挿入した．挿入後3日間で600ml の淡黄色透明な排液を認めた．その後のドレーン排液量は10～30ml/日程度であった．嚢胞内液の総ビリルビン値は0.5mg/ml，総蛋白は2.3g/dl であり，CEA 値は80 ng/ml，CA19-9値は46,000U/ml であった．また，繰り返し施行した細菌・真菌培養は陰性で，細胞診にても悪性所見は認められなかった．

ドレナージ後，嚢胞は急速に縮小し，血清総ビリルビン値は4日後に正常範囲に復した．この時点で逆行性膵管胆道造影(ERCP)施行するも，膵管のみ造影され，胆道の造影は得られなかった．ドレナージ後13日目に施行した嚢胞造影では，嚢胞と肝内胆管との交通は認めなかった（**Fig. 2**）．

手術所見：治療の確実性，早期社会復帰を目的として，ドレナージ後18日目に腹腔鏡下 dome resection を施行した．手術に先立ち，麻酔導入後ドレナージチューブより純エタノール15ml を注入し，約5分間体位変換を行った後，生理食塩水100ml にて洗浄した．トロカールは5か所に挿入した（**Fig. 3A**）．腹腔内を観察すると，嚢胞壁に大網の癒着を認めた．この癒着した大網の剝離を行うと胆嚢は全体が嚢胞壁に付着していた．Carot 三角部を剝離，胆嚢動脈をクリッピングの後切離した．胆嚢管より造影チューブを挿入し，術中胆道造影を施行し，胆道系に併存病変がないことを確認した．また腹腔鏡手術用超音波プローベ（東芝 PEF-704 LA）を用い，超音波検査を行い，嚢胞内に隔壁形成・増殖性病変がないこと，嚢胞底において嚢胞壁に接して肝門部脈管が走行していることを確認した．高周波電気メス，尖刀にて嚢胞を切開し，胆嚢を切除嚢胞壁

Fig. 3A Five trocars were inserted. **B** Laparoscopic view showing the completion of the dome resection.

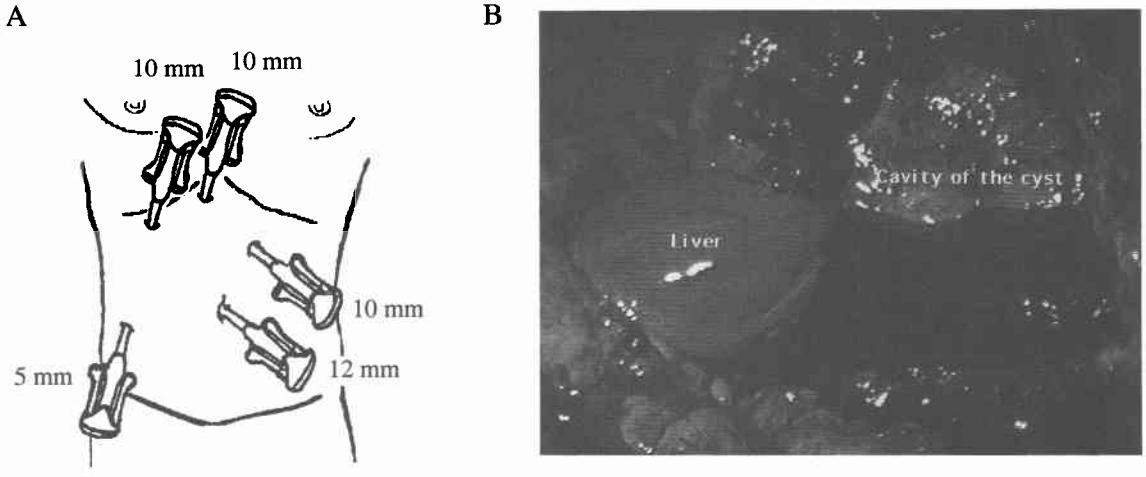

Fig. 4 A computed tomography performed 1 month after the surgery revealed no recurrence of the cyst and the reducing of the dilated intrahepatic bile ducts.

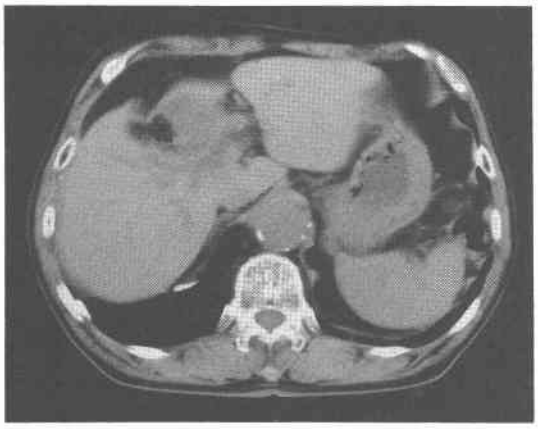

に付着させたままdome resectionを行った（**Fig. 3B**）．開放した嚢胞内を洗浄し，遺残嚢胞腔内にペンローズドレーンを1本挿入し，さらに大網を可及的に充塡した．手術時間は235分で，術中出血量は少量であった．病理組織学的には，嚢胞壁は粗な結合織よりなり，悪性所見は認められなかった．胆嚢は正常で，胆石を認めなかった．術後経過は良好で，術後鎮痛剤の使用はなく，術後2病日でドレーンを抜去し，7病日で退院した．術後4か月の腹部CT像では，嚢胞は消失し，液貯留を認めなかった（**Fig. 4**）．

考　察

非寄生虫性，孤立性肝嚢胞は日常遭遇する疾患であるが，閉塞性黄疸を来すことはまれで，文献的に検索し得た限り自験例を含め17例の報告[2)~17)]があるにすぎない（**Table 1**）．占居部位はいずれもS4，5を中心として肝門部を圧迫した症例で，大きさは平均15.1cmであった．臨床症状は17例中5例に腹痛を認め，また黄疸が間歇的に出現する例や嚢胞内出血により急激に黄疸が出現する例があるのが特徴である．

肝嚢胞で破裂の危険性がある症例，また自験例のように何らかの症状を有する症例，肝機能障害例は治療の対象になると考えられる．治療は，以前は開腹による摘出術，dome resection (deroofing)，開窓術が主に選択されてきた．しかし超音波検査の普及により，保存的療法として超音波ガイド下で嚢胞内容を穿刺吸引ないしドレナージし，エタノール[18)]あるいは塩酸ミノサイクリン[19)]を注入して嚢胞内壁を固定する方法が広く行われるようになった．しかし，エタノール注入療法では治療効果が不十分であったり，そのため在院期間が長期となる例や，嚢胞の炎症・周囲との癒着を生じ，強い疼痛や後の手術に支障をきたす等の問題が

Table 1 Reported cases with solitary non-parasitic liver cyst complicated by obstructive jaundice

Author		Age (yr)	Sex	Total bilirubin (mg/dl)	Size (cm)	Location	Treatment
Caravati	(3)	33	M	—	—	S4, 5	marsupialization
Hudson	(4)	55	F	14	25	S3, 4, 5	open drainage
Dardik	(5)	69	F	9	15	S5	excision
Sacks	(6)	81	M	19	20	S4	aspiration
Santman	(7)	61	F	29	15	S4	partial excision
Machell	(8)	67	F	—	—	S3, 4, 5	open drainage
Morin	(9)	80	F	15	17	S4, 5	aspiration
Matsubara	(10)	80	M	32	7	S4	dome resection
Fernandez	(11)	61	F	22	30	S3, 4, 5	excision
Clinkscales	(12)	80	M	8	8	S4	aspiration
Maehara	(13)	40	F	7	—	S4	extirpation+fenestration
Cappel	(2)	44	F	5	12	S4, 5	aspiration
Komiyama	(14)	90	M	23	17	S4	aspiration+EtOH
Sano	(15)	69	M	12	10	S4	aspiration+EtOH
Spivey	(16)	73	M	10	11	S4, 5	dome resection
Terada	(17)	71	F	9	12	S3, 4, 5	extirpation
present case		75	M	8	12	S4, 5	laparoscopic dome resection

－; not described, EtOH ; ethanol injection
Location ; segment by Couinaud's category.

ある[20]．また特に閉塞性黄疸の原因となる嚢胞は平均径15cm と大きく，注入すべきエタノール量が多くなるため，血中エタノール濃度の上昇による中毒症状，広範な肝実質障害を来す危険性が高いと考えられる[14]．

近年，腹腔鏡下手術の利点が認識され，また手技の習熟・器機の発達に伴って，胆石症以外の疾患においても侵襲の少ない腹腔鏡下手術が選択とされることが多くなった．肝嚢胞はそのうちの代表的疾患であり，比較的早期からいくつかの報告があるが[21)~24)]，閉塞性黄疸を有する症例に施行されたのは自験例が初めてである．肝嚢胞 dome resection においては，遺残嚢胞壁よりの浸出液，漏出液が問題となり，腹腔鏡下手術においても嚢胞液の分泌を抑制するために高周波電気メス・レーザー焼灼を行った報告がある[25]．自験例においては，嚢胞がすでにドレナージされ，その排液量が15 ml/日程度と少量であったこと，部位が完全に腹腔内に開放されうる場所であったことから，術直前に嚢胞内をエタノール固定し，解放後は吸収を促進する目的で大網を充塡するのみとした．嚢胞内壁の電気メス・レーザー焼灼は，肝門部血管が嚢胞底に接して走行していたことから行わなかったが，術後4か月現在再発，液貯留を認めていない．

腹腔鏡下 dome resection は自験例に示されるがごとく低侵襲で極めて早期に社会復帰が可能である．このことから，症例によっては第1選択の治療になりうると考えられる．

文　献

1) Lai ECS, Wong J: Symptomatic nonparasitic cycts of the liver. World J Surg **14**: 452—456, 1990
2) Cappel MS: Obstructive jaundice from benign, non-parasitic hepatic cyst: Identification of risk factors and percutaneous aspiration for diagnosis and treatment. Am J Gastroenterol **83**: 93—96, 1988
3) Caravati CM, Watts TD, Hoplins JET et al: Benign solitary non-parasitic cyst of the liver. Gastroenterology **14**: 317—320, 1950
4) Hudson EK: Obstructive jaundice from solitary hepatic cyst. Am J Gastroenterol **39**: 161—164, 1963
5) Dardik H, Glotzer P, Silver C: Congenital hepatic cyst causing jaundice. Ann Surg **159**: 585—592, 1964
6) Sacks HJ, Robbins LS: Fistulization of a solitary hepatic cyst. JAMA **200**: 415—417, 1967
7) Santman FW, Thijs LG, van der Veen EA et al: Intermittent jaundice: rare complication of a solitary nonparasitic liver cyst. Gastroenterology **72**: 325—328, 1977
8) Machell RJ, Calne RY: Solitary non-parasitic hepatic cyst presenting with jaundice. Br J Radiol **51**: 631—632, 1978
9) Morin ME, Baker DA, Vanagunas A et al: Solitary nonparasitic hepatic cyst causing obstructive jaundice. Am J Gastroenterol **73**: 434—436, 1980
10) 松原敏樹，高木国夫，中島聰總ほか：高度の閉塞性黄疸を呈した肝嚢腫．消外　**5**：119—123，1982
11) Fernandez M, Cacioppo JC, Davis RP et al: Management of solitary nonparasitic liver cyst. Am Surg **50**: 205—208, 1984
12) Clinikscales NB, Trigg LP, Poklepovic J: Obstructive jaundice secondary to benign hepatic cyst. Radiology **154**: 643—644, 1985
13) 前原孝光，松本滋彦，松村弘人ほか：総肝管内へ発育し閉塞性黄疸を呈した肝嚢胞の1例．外科　**48**：1545—1548，1086
14) 込山賢次，森本　晋，里井重仁ほか：高度な閉塞性黄疸を引起し，エタノール注入療法が有効であった巨大肝嚢胞の1剖検例．日消病会誌　**86**：2597—2601，1989
15) 佐野敏明，小根森元，畠　二郎ほか：閉塞性黄疸を呈した肝嚢胞の1例—エタノール反復注入療法—．広島医　**43**：112—116，1990
16) Spivey JR, Garrido JA, Reddy KR et al: ERCP documentation of obstructive jaundice by a solitary, centrally located, benign hepatic cyst. Gastrointest Endosc **36**: 521—523, 1990
17) Terada N, Shimizu T, Imai Y et al: Benign, non-parasitic hepatic cyst causing obstructive jaundice. Intern Med **32**: 857—860, 1993
18) 五月女直樹，唐沢英偉：肝嚢胞におけるエタノール注入療法—超音波映像下ドレナージによる—日超音波医会43回研発表会講論集：77—78，1983
19) 山田　護，武藤良弘：肝嚢胞の取扱い—症状と治療適応・手技—．綜合臨　**43**：2715—2716，1994
20) Edwards JD: Optimizing surgical management of symptomatic solitary hepatic cysts. Am Surg **53**: 510—514, 1987
21) Z'graggen K, Metzgar A, Klaiber C: Symptomatic simple cysts of the liver: Treatment by laparoscopic surgery. Surg Endosc **5**: 224—225, 1991
22) Fabiani P, Katkhouda N, Iovine L et al: Kaparoscopic fenestration of bilisry cysts. Surg Laparosc Endosc **1**: 162—165, 1991

23) Iwase K, Takao T, Watanabe H et al: Laparoscopic deroofing for symptomatic liver cysts: Report of a case. Surg Today 24: 641—643, 1994
24) 平田公一, 山城一弘, 向谷充宏：腹腔鏡下肝嚢胞開窓術. 手術 48: 901—907, 1994
25) 權 雅憲, 山田 修, 上辻章二ほか：アルゴンビーム凝固器を用いた肝嚢胞に対する腹腔鏡下 dome resection. 手術 49: 383—386, 1995

Solitary Liver Cyst Causing Obstructive Jaundice —Report of a Case Treated with Laparoscopic Dome Resection—

Fumihiro Uchikoshi[1)3)], Noriyuki Ito[1)], Kaori Matsumoto[2)], Yasuaki Fukumoto[2)] and Wataru Kamiike[3)]
[1)]Department of Surgery, Gracia Hospital
[2)]Department of Internal Medicine Gracia Hospital
[3)]The First Department of Surgery, Osaka University Medical School

Obstructive jaundice due to a benign, nonparasitic liver cyst is rare. We report a case of obstructive jaundice due to a large liver cyst, which was successfully treated by laparoscopic dome resection. A 75-year-old man complaining of general fatigue was admitted for investigation. He was found to have jaundice, and further examination revealed that a large liver cyst which was compressing the bi-lateral hepatic ducts at the hilum was the cause. To relieve the jaundice and improve the hepatic functions, percutaneous, trans-hepatic drainage of the cyst was carried out before laparoscopic dome resection. On day 7, he was discharged with no symptoms or complications and continues in good condition. As laparoscopic dome resection is a less invasive procedure than ethanol injection therapy, it reduces the postoperative hospital stay, and allows an earlier return to normal activity. We propose, therefore, that this procedure should be the first choice for treatment of a symptomatic liver cyst.

Reprint requests: Noriyuki Ito Department of Surgery, Gracia Hospital
6-14-1 Aomadani-nishi, Mino City, 562 JAPAN