日消外会誌　30（4）：872～876，1997年

原発性盲腸 Burkitt リンパ腫の1例

福山第一病院外科，岡山大学第1外科学教室*，同　第1病理学教室**
中川　浩一　　八木　孝仁*　　森谷　宜朋
大江　新野　　橋本　雅明　　大月　　均**

症例は13歳の男性．右下腹部痛を主訴として来院．大腸X線検査および大腸内視鏡検査にて盲腸に2′型の腫瘤を認め，腹部CT，超音波および^{67}Ga シンチグラフィにて所属リンパ節腫大を認めた．生検により Burkitt リンパ腫との診断にて右半結腸切除術（$D_{3+\alpha}$）を施行した．組織学的には starry-sky appearance を呈し，CD-10陽性，CD-21陰性で early B cell 由来と考えられた．southern blotting にて IgH，c-myc の再構成が認められた．術後14日目より adjuvant chemotherapy として modified JALSG ALL93 protocol に MTX に Ara-C 髄注を加え4コース施行し，術後12か月経過した現在も再発なく健在である．

本症は白血化，中枢神経浸潤が高率で予後は不良であるが，局所にとどまっている症例に関しては徹底的な（D_3以上の）リンパ節郭清と化学療法の併用により長期生存が期待できる．

Key words：intestinal lymphoma，Burkitt's lymphoma

緒　言

Burkitt リンパ腫は下顎骨に好発し，EB virus 抗体価の上昇を高率に認める sporadic type および，腹部に好発し EB virus 抗体価の上昇例の少ない endemic type と，原発部位による病像の相違を特徴とする疾患である．一方，international working formation 分類[1]（以下，WF 分類）の high malignant grade に属し，現在でもその予後はきわめて不良とされている．

今回，我々は原発性の盲腸 Burkitt リンパ腫を経験し，治癒切除および術後の化学療法により完全寛解が得られた1例を経験したので文献的考察を含め報告する．

症　例

患者：13歳，男性

主訴：右下腹部痛

既往歴・家族歴：特記すべきことなし．

現病歴：1995年6月28日より右下腹部痛出現．次第に増強するため6月29日近医受診，内科的治療を受けるも改善しないため7月1日当科受診となった．

入院時現症：身長168.5cm，体重60kg，眼瞼結膜に貧血を認めず，眼球結膜に黄染なし．腹部は平坦で，右下腹部に比較的柔らかい腫瘤を触知し，同部に圧痛を認めた．腹部腫瘤は翌日消失し，便通過不良による局所的腸管拡張と考えられた．肝脾は触知せず，表在リンパ節の腫大なし．神経学的異常はなかった．

Table 1　Laboratory data on admission

WBC	8,400 /mm³	C3	113 mg/dl
Ly	22 %	C4	31 mg/dl
RBC	506×10⁴ /mm³	CH50	28.4 U/ml
Hgb	14.6 g/dl	IgG	900 mg/dl
Plt	28.8×10⁴ /mm³	IgA	196 mg/dl
CRP	0.6 mg/dl	IgM	235 mg/dl
LDH	282 IU/l	EBV associated antibody	
GOT	17 IU/l	VCA-IgG	×640
GPT	15 IU/l	VCA-IgA	×＜10
ALP	197 IU/l	VCA-IgM	＜×10

入院時検査所見：一般検査では血液・生化学検査に異常を認めなかった（**Table 1**）．

大腸X線検査：注腸検査では回盲弁に一致して，3.5×1.8cm の立ち上がりの急峻な，表面やや不整な2′型の腫瘤を認めた（**Fig. 1**）．

大腸内視鏡検査：回盲弁に一致して，立ち上がりの急峻な2′型の腫瘤を認めた．表面は全体的に赤色調であるが，腫瘤口側はやや粗な網状を呈し肛側は無構造であった（**Fig. 2**）．回腸末端へはファイバーは通過不能であった．

腹部CT検査・腹部超音波検査：回盲部近傍および

＜1996年11月13日受理＞別刷請求先：中川　浩一
〒721　福山市南蔵王町5－14－5　福山第一病院外科

Fig. 1 Barium enema revealed a tumor with sharply demarcated and raised margins at the caecum (arrow).

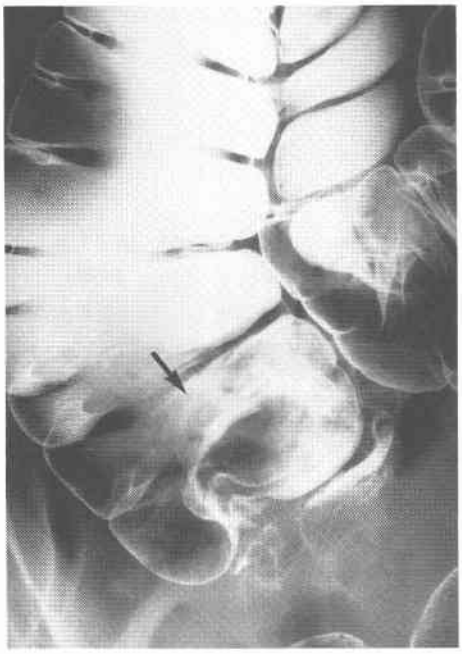

Fig. 2 Total colonoscope showed a type 2′ tumor in the caecum. The tip of the fiberscope could not pass through the ileo-caecal orifice.

結腸間膜内（2群リンパ節まで）に，CTにて均一なhigh density(**Fig. 3a**)に，また超音波にてlow echoic (**Fig. 3b**) に描出される，リンパ節転移と思われる結節影を認めた．

^{67}Gaシンチグラフィー：原発巣，CTなどにて確認

Fig. 3 Ultrasonography disclosed a hypoechoic mass with a solid echo patturn (arrow), and computed tomography (CT) showed a round high density lesion (double arrow), consistent with a regeonal (Group 1 and 2) lymph nodes involvement.

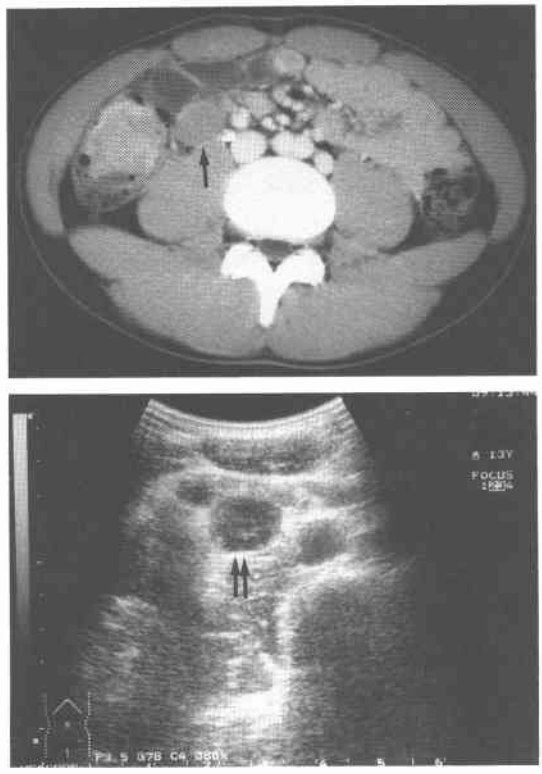

されていた腸間膜リンパ節転移巣（2群まで）に異常集積を認めた（**Fig. 4**）．

生検診断：大腸内視鏡検査による生検標本にて，悪性リンパ腫（small non-cleaved cell Burkitt's type）と診断された．このためEB virus抗体価を検索したが，VCM-IgGのみ陽性で不顕性既感染であった（**Table 1**）．また骨髄穿刺，髄液検査では異常を認めず白血化および中枢神経浸潤は証明されなかった．

手術所見：以上より原発性盲腸Burkittリンパ腫との診断にて，7月17日手術を行った．腫瘤は盲腸に存在し，2群までのリンパ節3個に腫大を認めた．その他の腸間膜リンパ節は全域にわたり軽度腫大を無数に認めたが，サンプリング採取による術中迅速病理にてリンパ腫の浸潤は認めなかったため右半結腸切除術を施行した．リンパ節は3群までのリンパ節に加え，膵下縁までの上腸間膜動静脈に沿うリンパ節を郭清し

Fig. 4 Scintigraphy showed ^{67}Ga accumulation of both primary tumor and regional lymph nodes involvement.

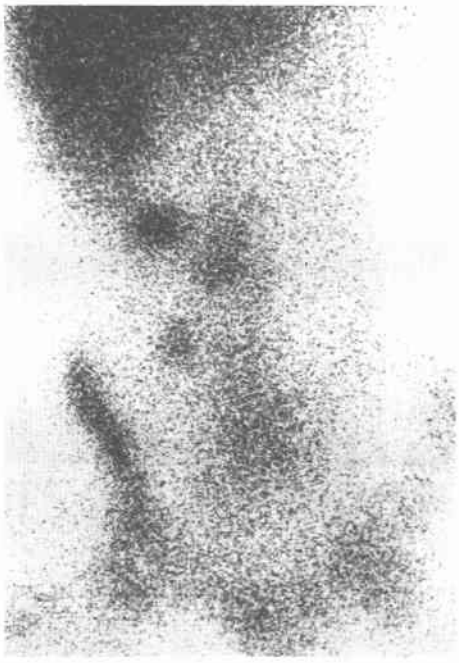

た．

肉眼標本では腫瘍は3.7×3.5×2.5cm で，盲腸に存在し2型を呈していた（**Fig. 5**）．

病理学的診断：小型で non-cleaved な腫瘍細胞が密に増生し，starry-sky appearance を呈し，WF 分類では small non-cleaved cell Burkitt's type の悪性リンパ腫と診断された（**Fig. 6**）．壁深達度は mp であり，また2群までのリンパ節中に腫瘍細胞の浸潤を認めたが，腹腔内洗浄細胞診では腫瘍細胞は認められなかった．以上より大腸癌取扱い規約[2]に準ずると CA dors 2型3.7×3.5×2.5cm t_2(mp)，n_2，P_0，H_0，M(−)，stage IIIb，Naqvi ら[3]の病期分類では stage II であった．

免疫染色では LCA，L-26強陽性，UCHL-1陰性と B 細胞由来であり，凍結標本の表面マーカーの検索では CD-10 (anti-CALLA) 一部陽性，CD-21陰性であった．遺伝子学的には t (8, 14) の転座は認められなかったが，southern blotting による c-myc, IgH の検索では，関連遺伝子再構成が認められた．

術後経過：術後順調に回復し，術後5日目より経口摂取を開始し，7月31日（術後14日目）より adjuvant chemotherapy を JALSG ALL93 protocol[4]に準じ，

Fig. 5 Resected specimene demonstrated the 3.7×3.5×2.5cm sized 2 type tumor.

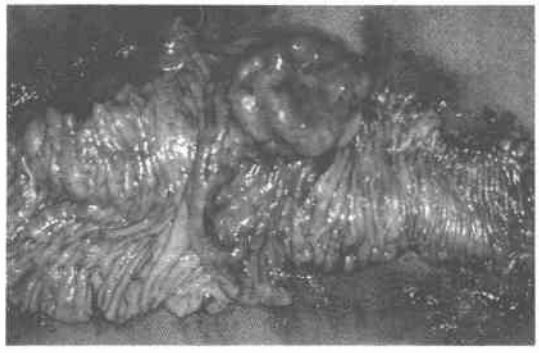

アドリアマイシン (ADM)・ビンクリスチン (VCR)・プレドニゾロン (PSL)・サイクロフォスファミド (CYP) による寛解導入療法と，ミトザントロン (MIT)・メソトレキセート (MTX)・シタラビン (Ara-C) による3コースの地固め療法を行い，また中枢神経浸潤の予防のため，地固め療法開始時より髄液検査とともに MTX・Ara-C・PSL の髄注を4コース施行した．術後12か月経過した現在も再発の兆候はなく健在である．

考　察

1969年 WHO[5]は Burkitt リンパ腫の診断において，①臨床像および腫瘍分布（小児に好発し顎骨・腹部臓器など extra nodal を原発とし白血化はまれである），②組織学的所見(starry-skyappearance)，③細胞学的所見（methylgreen-pyronine 陽性）を総合して決定すべきとした．さらに EB virus 感染や，特有の染色体異常との関連も示唆されている．また最近では染色体異常に伴う c-myc などの癌関連遺伝子の活性化が知られるようになった．また細胞表面膜マーカー検索も進歩し，CD-10が陽性を示し，CD-21(胚中心細胞に発現が強い）が陰性を示すことなどより本疾患の発生母地については early (Immature) B cell の段階とする考えが支配的となっている[6]．

消化管原発の Burkitt リンパ腫は，本邦では自験例を含め19例報告されている．その年齢分布は3～72歳で15歳以下が74%と小児に好発し，男性に多い（14：5）．単発14例，多発5例であり，発生部位では他のリンパ腫の好発部位である胃原発例の報告はなく，回盲部に好発（52%）する傾向にあった．腫部腫瘤あるいは膨満を契機として気づかれる場合が多く(52%)，重積による腸閉塞による発症は7例（37%）であった．

Fig. 6 Microscopically small non-cleaved neoplastic cells formed a 'starry-sky' patturn (a; H & E ×200), and it was positively stained by L-26 (b; ×200). Immuno-phenotypical analysis showed that the cells presented CD10 antigen positive (c; ×400).

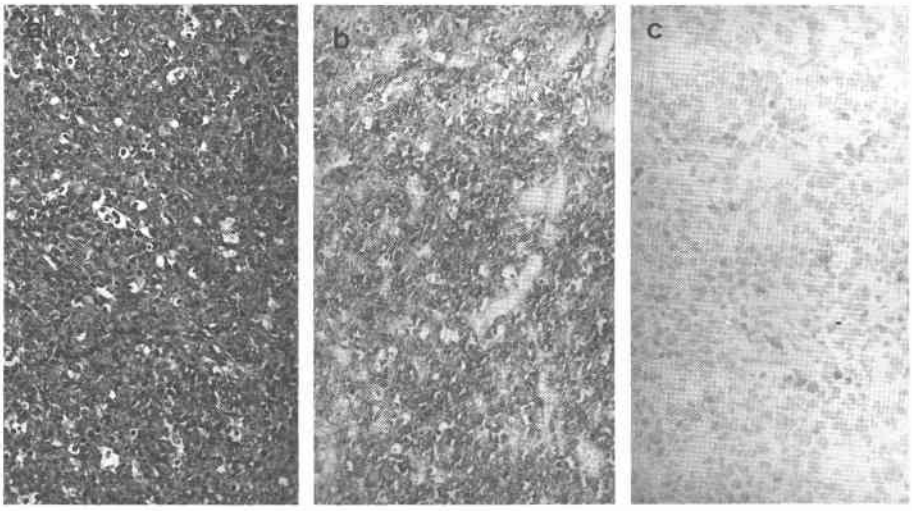

診断時には，腹膜播種性転移55%，骨髄または末梢血（白血化）57%，中枢神経系（髄液）36%，遠隔リンパ節36%，腹腔内他臓器53%と，19例中15例が(78.9%)がNaqviの分類におけるstage IV以上の高度進行例であり，他の組織型の消化管リンパ腫（診断時Stage IVは11%[7]）と比較して高率である．このため原発巣切除率は76%であるが，stage I，IIに対する治癒切除率は23%であった．術後の化学療法としてはALL-L3に準じた様々な化学療法が施行されているにも関わらず化学療法のみの群および非治癒切除群では，6か月生存率22%と有効な治療法が確立されたとはいいがたい．しかしながら，治癒切除を施行しえた群では化学療法との併用により，6か月，8か月，18か月と長期生存がえられ，再燃例の報告はない[8)~10)]．したがって，浸潤形式は原発巣からの全身撒布は少なく，むしろ血流およびリンパ流の豊富なリンパ節浸潤部から進展している可能性が強く，リンパ節に対する腫瘍の親和性も高く，病変が局所にとどまっている症例に関しては，徹底的な（D_3以上の）リンパ節郭清を行うべきであると考えられた．

文　献

1) The non-Hodgkin's lymphoma pathologic classification project: National Cancer Institute sponsored study of classification of non-Hpdgkin's lymphomas: Summary and description of a working formulation for clinical usage. Cancer 9：792—821，1956
2) 大腸癌研究会編：大腸癌取扱い規約．改訂第5版．金原出版，東京，1994
3) Naqvi MS: Lymphoma of the gastrointestinal tract—prognostic guides based on 162 cases. Ann Surg 170：221—231，1969
4) 大島年照：JSLGAによる成人急性リンパ性白血病の多施設共同研究．日常診療と血 4：1007—1017，1994
5) Berard C: Histopathological defini-tion of Burkitt's tumor. Bull World Health Organ 40：601—607，1969
6) 若狭治毅：Bリンパ球性腫瘍の組織分類—組織発生と細胞像—．病理と臨 7：832—839，1989
7) Magid HA, Salah E: Gastrointestinal lymphoma in adults: Clinical Features and management of 300 cases. Gastroenterology 106：846—858，1994
8) 松岡智子，吉本静雄，園部 宏ほか：外科的切除と化学療法により長期生存しているBurkitt's lymphomaの2例．臨血 29：2101—2104，1988
9) 伊藤隆康，吉田順一，岸川英樹：回盲部腸重積で発症した小児Burkitt型リンパ腫の1例．日消外会誌 22：2469—2472，1989
10) 綾部俊一郎，渕上忠彦，岩下明徳ほか：小腸原発Burkittリンパ腫の1例．胃と腸 27：1317—1322，1992

A Case Report of Primary Burkitt's Lymphoma of the Caecum

Koichi Nakagawa, Takahito Yagi*, Nobutomo Moriya, Shinya Ohe,
Masaaki Hashimoto and Hitoshi Ohtsuki**
Department of Surgeyr, Fukuyama Daiichi Hospital
*First Department of Surgery, Okayama University School of Medicine
**First Department of Pathology, Okayama University School of Medicine

A 13-year-old boy was admitted to our hospital complaining of right lower quadrant pain. Barium enema and total colonoscopy discloseed a type 2'tumor in the caecum, which was histopathologically a Burkitt's lymphoma by biopsy. Computed tomography (CT), ultrasonography and ^{67}Ga-scintigraphy demonstrated regional lymph node involvement. A right hemicolectomy with $D_{3+}\alpha$ lymph node dissection was performed. Histologically the tumor had a "starry sky" pattern, and immunophenotypical analysis showed that the neoplastic cells were CD10 antigen positive and CD21 antigen negative, suggesting of early B cell origin. Both immunoglobulin heavy chain and c-myc oncogene were found to be rearranged by southern blot analysis. On post-operative day 14, combined systemic chemotherapy (modified Japan Leukemia Study Group ALL-93 protocol) and intrathecal injection of MTX and Ara-C were given. There has been no sign of recurrence, as of 12 months after the surgery. The outcome of intestinal Burkitt's lymphoma is poor, because of frequency of a leukemic change or CNS relapse. Nonetheless, it was suggested that aggressive debulking of the tumor include an extensive resection of the lymphnodes (over D_3) and that intensive adjuvant chemotherapy may provide better prognosis in therapy to limit intestinal Burkitt's lymphoma.

Reprint requests: Koichi Nakagawa Department of Surgery, Fukiyama Daiichi Hospital
5-14-5 Minamizao-cho, Fukuyama City, 721 JAPAN