日消外会誌　30（4）：877～880，1997年

子宮円靱帯原発の平滑筋芽細胞腫を内容とした鼠径ヘルニアの手術例

京都専売病院外科，京都大学病理系腫瘍生物学講座*，同　消化器外科**
岩田　辰吾　　安永　敏美　　高橋　　玲*　　山岡　義生**

症例は45歳の女性．左鼠径部膨隆を主訴として来院した．左鼠径ヘルニアの診断のもとに，鼠径ヘルニア根治術を施行した．ヘルニア嚢に表面平滑な充実性腫瘤を認めた．病理組織所見から子宮円靱帯原発の平滑筋芽細胞腫と診断した．鼠径ヘルニアを初発症状として子宮円靱帯原発の平滑筋芽細胞腫は，文献上報告がなく，極めてまれであったので報告した．

Key words: leiomyoblastoma, ingunal hernia, round ligament of uterus

緒　言

子宮円靱帯原発平滑筋芽細胞腫を内容とした鼠径ヘニアの1例を経験した．MEDLINE を data base として1960年から1996年7月までの検索を行ったが，子宮円靱帯原発の平滑筋芽細胞腫の報告例はなく，まして鼠径ヘルニアを初発症状として発見された例はないので，この腫瘍の特徴と併せて報告する．

症　例

患者：45歳，女性

主訴：左鼠径部膨隆

既往歴，家族歴：特記すべきことなし．

現病歴：平成7年8月下旬，左下腹部膨隆に気付き他院を受診し左鼠径ヘルニアと診断され，手術目的にて9月27日に当科を受診した．10月11日入院．

入院時現症：立位にて腹圧をかけると左鼠径部が膨隆し，仰臥位にて隆起消失．眼球結膜に貧血を認めるも自覚症状はなかった．

入院時検査成績：貧血，尿潜血3＋を認めた．腫瘍マーカーの CA125は336.0U/ml（35以下）と上昇していた（**Table 1**）．

手術所見：10月12日腰椎麻酔下に鼠径管を開放したところ内鼠径輪の位置で子宮円靱帯から拇指大の腫瘍が発生していた．円靱帯を含め腫瘤を摘出した．外鼠径ヘルニアであり，ヘルニア嚢の高位結紮および ileopubic tract repair にて左鼠径ヘルニア根治術を施行した．

Table 1　Laboratory data on admission

Urinalysis		TCHO	239 mg/dl
occult blood	3＋	ALP	135 IU/l
protein	(－)	GOT	13 IU/l
sugar	(－)	GPT	5 IU/l
Peripheral blood		T Bil	0.5 mg/dl
WBC	8,000×10³ /mm³	Na	139 mEq/l
RBC	4.54×10⁶ /mm³	K	4.1 mEq/l
Hb	10.0 g/dl	Cl	103 mEq/l
Hct	32.2 %	S-AMY	84 U/dl
Plt	348×10³ /mm³	CRP	0.3 mg/dl
Biochemistry		Tumor maker	
TP	7.7 g/dl	CEA	1.3 ng/ml
BUN	15.0 mg/dl	CA19-9	10.9 U/ml
CRE	0.6 mg/dl	CA125	336.0 U/ml
GLU	84 mg/dl		

肉眼所見：摘出された腫瘤は淡紅色．表面平滑．大きさは7.0×2.0×1.5cm 大．腫瘤は子宮円靱帯と連続していた（**Fig. 1**）．

病理組織学的所見：HE 染色では腫瘍は円靱帯から連続的に発生し，表面平滑な結節性の病巣を形成していた．腫瘍の大部分では間質結合組織の硝子化が著明であり，その間に管腔形成あるいは上皮様配列を示す細胞の増生が認められた（**Fig. 2**）．核は比較的大型で円形であるが，異型性には乏しかった．核分裂像はほとんど見られなかった．胞体は境界不鮮明であり，比較的明るかった．腫瘤の大部分は腫瘍細胞の増生によるが，一部付着部を越えて円靱帯にも比較的小範囲に認められた．病変は次第に通常の平滑筋組織に移行しているように見えた．

＜1996年11月13日受理＞別刷請求先：岩田　辰吾
〒530　大阪市北区神山町13－3　北野病院

Fig. 1 Macroscopic appearance of the resected tumor. The tumor is surrounded by a thin fibrous capsule and seems to arise from the round ligament.



Fig. 2 Microscopic appearance of the tumor. [hematoxylin and eosin, magnification ×200]

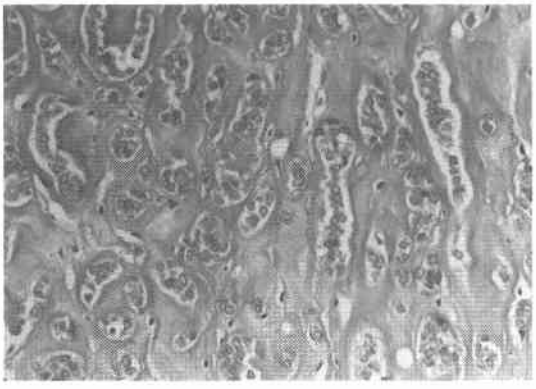

マッソントリクローム染色では硝子化部位に青く染まる膠原線維の増生を伴っていた．硝子化の程度の弱い部分では，腫瘍細胞の胞体は赤色を示した．**Fig. 3** に α-smooth muscle actin に対するモノクローナル抗体（Dako 社）を用いた免疫組織化学染色を示した．図の左下に認められる内因性コントロールとしての血管壁の平滑筋細胞とともに多くの腫瘍細胞が陽性であった（**Fig. 3**）．したがって，上皮様配列をとる平滑筋腫として子宮円靱帯原発の平滑筋芽細胞腫が考えられた．

術後経過：術後経過は順調であったが，下腹部正中に腫瘤を触知，精査の結果子宮腺筋症と診断された．子宮腺筋症は貧血の原因になっていると考えられたこ

Fig. 3 Immunohistochemical staining of tumor cells with anti-α-smooth muscle actin antibody. Positive staining was seen in the cytoplasm of most tumor cells.

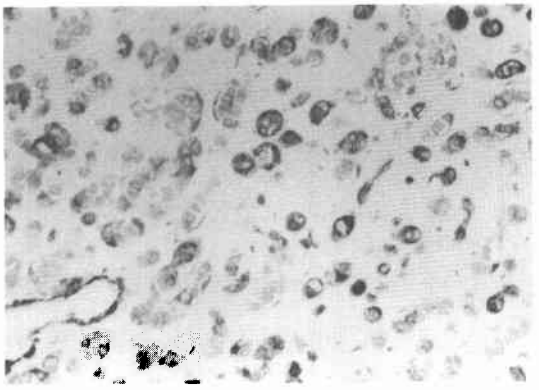

と，および本腫瘍との関連が考慮されたので10月25日子宮摘出術を施行した．子宮は新生児頭大（658g）であったが，病理組織学的にも悪性所見は認めず腺筋症と最終診断され本腫瘍との関連はみられなかった．また右側の子宮円靱帯は正常であった．その後貧血は著明に改善し尿潜血は陰性化，CA125値は正常化した．泌尿器科的には異常なく，貧血，CA125値異常は子宮腺筋症によるものと考えられた．腹部超音波検査，腹部 computed tomography（以下，CT と略記），胸部 CT，胃内視鏡では特に異常を認めなかった．

手術後10か月が経過し，外来通院観察中であるが，再発の兆候はない．

考　察

平滑筋芽細胞腫は1960年 Martin ら[1]によって最初の報告がなされ，Stout[2]によって leiomyoblastoma の名称が提唱された．本邦では古田ら[3]の報告以来250例以上の報告がなされている．平滑筋芽細胞腫は平滑筋組織のある臓器であればどこからでも発生すると考えられるが，胃に発生する症例が大部分を占めている[4]．消化管全域の他に後腹膜，腸間膜，子宮，外陰などから発生した報告[4)5]はあるが，検索した限りでは子宮円靱帯原発の平滑筋芽細胞腫の報告は見当たらない．好発年齢は40～70歳であるが，1歳の胃原発平滑筋芽細胞腫も報告[6]されており多岐にわたる．性差は女性に少ないとする報告が多い[2)4]．

平滑筋芽細胞腫は平滑筋由来の良性悪性境界額域の腫瘍と考えられている．最近，平滑筋芽細胞腫の名称は類上皮様を示す平滑筋腫瘍の総称としては便利であ

るが，生物学的特徴を示していないので良性平滑筋芽細胞腫，悪性平滑筋芽細胞腫とするか，あるいは，各々類上皮平滑筋腫，類上皮平滑筋肉腫と称する方がより精確であると言われている[7]．良性悪性の組織学的判定基準として核分裂の頻度が重要視されており核分裂像が200倍50視野で4～5個以上，また腫瘍の大きさは5～6cm以上が悪性度が高いといわれている[2)8)9)]．胃以外より発生した腫瘍の方が予後が悪いとの報告もある[4]．術後10年を経て再発する例や核分裂像を認めない転移例も報告されており，長期の経過観察が必要である[10]．本症例は腫瘍径が7cmあり悪性の可能性も否定できないが，肉眼的には表面平滑であり組織学的にも核分裂像はほとんど認められず，硝子化，線維化が著明であることから緩やかな増殖を示唆している．したがって，平滑筋芽細胞腫より類上皮平滑筋腫と称する方がより精確かもしれない．最近の研究では子宮平滑筋芽細胞腫の染色体異常を指摘する報告[11]もあり腫瘍の発生機序を考える上で今後遺伝子学的分析が期待される．

鼠径ヘルニアに合併した腫瘤の報告は少ない．松田ら[12]の報告によるとヘルニア内容に腫瘤を認めた例は鼠径，大腿部あわせても，1933年から1994年までに著者の検索した限りでは89例しかない．このうち半数以上は悪性腫瘍である．これによると男女差はなく，右側に多く，術前より術中に発見される例が多い．腫瘍の内容は89例の内約5分の1が子宮円靱帯の良性腫瘍である．女性に限定すれば，ヘルニア合併腫瘤のうち円靱帯から発生した腫瘍の占める割合は約40%となり，比較的多い．しかし一般的に円靱帯より発生する腫瘍としてはleiomyoma, adenomyoma, simple cyst, endometriosis, fibroma, sarcomaが報告[13)14)]されているが，平滑筋芽細胞腫の報告例はない．鼠径ヘルニアは女性に少なく，左側に少ないことから，今回のような症例の場合婦人科的病歴聴取や骨盤内検索が重要であると思われる．

子宮円靱帯より発生した平滑筋芽細胞腫の報告とこの腫瘍及び鼠径ヘルニア合併腫瘤の特徴について考察した．鼠径ヘルニアの診断治療に当たり，腫瘍の合併を念頭におく必要があると思われる．

文　献

1) Martin JF, Bazin P, Feroldi J et al: Tumerurs myoides intramurales de lestomac; consideration microscopiquesa de 6 cas. Ann Anat Pathol 5：484—497, 1960
2) Stout AP: Bizarre smooth muscle tumors of the stomach. Cancer 15：400—409, 1962
3) 古田　明，小針頼晴，渡辺庄造：胃平滑筋腫と思われた1例について．日医放線会誌　24：446—447, 1964
4) Lavin P, Hajdu SI, Foote FW Jr: Gastric and extragastric leiomyoblastomas, clinicopathologic study of 44 cases. Cancer 29：305—311, 1972
5) Kyriazis AP, Kyriazis AA: Uterine leiomyoblastoma (epithelioid leiomyoma) neoplasm of low-grade malignancy. A histopathologic study. Arch Pathol Lab Med 116：1189—1191, 1992
6) Tamate S, Lee N, Sou H et al: Leiomyoblastoma causing acute gastric outlet obstruction in an infant. J Pediatr Surg 29：1386—1387, 1994
7) Enzinger FM, Weiss SW: Soft tissue tumors. Mosby-Year Book, Inc., St. Louis, 1995, p511—522
8) Appelmann HD, Helurig EB: Gastric epithelioid leiomyoma and leiomyosarcoma (leiomyoblastoma). Cancer 38：708—728, 1976
9) Buscema J, Carpenter SE, Rosenheim NB et al: Epithelioid leiomyosarcoma of the uterus. Cancer 57：1192—1196, 1986
10) Evans HL: Stomach muscle tumors of the gastrointestinal tract: A study of 56 cases followed for a minimum of 10 years. Cancer 56：2242—2250, 1985
11) Karaiskos C, Pandis N, Bardi G et al: Cytogenetic findings in uterine epithelioid leiomyomas. Cancer Genet Cytogenet 80：103—106, 1994
12) 松田充宏，足立信也，森島　勇ほか：鼠径ヘルニア内容から診断された虫垂原発の腹膜偽粘液腫の1例．日消外会誌　29：99—103, 1996
13) Bird CC, McElin TW: Benign neoplasm of the uterus. Edited by Sciarra JJ. Gynecology and obstetrics. Vol. 1 Chap 12. Revised edition. Lippincott, Philadelphia, 1990, p1—4
14) Woodruff JD: Tumors of the fallopian tube and tumors and cysts of the pelvic ligaments and paraadnexal structures. Edited by Sciarra JJ. Gynecology and obstetrics. Vol. 4 Chap 46. Revised edition. Lippincott, Philadelphia, 1990, p8—10

Leiomyoblastoma of the Round Ligament Presenting as Inguinal Hernia

Shingo Iwata, Toshimi Yasunaga, Rei Takahashi* and Yoshio Yamaoka**
Department of Surgery, Kyoto Senbai Hospital
*Department of Pathology and Tumor Biology and Department of Gastroenterological Surgery**, Graduate School of Medicine, Kyoto University

Leiomyoblastomas are rare smooth muscle tumors occurring most commonly in the stomach of adults. We report an unusual occurrence of leiomyoblastoma causing an inguinal hernia. A 45-year-old woman underwent repair of a left inguinal hernia. The excised hernia sac contained a tumor with a smooth surface originating from the round ligament of the uterus. Histological diagnosis of the resected tumor was leiomyoblastoma. Leiomyoblastoma arising from the round ligament of the uterus, which appeared as an inguinal hernia, has not been reported.

Reprint requests: Shingo Iwata Department of Surgery, Kyoto Senbai Hospital
JAPAN