日消外会誌　30（4）：881～885，1997年

緊急開腹手術を必要としたアミロイドーシスの2例

名古屋市立大学第2外科
西脇　巨記　　片岡　　誠　　桑原　義之　　川村　弘之
三谷　眞己　　佐藤　篤司　　正岡　　昭

アミロイドーシスはアミロイドが全身に沈着する代謝性疾患で消化管は好発臓器の1つである．アミロイドーシスにより緊急手術が施行されることはまれで報告例は自験例を含め18例である．症例1は53歳の男性で慢性関節リウマチにて治療中，穿孔性腹膜炎のため緊急手術を施行した．症例2は72歳の男性で慢性関節リウマチにて治療中，イレウスのため緊急手術を施行した．

アミロイドーシスは全身性疾患で心，腎，肝障害も合併しているため死亡率が高く，その手術および術後管理が重要である．

また，慢性関節リウマチの死因を検討した報告では消化性潰瘍は抗潰瘍剤の発達により激減したが，アミロイドーシスは現在その死因の第3位を占めており早急にその治療法の確立が必要である．

Key words: amyloidosis, intestinal obstruction, ischemic necrosis of the intestine

はじめに

アミロイドーシスはアミロイドが全身に沈着する代謝性疾患で，厚生省認定の特定疾患でもある．消化器症状としては，腹痛，下痢，食欲不振，腹部膨満などがあげられる．一般に内科的疾患として治療され，外科的治療が施行される場合は，消化管穿孔，出血，イレウスなどとされているがその報告は，現在までに16例とまれである[1)~15)]．今回我々は続発性アミロイドーシスにより緊急開腹手術を必要とした2例を経験したので報告する．

症　例

症例1：53歳，男性

主訴：下痢

既往歴：1982年慢性関節リウマチと診断．

現病歴：86年11月より慢性下痢出現，87年1月，下痢症状のため他院入院，保存的療法にて改善せず，87年6月，精査目的にて当院内科入院した．臨床症状および既往歴より続発性アミロイドーシスを疑い，上部消化管内視鏡検査，下部消化管内視鏡検査，口唇生検を施行した．

大腸内視鏡下生検のH-E染色では，好酸性硝子様の沈着物を認めた（**Fig. 1**）．口唇よりの生検標本では，好酸性硝子様の血管壁の肥厚を認めた．またこれらはビオチンで橙色に染色され，過マンガン酸カリウムにて消失することよりアミロイドーシスと診断した．

Fig. 1　Pathological findings (H-E stain, ×400)
Biopsy specimen of colon showing amyroid deposit in the blood vessel wall (case 1)

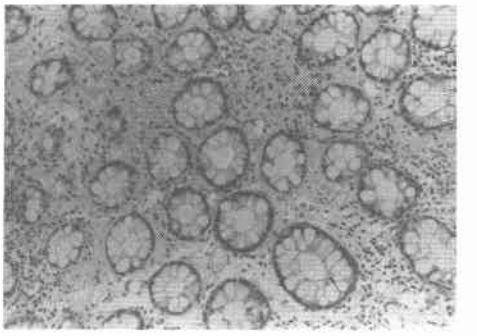

入院後の87年8月初旬より腹痛，嘔吐が出現し，8月20日には腹痛増強し，圧痛，筋性防御を認めた．8月21日の腹部単純写真では，左右横隔膜下にfree airを認め，小腸ガス像も多量に認めた（**Fig. 2**）．穿孔性腹膜炎の診断にて緊急手術を施行した．

末梢血一般検査では，著明な白血球の増加を認め，生化学検査では，低蛋白血症，腎機能障害を認めた（**Table 1**）．

開腹時所見：腹腔内には大量の膿性腹水を認めた．腸管を検索すると，トライツ靱帯より2mの部位から回腸末端までの約2mの腸管が壊死状態であった．上

＜1996年12月11日受理＞別刷請求先：西脇　巨記
〒471　豊田市平和町1　トヨタ記念病院外科

Fig. 2 Plain abdominal X-ray showed free-air under dyaphragma and small bowel gas (case 1)

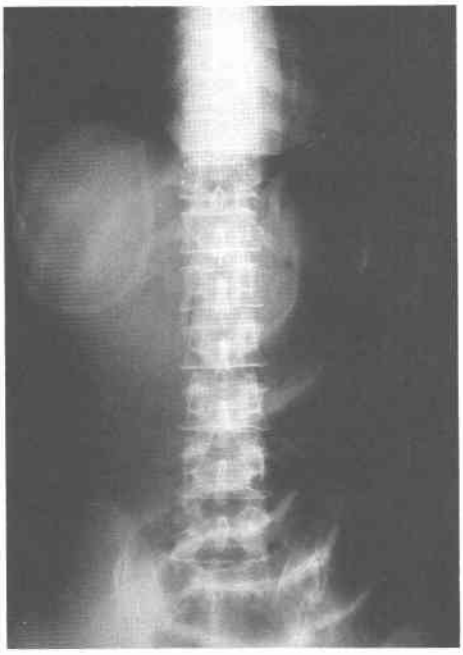

Table 1 Laboratory deta

WBC	$28.8\times10^3/\mu l$	TP	5.0 g/dl
RBC	$4.18\times10^6/\mu l$	Alb	1.9 g/dl
HB	14.2 g/dl	GOT	10 μ/l
PLT	$219\times10^3/\mu l$	GPT	7 μ/l
BUN	75 mg/dl	T. Bi	0.3 mg/dl
Cre	2.1 mg/dl		

Fig. 3 Pathological findings (H-E stain, ×200) Specimen of colon showing amyroid deposit in submucosa and blood vessel wall (→) (case 1)

腸管膜動脈は中枢側では拍動を触知し，壊死腸管側では微弱であった．壊死腸管を切除し，単孔式回腸瘻を造設，回盲部は盲端とし，手術を終了した．

摘出標本病理組織所見：摘出標本では，UL2～UL3に相当する潰瘍性病変を認めたが，明らかな穿孔は認めなかった．粘膜から粘膜下層にかけて血管壁に好酸性硝子様の肥厚を認め，一部に血栓形成も認め（**Fig. 3**），続発性アミロイドーシスによる小腸壊死と診断した．

術後，敗血症，播種性血管内凝固症候群となり，残存腸管よりも出血をきたし，14日目に死亡した．

症例2：72歳，男性

主訴：腹部膨満

既往歴：1985年2月慢性関節リウマチの診断，87年2月心不全にて入院，90年11月慢性腎不全にて入院，心不全，腎不全の原因としてはアミロイドーシスが疑われたが精査はされなかった．

現病歴：93年3月透析を目的に入院したところ，4月初旬頃より下痢頻回となった．4月23日より腹満，嘔吐が出現し，イレウス管留置し保存的療法を試みたが改善傾向無く，著明な腸管の拡張を認め，全身状態が悪化し，穿孔の危険が高いと判断したため，8月26日緊急手術を施行した．

緊急手術時の腹部単純写真でも，著明な小腸ガス像を認めた（**Fig. 4**）．

Fig. 4 Plain abdominal X-ray showed small bowel gas (case 2)

末梢血一般検査では，白血球の減少および著明な貧

Table 2 Laboratory deta

WBC	$2.0\times10^3/\mu l$	TP	4.0 g/dl
RBC	$2.38\times10^6/\mu l$	Alb	2.1 g/dl
HB	6.2 g/dl	GOT	15 μ/l
PLT	$50\times10^3/\mu l$	GPT	11 μ/l
BUN	44 mg/dl	T. Bi	1.5 mg/dl
Cre	3.8 mg/dl	CRP	8.6 mg/dl

Fig. 5 Pathological findings (H-E stain, ×200) Biopsy specimen of small intestine showing amyroid deposit within the submucosa (→) (case 2)

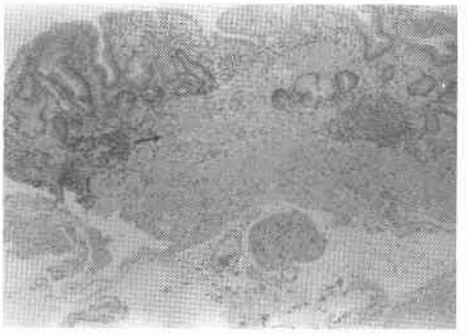

血，血小板減少を認め，生化学検査では，低蛋白血症，腎機能障害を認めた（**Table 2**）.

開腹時所見：腹腔内には黄色透明な腹水を多量に認めた．腸管を検索すると，回腸末端より20cm までの小腸に著明な拡張と壁の浮腫性肥厚を認めたが明らかな狭窄，腫瘍性病変などは認めず，腸管自体の障害による麻痺性イレウスと診断した．回腸末端60cm の拡張部位にて2孔性回腸瘻を造設した．

病理組織所見：手術時に生検した小腸の病理組織では，粘膜下層を中心に血管壁が好酸性，硝子様に肥厚しておりアミロイドーシスと診断した（**Fig. 5**）．またこれらはビオチンで橙色に染色され，過マンガン酸カリウムにて消失した．

回腸瘻によりイレウス状態は軽度改善したが，全身状態改善せず，播種性血管内凝固症候群となり術後7日目に死亡した．

考　察

アミロイドーシスは身体各組織にアミロイドーシスが沈着することにより各臓器の障害を引き起こす代謝性疾患である．消化管はアミロイド沈着の好発臓器の1つで，消化器症状としては，腹痛，慢性下痢，食欲不振，腹部膨満などであるが，穿孔，消化管出血，イレウスなど緊急手術となる症例は少ない．

アミロイドーシスにより緊急手術が施行された報告例は，自験例を含め18例である（**Table 3**）[1)~15)]．性別では男性14例，女性4例で，男性例が多くを占めた．部位別にみると，小腸13例，大腸4例，食道1例で，小腸が大部分を占めている．病態としては穿孔14例，腸閉塞2例，小腸壊死1例で，穿孔が大部分を占めて

Table 3 Emagency operation of the gast rointestine in amyloidosis

Auther	Year	Age	Sex	Location	Diagnosis	Operation	Outcome
1) Cast leman[1)]	1960	39	M	Small Intestine	Perfortion	Resection	Died
2) Heizmann[2)]	1962	68	M	Esophagus	Perfortion	Resection	Survived
3) Akbarian[3)]	1964	61	M	Small Intestine	Perfortion	Exteriorization	Died
4) Griffel[4)]	1975	57	M	Small Intestine	Perfortion	Resection	Survived
3) Akbarian[5)]	1964	61	M	Small Intestine	Perfortion	Exteriorization	Died
5) Gupta[6)]	1976	23	M	Small Intestine	Perfortion	Resection	Died
6) Miyagawa[7)]	1986	55	M	Small Intestine	Perfortion	Resection	Survived
7) Rajagopalan[8)]	1982	54	F	Small Intestine	Perfortion	Resection	Died
8) Sanchez[9)]	1989	31	F	Colon	Perfortion	Resection	Survived
9) Sinozaki[10)]	1989	66	M	Colon	Perfortion	Resection	Died
10) Mizutani[11)]	1990	48	F	Small Intestine	Obstruction	Resection	Survived
11) Oda	[11)]1990	65	F	Colon	Perfortion	Exteriorization	Died
12) Isizaki[12)]	1991	65	M	Colon	Perfortion	Resection	Died
13) Masuyama[13)]	1993	77	F	Small Intestine	Perfortion	Resection	Died
14) Patel[14)]	1993	72	M	Small Intestine	Perfortion	Resection	Survived
15) Ninomiya[15)]	1994	56	M	Colon	Perfortion	Resection	
16)		68	M	Small Intestine	Perfortion	Resection	
17) Our case 1	1987	53	M	Small Intestine	Neclosis	Resection	Died
18) Our case 2	1993	72	M	Small Intestine	Ileus	Ileostomy	Died

いる．また，剖検例においても穿孔性腹膜炎で死亡した報告が散見される[16]．これら症例においては穿孔以前にイレウスを起こしているものが大多数を占めた．

アミロイドーシスにおけるイレウスの発生は，アミロイドの神経系，筋層への沈着により腸管運動を抑制することにより生じると説明されている[17]．また，アミロイドの血管壁への沈着により慢性の虚血状態を引き起こし潰瘍を形成する．イレウス時には，腸管内圧の上昇が加わり潰瘍部に穿孔が起きやすい状態となっている[11]．このため，アミロイドーシス症例において，その経過中に出現するイレウスは穿孔の可能性が高く注意を要するものと考えられる．症例2においては改善傾向のないイレウスで，全身状態も悪化したことより，穿孔の危険性が高いと判断し緊急手術を施行した．

また，全身性アミロイドーシスは広範囲の腸管に病変が認められるため，症例1のごとく壊死腸管を十分に切除しても，全身状態不良な場合，残存する腸管の潰瘍から出血をきたすことが考えられ，その切除範囲の決定も重要な問題となる．

緊急手術報告例においては，その手術死亡率も高く9例が死亡している．この原因として，アミロイドーシスによる心，腎，肝障害が原因とされている[18]．また，術前より播種性血管内凝固症候群となっている場合も少なくない．緊急手術となる場合においては，アミロイドーシスによる心，腎，肝障害を合併していることを想定し，手術および術後管理を行う必要がある．また，生存例は6例であるが，このうち腸管に限局した限局性アミロイドーシスが4例あり，全身性アミロイドーシスの生存例は2例のみであり，非常に予後の悪いものであった．

今回の2症例は慢性関節リウマチに起因するアミロイドーシスで，続発性アミロイドーシスの範疇に入り，アミロイドーシス全体の約3割を占めているとされている[19]．慢性関節リウマチの死因を検討した豊島[20]や吉沢[21]らの報告によると消化性潰瘍は70年代は約20%であったが80年代後半には約7%と抗潰瘍剤の発達により激減した．しかし，アミロイドーシスは的確な治療法が無く増加傾向にあり，現在慢性関節リウマチの死因の第3位となっており，今後とも増加が予想されるとしている．また，原発性アミロイドーシスにおいてはその診断から死亡までの期間は平均14か月と予後不良な疾患であり[22]，今後，アミロイドーシスに対する的確な治療法の確立が急務と考えられる．

本論文の要旨は第23回日本腹部救急医学会総会にて発表した．

文　献

1) Castleman B, Kibbee BU: Case records of the Massachusetts General Hospital. N Engl J Med **263**: 647—654, 1960
2) Heitzman EJ, Heitzman GC, Elliott CF: Primary esophageal amyloidosis. Arch Intern Med **109**: 595—600, 1962
3) Akbarian M, Fenton J: Perforation of small bowel in amyloidosis. Arch Intern Med **114**: 815—821, 1964
4) Griffel B, Man B, Kraus L: Selective massive amyloidosis of small intestine. Arch Surg **110**: 215—217, 1975
5) Gupta OK, Tandon RK: Intestinal malabsorption, obstruction, bleeding and perforation in primary amyloidosis. J Assoc Physicians India **24**: 395—398, 1976
6) 宮川智幸，瀬木和子，桜井　勇ほか：腸管Amyloidosisと消化管穿孔—Amyloidosisによる空腸穿孔の1例．臨病理　**34**：839—844，1986
7) Rajagopalan AE, Pickleman J: Free perforation of the small intestine. Ann Surg **196**: 576—579, 1982
8) Sanchez JAG, Molinero RN, Sayans JD et al: Colonic perforation by amyloidosis. Report of a case, Dis Colon Rectum **32**: 437—440, 1989
9) 篠崎史朗，本郷　実，平井一也ほか：S状結腸穿孔を来した原発性アミロイドーシスの1例．日内医会誌　**78**：1603—1604，1989
10) Mizutani AR, Ward CF: Amyloidosis associated bleeding diatheses in the surgical patient. Can J Anaesth **37**: 910—912, 1990
11) 小田義直，香月一朗，南島広治ほか：慢性関節リウマチに続発した全身性アミロイドーシスにより腸管穿孔を来した1例．九州リウマチ　**9**：232—236，1990
12) Isizaki Y, Nobori M, Tanaka N et al: Perforation and tumor formation of the intestine in primary amyloidosis. Am J Gastroenterol **86**: 363—366, 1991
13) 増山喜一，清水哲朗，野本一博ほか：アミロイドーシスによる小腸穿孔により汎発性腹膜炎をきたした1例．日臨外医会誌　**54**：2112—2115，1993
14) Patel SA, Al-Haddadin D, Schopp A et al: Gastrointestinal manifestations of amyloidosis: A case of diverticular perforation. Am J Gastroenterol **88**: 578—582, 1993
15) 二宮　致，西村元一，橋本之方ほか：穿孔性腹膜炎を発症した消化管アミロイドーシスの2例．日消外会誌　**27**：2471—2475，1994
16) 神谷知至，鈴木　修，大川日出夫ほか：慢性イレウ

ス状態を示し，大腸憩室穿孔をおこした全身性原発性アミロイドーシスの1剖検例．最新医 42：587—593，1987
17) 藤沢 潤，鳥海 純，高橋忠雄：消化器領域におけるアミロイドーシス．最新医 30：1565—1571，1975
18) Stelzner M, Krug B: Gastrointestinale amyloidose: Differentialdiagnose und indikation zur operation therapie. Chirurg 62：493—499，1991
19) 大神光，荒巻 淳，牟田耕一郎ほか：膠原病における消化器病変(消化器潰瘍，消化管穿孔およびアミロイドーシス)に関する臨床的研究．医療 44：1212—1218，1990
20) 豊島 元，草場公宏，山口雅也：剖検輯報からみた慢性関節リウマチの死因—とくにアミロイドーシスとの関連から—．リウマチ 33：209—214，1993
21) 吉沢久嘉，工藤 洋，岩野邦男ほか：慢性関節リウマチの死因に関する研究—117RA死亡例の分析—．リウマチ 30：255—263，1990
22) 草場公宏，豊島 元：アミロイドーシス．臨と研 67：3705—3711，1990

Two Cases of Emergency Operation due to Secondary Amyloidosis

Naoki Nishiwaki, Makoto Kataoka, Yoshiyuki Kuwabara, Hiroyuki Kawamura,
Masami Mitani, Atsushi Sato and Akira Masaoka
Second Department of Surgery, Nagoya City University Medical School

Amyloidosis is a metabolic disease characterized by the extracellular deposition of amyloid protein which causes widespread damage to the gastrointestinal tract. Emergency surgery for amyloidosis is rare, with only 18 reported cases. We report two such cases. In case 1 the patient was a 53-year-old male with a history of rheumatoid arthritis. An emergency operation was carried out for general peritonitis due to intestinal perfortion. In case 2 the patient was a 72-year-old male, also with a history of rheumatoid arthritis. An emergencyoperation was carried out for ileus. Amyloidosis is a systemic disease. At the operation for amyloidosis, damage to the heart, kidney and liver was found to cause a high mortality rate. According to a statistical study of fatal cases of rheumatoid arthritis, gastric ulcers hare recently decreased but amyloidosis is increasing to become the third cause of death. These two cases showed that establishment of therapy for amyloidosis was necessary.

Reprint requests: Naoki Nishiwaki The Department of Surgery, Toyota Memorial Hospital
1 Heiwachoi, Toyota City, 471 JAPAN