日消外会誌　30（4）：944～949，1997年

特集13

下部直腸早期癌に対する適正手術へのアプローチ—特に wide（regional）mesorectal excision 法直腸局所切除術

癌研究会付属病院外科
畦倉　薫　赤田　昌紀　増田　勉
上野　雅資　太田　博俊　高橋　孝
癌研究所病理
久保起与子　柳沢　昭夫　加藤　洋

下部直腸早期癌に対し経肛門的粘膜・粘膜下層切除術（TMR）と wide（regional）mesorectal dissection（WM）法直腸局所切除術と言う2段階の縮小切除術で至適手術の実施に努めてきた．TMR は術前診断 SM' slight までの癌を経肛門的に粘膜下全層まで切除し完全生検標本を得る．加藤の大腸 sm 癌深達度亜分類によるが m～sm_1癌は治療終了，sm_2癌で追加切除時でも直腸壁外の癒着は軽度で骨盤神経・肛門括約筋が確実に温存出来る．4例に施行し，3例で術前深達度診断が正され，適正手術がなされた．WR 法直腸局所切除は癌の進展様式に合わせ小範囲（safty margin は1cm 前後）の直腸部分切除に広範囲な直腸間膜切除（腫瘍より口側10cm 以上をも）を加える新術式で経仙骨的に行う．かなりの根治性を有し，適応は sm_2癌．5例に施行し，n（＋）の1例には開腹根治手術を追加．術後平均17か月で再発例はない．

Key words: rectal cancer, mesorectal excision, local excision of the rectum

はじめに

腹膜翻転部以下の下部直腸は直腸早期癌の診断・治療上多くの問題点を有している．すなわち transanal endoscopic microsurgery（以下，TEM と略）および腹腔鏡下の縮小手術の施行が難しく，また腫瘍の位置が低位のもの程超音波内視鏡（以下，EUS と略）診断および内視鏡的粘膜切除（以下，EMR と略）は困難である．また通常の直腸癌開腹根治手術（直腸低位前方切除術，直腸切断術）と縮小手術（直腸局所切除）との段差も非常に大きく，間を埋める中間の侵襲・根治性を有した手術術式がなかった．そこで筆者らは下部直腸早期癌の持つ諸問題に対処する目的で経肛門的直腸粘膜・粘膜下層切除（transanal musosal resection of the rectum：TMR）および wide mesorectal excision 法直腸局所切除術（以下，WM 法直腸局所切除術と略）という2段階の縮小切除術を工夫し適正手術の施行に努めている．

直腸早期癌に対する治療の基本方針

当院では加藤による大腸 sm 癌深達度亜分類[1]に基づいて直腸早期癌に対する治療方針を決定している．すなわち粘膜筋板をわずかに越えて浸潤しているものを sm_1（200～300ミクロン，具体的には腺管1個程度の浸潤），固有筋層に接するほどの浸潤を sm_3，両者の中

Fig. 1 Flow chart of treatments for early cacers of the low rectum.

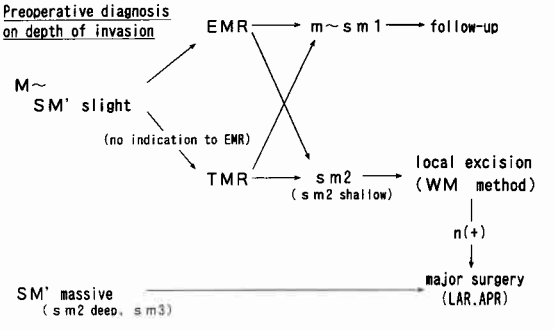

＊第48回日消外会総会シンポ3・直腸早期癌に対する内視鏡治療と外科治療の controversy

＜1996年12月11日受理＞別刷請求先：畦倉　薫
〒170　東京都豊島区上池袋1—37—1　癌研究会付属病院外科

間程度の浸潤を sm_2 と分類している．そして筆者らは下部直腸早期癌に対し原則として **Fig. 1** に示す基本方針で治療を行っている．すなわち直腸指診・注腸造影・大腸ファイバーおよびEUSでM'～SM'軽度[2]までと診断された病変に対しEMRの適応をまず考える．長径2cm以上または腫瘍下縁が低位でEMR不可能な病変に対しては経肛門的直腸粘膜・粘膜下層切除(TMR)を施行する．EMRもしくはTMRの結果組織学的深達度が m～sm_1 と確定すれば治療終了．病理組織診断で sm_2 であればWM法直腸局所切除の適応とする．術前深達度診断がSM' massive[2]である症例(sm_2 深層浸潤癌および sm_3)では最初から開腹根治手術を選択している．なお組織型が高～中分化型腺癌以外の癌では sm_2 浅層浸潤癌でも開腹根治手術の適応であると考えている．

下部直腸早期癌に対する縮小手術術式（TMRおよびWM法直腸局所切除術）の検討

1．経肛門的直腸粘膜・粘膜下層切除術（TMR）について

a．方法：内視鏡的粘膜切除（EMR）の概念を経肛門的直腸手術に持ち込んだ術式で生食水注入下に粘膜下全層までを切除し，直腸早期癌の完全生検標本が得られる(**Fig. 2**)．粘膜下全層までの切除を特に意識して施行することがEMRとの相違であり，また従来の直腸局所切除術と違い直腸壁全層の切除でないので追加根治手術が必要な時でも肛門括約筋および骨盤神経の温存がより確実に可能である．

Fig. 2 Procedure of transanal mucosal resection (TMR)

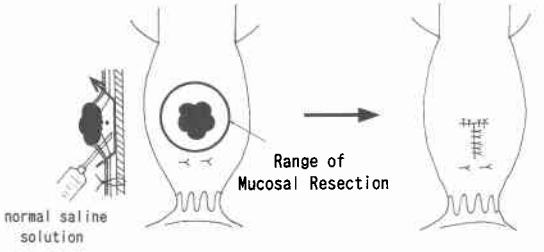

本術式は術前深達度診断にてM'～SM'軽度浸潤とされた癌でEMRの施行が困難な例を適応としている．

b．結果：これまでに4例に対してTMRを施行した(**Table 1**)．特に注目すべきは術前EUS診断が可能であった4例中1例しか正診されてないことで，SM'と診断された症例1は組織学的には深達度mで不必要に過大な侵襲の手術を受けなくてすんだ．またM'と診断され sm_2 であった2例は2期的に次に述べるWR法直腸局所切除術を受けたが，ともに骨盤神経を比較的容易に温存できた．術後は最長4年8か月（平均2年11か月）で全例再発はない．

2．Wide mesorectal dissection法直腸局所切除術(WM法直腸局所切除術)

a．方法：直腸sm癌において癌の壁内進展は軽微であることが知られている．一方，傍直腸リンパ節転移は腫瘍より口側寄りに起こりやすいことを筆者らは度々強調してきた．そこで経仙骨的アプローチで入り，直腸の部分切除は比較的小範囲にとどめ（safty margin は1cm前後)，直腸間膜切除（リンパ節郭清）を口側に広範囲に行う術式を工夫し，施行してきた（**Fig. 3**)．直腸間膜切除の範囲として病変が後壁に存在する場合は上直腸動脈の左および右枝を合併切除して口側に広範囲な間膜切除を行っている(**Fig. 4**)．また癌が右または左の片側にある場合は上直腸動脈の患側枝と同側の中直腸動脈を切除する広範囲な間膜切除を施行している（**Fig. 5d**)．前壁病変に対する本術式の経験はいまだ無い．直腸局所切除を小範囲にとどめることは同様であるが，直腸の領域リンパ流から考えて[3]，側方向へのリンパ流が強い下部直腸下半部領域（歯状線上0～3cm)の前壁病変であれば両側中直腸動脈を切除し両側の261番リンパ筋群を郭清，上方向へのリンパ流が強い下部直腸上半部領域（歯状線上3.1～6cm）の前壁病変では上直腸動脈の左および右の枝を切除する間膜切除が理にかなうと筆者は考えている．勿論下腹神

Table 1 The list of cases operated by TMR

case	macroscopic type	size (mm)	histological type	EUS diagnosis	depth of invasion
No.1	IIa	18×15	adenoca (well)	SM'	m
No.2	IIa	18×16	adenoca (well)	M'	sm2
No.3	I+IIa	24×17	adenoca (well)	M'	m
No.4	Isp	18×14	adenoca (well)	M'	sm2

Fig. 3 Procedure of local resection of the low rectum with wide mesorectal excision (WM method local resection).

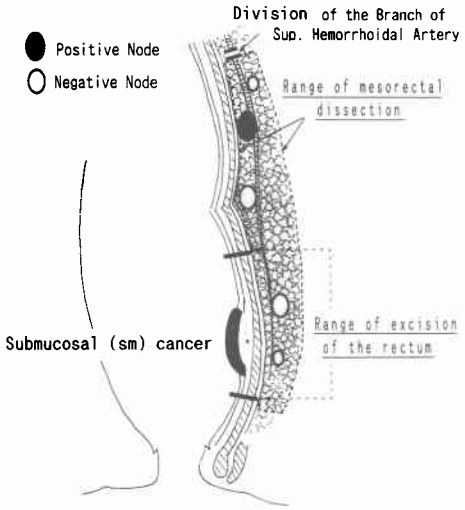

Fig. 4 Scheme of WM method local resection for the cancer on the posterior wall of the rectum.

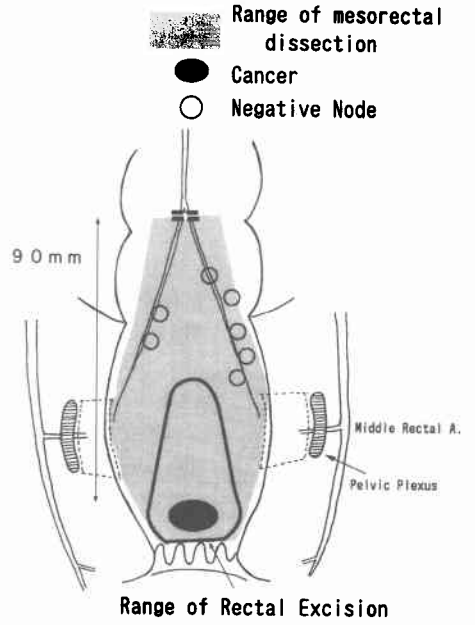

経および骨盤神経叢は両側完全に温存する．

初期は sm_2 軽度浸潤（sm_1 か sm_2 か迷う程度の浸潤）症例および high risk 症例を本術式の適応としていた．しかし本術式はより広範囲な傍直腸リンパ節の郭清が可能でかなりの根治性を期待できることから，現在では術前深達度診断で SM' slight invasion とされた sm_2 癌までは適応を広げつつある．ただし近傍リンパ節転移陽性が判明したら開腹根治手術に変更する方針をとっている．

b．結果：これまで最近の2例を含め10例（癌7例，カルチノイド3例）に本術式を施行しているが，ここでは最終病理診断が得られた癌症例5例について述べる（**Table 2**）．組織学的深達度は sm_2 3例，sm_3 1例それに mp 1例で，sm_3 症例は患者の希望で本術式を選択した．mp の症例は歯状線ぎりぎりに下縁を有する丈の高い villous type の腫瘍で直腸指診で柔らかく生検組織でも癌との証拠は得られていなかった．腫瘍の一部で mp に浸潤し，近傍リンパ節に2個の転移を認めたため2期的に直腸切断術を施行した．癌腫より口側への mesorectal dissection の範囲は60～135mm（平均92mm），術後経過期間は10か月～2年（平均1年5か月）であるが無再発である．

3．症例供覧（TMR → WM 法局所切除症例；TMR の No. 2 case で WM 法局所切除術では No. 5 case にあたる）：注腸造影では下部直腸右壁に長径18mm の平坦隆起性病変を認め（**Fig. 5a**），EUS では第3層の変化がないことより深達度 M'と診断され（**Fig. 5b**），TMR を施行した．得られた切除織標本から高分化型腺癌，深達度 sm_2 という病理診断を得た（**Fig. 5c**）．そこで追加切除術式として WM 法局所切除術を選択した（**Fig. 5d**）．右壁病変であったので右の中直

Table 2 The list of cases operated by WM method local resection

case (No.)	macroscopic type	histologic type	depth of invasion	node status	range of mesorectomy
1	Isp	adenoca (well)	sm2	0/7	60mm
2	IIa	adenoca (well)	sm2	0/4	75mm
3	IIa+IIc+I	adenoca (well)	sm3	0/8	90mm
4	Is	adenoca (muc)	mp	2/9	135mm
5	IIa	adenoca (well)	sm2	0/12	100mm

Fig. 5a Barium enema disloses a flat elevated lesion, measuring 18mm in diameter, on the right wall of the low rectum.

Fig. 5b Endoscopic ultrasonography reveals a hyperechoic lesion in the first layer.

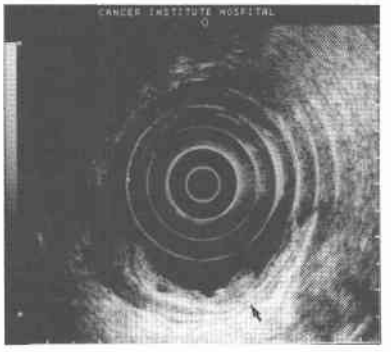

Fig. 5c Histologic picture shows submucosal invasion (sm_2 invasion) of well-differentiated adenocarcinoma.

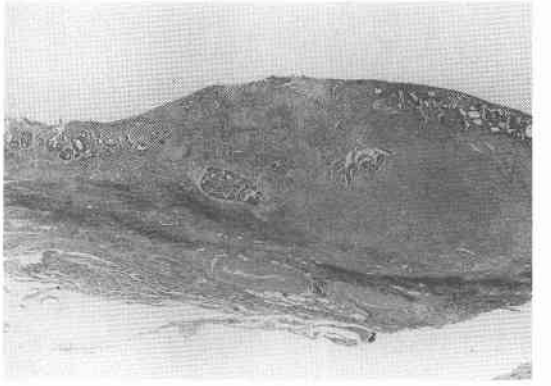

Fig. 5d Scheme of WM method local resection.

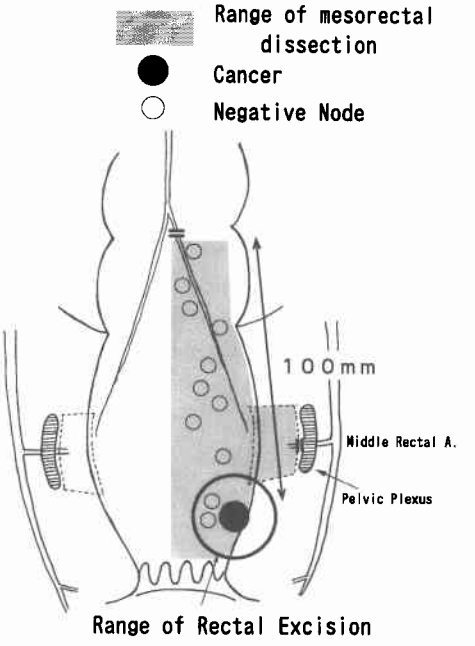

腸動脈および上直腸動脈の右枝を切除した腫瘍より口側100mmのmesorectal excisionを行ったがリンパ節は転移は認められなかった（0/11）.

考　察

下部直腸早期癌の治療上大切なポイントは術後のQOL，すなわち自律神経と肛門括約筋の機能温存を極力計ることである．このためには正確な術前深達度診断を行い，それにしたがって適正規模の手術を行う必要がある．もちろん直腸指診，注腸造影，大腸ファイバースコープなどの所見も参考にするが一般にはEUSによる深達度診断が最も高い信頼性を得ている．しかしEUSは腫瘍の形状，占居部位などで診断能に限界があり（プローブが12.5MHz，20MHzと高性能になるにしたがい集点距離は浅くなり，丈が高い病変に対する診断能は低い．肛門管に近い低位の領域ではプローブを適正な距離を保って走査出来ず細かい診断は困難である），TMRの対象となった4症例の術前EUS診断を考えてみてもM'とSM'の診断でさえ4例中1例しか正診されていない．ましてsm$_1$かsm$_2$か（加藤分類）というミクロレベルの鑑別診断までをEUSに期待するのは無謀とさえ言える．EUSはM'～SM' slight（invasion）とSM' massive（invasion）を鑑別できる程度であると理解し[2]，M～SM' slight病変に対してはEMRもしくはTMRにて完全生検標本を得て組織学的深達度を確定し後の治療法を決めるのが賢

明であろう．TMR はこれまで Parks[4]ら多くの外科医により行われてきた手術手技であるが，筆者らは EMR の概念を有した経肛門的直腸手術という立場から下部直腸早期癌の診断・治療に本術式を持込み，粘膜下層までの完全切除を特に重視している．TMR は，1）直腸早期癌の完全生検標本が得られ，m～sm_1であれば治療終了となる，2）sm_2では追加切除を行うがその際直腸壁全層の切除ではないので骨盤内の癒着が軽度で肛門括約筋・自律神経の温存がより確実となる，とその臨床的意義は EMR と全く同じである．

これまでの下部直腸早期癌に対する直腸局所切除術式は単に腫瘍より safty margin を確保して直腸壁を切除することが主で，直腸の領域リンパ節郭清に関してはほとんど考慮が払われてこなかった．前述のように直腸 sm 癌は，1）癌の壁内進展は軽微，2）腫瘍よりやや離れた口側の傍直腸リンパ節へ転移を来す傾向があり，以上の2つの特徴を踏まえて小範囲の直腸部分切除とより広範囲な mesorectal excision（傍直腸リンパ節郭清）よりなる本術式を筆者は工夫した．現在直腸進行癌に対して肛門括約筋温存術式の適応が積極的に拡大されている．直腸進行癌は，1）癌の壁内進展が軽度，2）肛門側傍直腸リンパ節への転移は低頻度であると言う特徴を有しており，したがって AW を長く確保する必要はなく十分な（完全な）mesorectal excision[5]を行えばよいとの概念から肛門括約筋温存術の適応拡大が計られつつある．筆者らは同様の概念を下部直腸早期癌に対する局所切除術に生かしたまでのことで，リンパ節転移頻度の高くない直腸 sm 癌ではより広範な支配血管を犠牲にした en bloc な mesorectal excision を行うことでかなりの根治性を評価できると考えている．WM 法直腸局所切除術を開始した当初腫瘍より口側に4～5cm の mesorectal excision を慎重に行っていたが，最近では10cm 以上と直腸間膜切除範囲は広くなる傾向にある（**Table 2** の No. 4 および No. 5 case）．WM 法直腸局所切除術は直腸 sm_2軽度浸潤癌（sm_1か sm_2か判断に迷うような癌），major surgery に耐えられない poor risk 症例を最初の適応として進行し始めた．しかし広範囲の mesorectal excision（傍直腸リンパ節郭清）で根治性も期待できるところから現在は術前深達度診断で SM' slight と診断される程度の sm_2浅層浸潤癌であれば脈管侵襲や budding の有無にかかわらず適応としている．本術式では直腸の支配血管も含めた en bloc な mesorectal excision を広範囲に施行し，そのため直腸が外膜レベルで広く露出されるが，直腸は上，中，下直腸動脈という複数の動脈から両側支配（上直腸動脈の場合は左右の分枝により支配）を受けており，各動脈間に壁内血管の吻合が発達しているため[6]前述の郭清範囲を守る限り今の所腸管の虚血は経験していない．本術式は従来の直腸局所切除と開腹根治手術との中間に位置するもので，低侵襲でかなりの根治性を有する術式として臨床上有用性は非常に高いと考えている．

文　献

1) 加藤　洋：早期大腸癌．病理と臨　9(臨増)：285—286，1991
2) 畦倉　薫，坂谷　新，小泉浩一ほか：大腸癌に対する超音波内視鏡診断法．臨外　47：25—31，1992
3) 畦倉　薫，中島聰總，西　満正ほか：直腸癌リンパ節転移部位と予後．Karkinos　4：1111—1120，1991
4) Parks AG：A technique for excising extensive villous papillomatous change in the lower rectum. Proc R Soc Med 61：41—51，1968
5) Heald RJ, Ryall RD：Recurrence and survival after total mesorectal excision for rectal cancer. Lancet 1：1479—1482，1986
6) Widmer O：Die Rektalarterien des Menschen. Zeitschr f Anat und Endwickl 118：398—416，1955

Two Rational Conservative Operations for Early Cancers of the Lower Rectum —Especially Local Resection of the Rectum with Wide (Regional) Mesorectal Excision—

Kaoru Azekura, Masaki Akada, Tsutomu Masuda, Masashi Ueno, Hirotoshi Ohta, Takashi Takahashi, Kiyoko Kubo*, Akio Yanagisawa* and Yo Kato*
Department of Gastroenterological Surgery, Cancer Institute Hospital
*Department of Pathology, Cancer Institute

Nine cases with an early cancer of the low rectum underwent surgery using two rational conservative surgical procedures; namely, transanal mucosal resection (TMR) and local resection with wide (regional) mesorectal excision (WM method of local resection). In TMR (the same as the procedure used by Parks), the tumor is dissected in one piece with a disk of mucosa leaving exposed circular muscle, and cancers of M′ to SM′ slight invasion in the preoperative depth evaluation are indication for this operation. Submucosal cancer is subdivided according to Kato's classification (sm1, sm2 and sm3). After TMR the m to sm1 cancers are followed endoscopically and the sm2 cancers undergo additional radical surgery. Three of the four cases in which depths of cancer invasion were corrected after TMR and could undergo rational treatments. With this new operative procedure, "WM method of local resection", cancer is excised with a margin of 10 mm or less adding a wide (100 mm or more orally) mesorectal dissection. This procedure is indicated for sm2 cancer. Five cases were operated on using this method; one case with positive nodes also underwent APR. No recurrence was recognized in the mean follow-up term of 17 months.

Reprint requests: Kaoru Azekura Department of Surgery, Cancer Institute Hospital
1-37-1 Kami-ikebukuro, Toshima-ku, Tokyo, 170 JAPAN