日消外会誌　30（4）：955～960，1997年

特集15

表面型直腸早期癌の治療方針

東京大学第3外科
倉本　秋　小林　薫　味村　俊樹　山崎　一樹
橋本　政典　酒井　滋　上西　紀夫　大原　毅

1985年1月から95年11月までに当科で治療された直腸表面型早期癌41例（m癌20病変，sm癌21病変）の治療方法，臨床病理学的特徴，治療成績を検討した．m癌の内視鏡切除術の適応は直径20mm以下で，断端陽性，合併症は見られなかった．深達度smの表面型早期癌は浸潤傾向の強い癌で，52.4%が脈管侵襲を伴っていた．Type Bのelevated type with depressionは，全例が脈管侵襲陽性で，D_2以上の郭清をともなった手術が必要で，肛門縁から5cmの距離があれば仙骨腹仙骨式超低位直腸切除術のよい適応である．それ以外のRbの表面型早期癌では，術前の深達度診断に合わせて，直腸傍リンパ節のみの郭清を直視下に行う仙骨式楔状切除術，環状切除術を最終治療手段として行うことによって，再発なく肛門機能温存が可能と考えられた．下部直腸表面型早期癌に対しては，内視鏡治療と通常郭清手術の間に，直腸傍リンパ節の郭清を行う後方アプローチを位置づけることが妥当である．

Key words: flat cancer, rectal cancer, posterior approach

はじめに

直腸癌は解剖学的特徴から，ストーマ（排便障害）を含めた機能障害の発生する頻度が高い病変である．特に下部直腸の表面型早期癌は内視鏡治療や局所切除も可能である一方，その組織学的検索によって，より根治的な再手術が必要であると判断された場合には，肛門機能の温存が困難になるという側面もある．

著者らは，腫瘍部分の直腸壁を完全に切除できる後方アプローチの際に，リンパ節を含めた下部直腸周囲の結合織を直視下に切除することによって，不必要な追加手術を最小限にとどめることができると考えている．当教室の表面型直腸早期癌に対する治療法の選択とその成績を中心に，内視鏡治療の限界と，直腸表面型早期癌の治療における後方アプローチの位置づけを検討する．

1．対象と方法

1985年1月から95年11月までに当科で治療された直腸表面型早期癌は41例で，同時期の全大腸の表面型早期癌の31.8%に相当する．男性23例，女性18例で，病変の深達度は粘膜内癌（以下，m癌）20病変，粘膜下浸潤癌（以下，sm癌）21病変で，平均年齢はm癌で61.5±10.9歳，sm癌66.1±7.5歳，全体では64.5±9.5歳であった．

1985年1月以降の表面型直腸早期癌の治療方針は，①径20mmまでのm癌は内視鏡的に切除し，径20mm以上のm癌は存在部位に合わせて低位前方切除術，仙

Fig. 1 Mobilization of the lower rectum during posterior resection of the rectum. The good field of vision afforded by this procedure helps complete the dissection of the perirectal connective tissue with less bleeding.

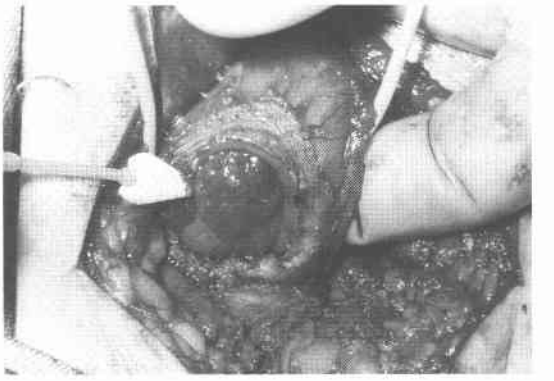

＊第48回日消外会総会シンポ3・直腸早期癌に対する内視鏡治療と外科治療のcontroversy

＜1996年12月11日受理＞別刷請求先：倉本　秋
〒112　東京都文京区目白台3－28－6　東京大学医学部第3外科

骨式局所切除術，仙骨腹仙骨式超超低位直腸切除術（以下，超低位切除術）を選択し機能温存を図る．②sm癌でもこのような後方アプローチに直腸傍リンパ節郭清を組み合わせる（**Fig. 1**）ことによって可能な限り機能喪失を防ごうとするものであった[1]．

病変の術前深達度診断は，主として内視鏡診断によった．1990年からは電子式リニア型超音波内視鏡EPE703FL™（東芝町田社，東京），また1995年1月以降は細径超音波診断装置（UR-3R™，MH-240™，EM-M20™，オリンパス社，東京）による超音波深達度診断を併用した．

2. 結　果

（a）粘膜内癌の治療

20例のm癌では肛門管にかかる広範なIIa＋IIcの1例（**Fig. 2**）を除いて括約筋温存がなされていた（**Table 1**）．内視鏡切除を受けた病変の永久標本上の

Fig. 2　Flat early cancer of the lower rectum. The cancer memains in the mucosal layer; however, its involvement (arrows) with the dentate line prevented preservation of the anal function.

Table 1　Treatment for flat ealy cancers of the rectum

Cancers remaining in the mucosal layer (n=20)	
Endoscopic mucosal resection	4
Endoscopic polypectomy	4
Sacral wedge resection	5
Ultra-low resection (sacro-abdomino-sacral)	1
Sacroabdominal wedge resection	1
Low anterior resection	4
Rectal amputation	1
Cancers invoing the submucosal layer (n=21)	
Endoscopic mucosal resection	3
Sacral wedge resection	2
Sacral sleeve resection	2
Ultra-low resection (sacro-abdomino-sacral)	4
Low anterior resection	8
Rectal amputation	2

Fig. 3　Flat early cancer treated by wedge resection through a sacroabdominal approach. It is 6cm in diameter (a, b), but, was resected with a safe margin arround the whole tumor (c: arrows, H.E. 2.5×) using a posterior approach and methylene blue during surgery.

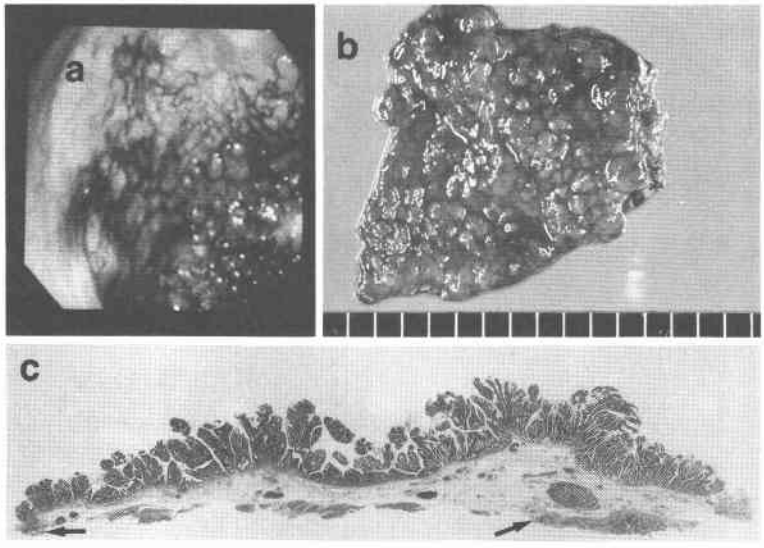

大きさは18mmで，内視鏡切除術の適応とした直径20mmに合致した．内視鏡切除例に断端陽性はなく，穿孔・後出血などの合併症も見られなかった．

結果的に過大侵襲と考えられた症例は，内視鏡深達度診断で一部にsm浸潤があると判断され，超低位切除術を行った直径28mmのm癌1例のみであった．

仙骨腹式楔状切除術をうけた症例(**Fig. 3**)は，直径6cmの下部直腸（以下，Rb）上部直腸（以下，Ra）にかかる腺腫をともなうm癌で，前医によって一部が内視鏡的に切除され，瘢痕をともなっていた．大きさからもsm浸潤が否定できず，瘢痕組織がその診断を困難にしていた．術中にメチレンブルーを使用して腫瘍の境界を判定し，仙骨腹式楔状切除術を行うことによって，腫瘍は安全に切除され，機能温存が可能であった．

Fig. 4 Classification and numbers of flat early cancers involving the submucosal layer of the rectum.



(b) 粘膜下浸潤癌

sm癌21例の治療法を**Table 1**に，肉眼型分類を**Fig. 4**に示した．

表面型早期癌は浸潤傾向の強い癌で，直腸sm癌でも52.4%が静脈侵襲，あるいはリンパ管侵襲をともなっていた．物にType Bのelevated type with depression[2]（以下，Type B）は，内視鏡的，肉眼的に周堤の外側スロープに正常粘膜が見られる病変で，粘膜下層に分化度の低い腺癌がmassiveに浸潤し，周辺粘膜を挙上するタイプである（**Fig. 5**）．Type Bの病変は全例が脈管侵襲陽性で，少なくともD_2以上の郭清をともなった手術が必要な病変である[2]．リンパ節転移もType Bの2例の直腸傍リンパ節に限って認められた．

内視鏡治療はelevated type without depression（IIa）1例と，Type Aのelevated type with depression（IIa+IIc）2例に対して行われており，そのサイズは直径12～15mmであった．いずれも浸潤量は少なく，m-ce，sm-ceとも陰性で，追加切除を要しなかっ

Fig. 5 Flat cancer of the Elevated-type with depression (Type B) in the lower rectum. Normal mucosa of the outer slope of the ridge is recognizable during colonoscopy (a : arrows). Perirectal connective tissue is completely resected by a sacro-abdomino-sacral super-low resection of the rectum (b). Histological slide shows a moderately differentiated adenocarcinoma involving the submucosal layer lifting the surrounding normal mucosa (c, H.E. 5×).

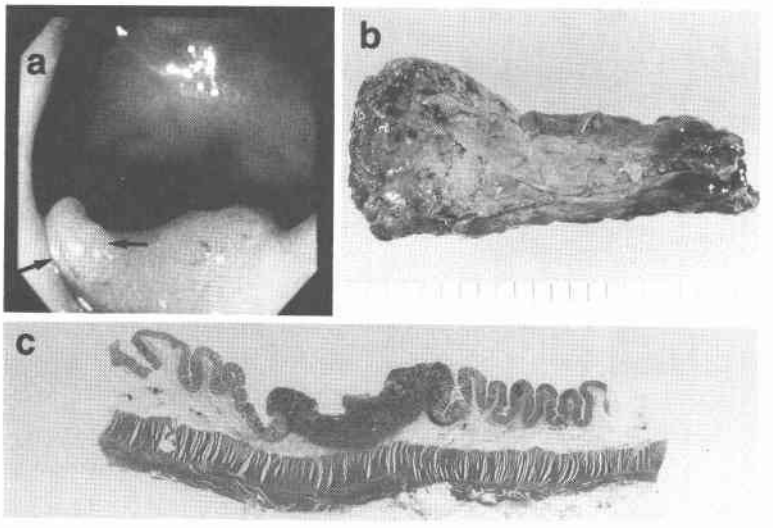

た．

直腸周囲のリンパ節郭清と局所切除を行った仙骨式楔状切除術，環状切除術の4例のうち2例では脈管侵襲が認められたが，リンパ節転移がなく，追加切除は行わなかった．直腸切断術を受けた2例の表面型sm癌はいずれもType Bの癌で，仙骨式楔状切除術のあと，massiveな浸潤量と明らかな脈管侵襲が見られたため，追加切除として切断術を行った．

(c) 術式と合併症，再発

41例全例で重篤な合併症は見られず，輸血を必要とした症例もなかった．

個々の術式では仙骨式楔状切除術，環状切除術(n＝9)の出血量は48.9±44.6mlで，手術時間が133±28分，入院日数が17.9±5.9日となっていた．その術後合併症としては，創部の発赤が1例で認められたが，ドレナージを要する膿瘍形成は見られなかった．

下部直腸周囲の結合組織を直視下に確実に切除できる超低位切除術では，出血量が438±216ml，手術時間が404±41分であった．全例でcovering stomaをおいて，原則として6か月後に再入院，hook-up手術を施行した．

術後の性機能障害に，勃起障害は見られなかったが，射精障害が直腸切断術の1例に認められた．膀胱機能障害は認められなかった．再発はD_3のリンパ節郭清を伴った低位前方切除術を受けた，RaのType B 1例に局所再発・肝転移として認められた．この症例ではリンパ節転移は認めなかったが，リンパ管侵襲陽性であった．

3. 考　察

1980年代になり，大腸にも表面型早期癌が存在することが知られるようになる[2)3)]と，臨床的に多くの表面型早期癌が見いだされるようになった[4)~6)]．そして表面型早期癌の特徴として，ポリープ型早期癌に比べて，浸潤傾向が強いことが明らかになった．

このような特徴を持った表面型早期癌に対しては，直腸以外，特にRb以外ではD_2以上の郭清を行って根治性を求めればよい．しかしRbでは，「とはいえ早期癌であること」から，医療者にとっても肛門機能，性機能，膀胱機能を温存したいという願望が強くなる．機能温存を図るためには，正確な深達度診断に基づく必要かつ十分な治療手段を選択し，追加切除を行う頻度をより少なくすることにつきる．第1の治療手段を行った後，組織学的検索によって追加切除が必要になると，十分な括約筋機能を温存しながら，かつ必要な郭清を行うことが難しいからである．

このような理由で，直腸の表面型早期癌の治療方針は，第1の治療選択を最終治療手段と考えて決定されるべきである．後方アプローチによる腫瘍切除を，「open biopsy」的な考え方で行うべきではない．仙骨式楔状切除術，仙骨式環状切除術を受けた4例のsm癌のうち2例で脈管侵襲陽性であったが，追加切除は行っていない．病変がType B以外で，直腸傍リンパ節に転移がなければ，追加切除は省略しうると考えるからである．術前の深達度診断に合わせた直腸傍リンパ節の郭清を行う仙骨式局所切除術と，内視鏡的切除や直腸鏡下手術[7)]とでは追加切除の適応はおのずから異なるはずである．

このような治療方針の選択は，患者個人にとっては「再発する」「しない」の確率は0％か，100％かしかないことを，継続的，かつ十分に情報提供し，informed consentを得て決定されるべきである．医療者が数％，10％の再発の確率をもって，再発しない90％余の患者に，不要な侵襲を加えるべきではないと考えている．

今回の検討では，内視鏡的深達度診断に重点を置いて治療方針の選択がなされていたが，現在では細径プローブを用いた内視鏡超音波深達度診断が普及して，その深達度診断はより正確になっている．しばしば直腸腫瘍の深達度診断に直腸指診が有用であるとされるが，隆起が強い，Houston弁上の腫瘍の場合は深達度mpの腫瘍でも可動性があると誤認されることが多く，内視鏡診断，超音波診断に勝るものではない．今回の検討で，過大侵襲であると考えられたのは1例のみで，内視鏡診断，内視鏡超音波診断の正確性は論を待たない．

仙骨式楔状切除術，仙骨式環状切除術の利点は，肛門機能が温存できること，局所の完全な切除が行えることである．括約筋機能の低下を危惧する必要がないことも，経括約筋的アプローチに比べて，大きな長所である．

局所の完全な切除とは，腸管壁全層の切除と，粘膜面の切除断端の安全性が保たれることである．切除断端，特に口側の切除断端は，直視下に切除できることから経肛門的手術より確実に処理できる．腫瘍の境界がわかりにくい腫瘍では，手術中にメチレンブルーを用いて断端を決定することも行っている．このことは断端再発（m-ce陽性）の予防の観点から有用である．術中内視鏡によって，最初の直腸切開線と腫瘍との距離をとることも重要である．

後方アプローチの解剖に精通すれば，尾骨の切除や，大臀筋の仙骨付着部近くの切開を行う（傍仙骨式）ことなく，直腸間膜や，直腸周囲の郭清を十分に行うことが可能である．逆にそのような切除・切開を必要とするある程度進行した腫瘍は，後方アプローチの適応外といえる．環状切除術を選択するか，楔状切除術を選択するかは，腫瘍が前壁に存在するときには環状切除術，それ以外では楔状切除術を行うことを原則としているが，前立腺と直腸の剝離を十分に行うことによって，前壁に寄った腫瘍を楔状切除することも可能である．

以上の利点の他に後方アプローチには，直視下の操作を行うことによって，出血のコントロールが容易になり，すべての症例で輸血が必要でなくなる長所もある．

仙骨式楔状切除術を行ったあと追加切除として直腸切断術が行われていたType Bの表面型sm癌2例は，いずれも88年までのType B症例である．現在は郭清を伴う手術の対象としているが，恥骨直腸筋上縁から腫瘍の下縁まで3cm（肛門縁から腫瘍の下縁まで5cm）の距離があれば，仙骨腹仙骨式超低位直腸切除術は可能である．

著者らが超低位切除術を仙骨腹仙骨式で行う理由は，局所の郭清を完全に行うことと，端々吻合を手縫いで行うためである．下部直腸周囲の結合組織を直視下に確実に切除できる仙骨腹仙骨式超低位直腸切除術のみを超低位切除術として，腹式のいわゆる「超低位前方切除術」と区別している．また仙骨腹仙骨式超低位切除術にはcovering stomaを置いている．術直後は下痢の際のcontinenceに問題があるが，1年ほどで十分に改善する．

仙骨式楔状切除術，仙骨式環状切除術では膿瘍形成などの合併症は見られない．このような合併症の予防は，局所解剖の理解とともに，清潔操作をどれくらい確実に行えるかにかかっている．手術中の直腸指診より術中内視鏡を優先させること，サージカルドレープを利用して，術野と内視鏡操作部を区別すること，余儀なく直腸指診を併用する場合には頻回に手袋の交換を行うことなどの，基本的な手技が術後感染症を予防する．術前の抗生剤投与は行わず，術後の抗生剤投与も3～4日にとどめている．

内視鏡治療か外科手術かの選択が適切であったかどうかは，治療成績によって判断するしかない．再発はD_3郭清を行ったRaのType Bの1例に認められただけである．内視鏡治療の適応を広げすぎない，郭清度は1ランク低くなるが直腸傍リンパ節を確実に郭清できる点で，後方アプローチの存在意義は大きい．全体で見た性機能障害，膀胱機能障害でも，1例に射精障害（逆行性射精）を見ただけであることからも，仙骨式楔状切除術，仙骨式環状切除術，超低位切除術を繁用することで，再発を防ぎながら，術後のQuality of Lifeを高めることができると考えられる．

文　献

1) 伊原　治，倉本　秋，小林正則ほか：直腸癌に対する経仙骨的アプローチによる超低位直腸切除術．手術　48：195—200，1994
2) Kuramoto S, Oohara T: Flat early cancers of the large intestine. Cancer 64：950—955，1989
3) Kuramoto S, Oohara T: Minute cancers arising de novo in the human large intestine. Cancer 61：829—834，1988
4) Kuramoto S, Oohara T: How do colorectal cancers develop? Cancer 75：1534—1538，1995
5) Iishi H, Kitamura S, Nakaizumi A et al: Clinicopathologic features and endoscopic diagnosis of superficial early adenocarcinomas of the large intestine. Dig Dis Sci 38：1333—1337，1993
6) Matsumoto T, Iida M, Yao T et al: Role of nonpolypoid neoplastic lesions in the pathogenesis of colorectal cancer. Dis Colon Rectum 37：450—455，1994
7) Buess G, Kipfmüller K, Hack D et al: Technique of transanal endoscopic microsurgery. Surg Endosc 2：71—75，1988

Establishing a Standard for Treating Flat Early Cancers of the Rectum

Shu Kuramoto, Kaoru Kobayashi, Toshiki Mimura, Kazuki Yamasaki,
Masanori Hashimoto, Shigeru Sakai, Michio Kaminishi
and Takeshi Oohara
The Third Department of Surgery, University of Tokyo

The treatment of flat early cancers of the rectum represents a subject of considerable dabate. We investigated lesion types, postoperative complications and the courses of 41 cases of flat early rectal cancers encountered from January 1985 to November 1995. These cancers were treated utilizing our preferred standard of treatment. This standard can be outlined as follows: (a) mucosal cancers under 20 mm in diameter should be treated endoscopically; (b) mucosal cancers over 20 mm and cancers involving the submucosal layer except Type B should be surgically resected, omitting lymph node dissection; but (c) Type B requires lymph node dissection. Clinicopathological features were as follows: male 23, female 18; depth m 20, depth sm 21; average age 61.5 years; Elevated type with depression, Type B indicating that moderately differentiated adenocarcinoma massively involves the submucosal layer. Of the mucosal cancers, only one involving the dentate line necessitated resection by rectal amputation; the others were treated while preserving anal function. Treatments for cancers involving the submucosal layer and number of relevant cases were endoscopic resection (3); posterior approaches (4); low anterior resection (4) sacro-abdomino-sacral resection (4); and rectal amputation (4). The last four types of operations included lymph node dissection. Only one recurrence was observed among Type B treated by low anterior resection with D_3 dissection. The other operations, whether omitting or including lymph node dissection, were successful. Frequent use of posterior approaches is useful for treating flat early cancers of the lower rectum while preserving anal function without increasing the recurrence rate.

Reprint requests: Shu Kuramoto The Third Department of Surgery, University of Tokyo
3-28-6 Mejirodai, Bunkyo-ku, Tokyo, 112 JAPAN