Letters to the editor

日本消化器外科学会雑誌　29巻11号　2200頁—2204頁　1996年掲載

湯沢　浩之ほか論文
「肛門外に脱出した直腸癌の2例」について

自治医科大学大宮医療センター外科
小林　英司，宮田　道夫

本誌（29：2200—2204，1996）の湯沢らの症例報告を大変興味を持って拝読した．自験2例と本邦報告を13例をもとに直腸癌のうち，有茎性腫瘍が脱出する場合，腫瘍の大きさに関わらず早期癌である可能性を示した．著者も以前同様な症例を2例経験した（**Fig. 1**）．いずれも深達度がmである早期癌であった．その内1例は，electrolyte depletion syndrome[1]を併発した症例であった．両症例ともサドルブロック下で腫瘍が肛門外に逸脱し，全景が観察できた．有茎性であり正常粘膜部を含めpolypectomyを行った．著者の経験からも湯沢らが述べたように肛門外に脱出する直腸腫瘍は可動性が良好で癌の壁深達度は軽度である可能性が高い．サドルブロックを行えば，腫瘍の全景が観察でき，polypectomyも容易である．切除標本の組織を十分検討の上その後の治療方針を選択すれば良いと思う．症例を経験した当時は，勉強不足もあってめずらしい症例であるか判らなかった．またMedlineなどの便利なものが一般的でなく，こつこつと文献を集める手段でしか方法がなかった[2]．

湯沢らの論文は経験症例から自己主張をまじえたすぐれた論文として興味深く拝読した．しかし欧米での報告症例数なども簡単でよいからお教え願えれば，読む側としても大変勉強になる．ちなみに，当方でMedline RescarchでRectal tumorとprolapseのキーワードを使って引いたが，該当する症例は出てこなかった．しかし，Rectal prolapseはcolorectal cancerとの関連があるとするstudy[3]もあり，これもdiscussionとして良いかと思われる．本誌編集委員会より本誌が英文化しないいきさつが述べてあったが（vol. 29, No. 11 1996），英語文献からの資料引用を否定するものではないと思う．

Fig. 1　Prolapsing tumor through the anus
(a) Microscopical finding under saddle block anesthesia, (b) A resected tumor having a stalk.
Eighty three-year-old man was experienced in the Muikamachi prefectural hospital in Niigata at 1986.

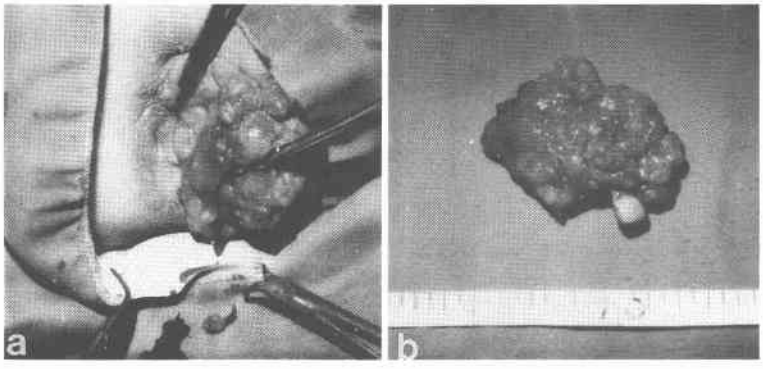

文　献

1) Koves I, Kremer T, Korcy G et al : On the villus adenoma of the rectum. Actively eliminating potassium. Am J Proctol 25 : 69, 1974
2) 小林英司，川口英弘，吉川時弘ほか：高熱を主症状とした巨大肝海線状血管腫－1切除例と文献的考察．日消病会誌 80 : 1804—1808, 1983
3) Rashid Z, Basson MD : Association of rectal prolapse with colorectal cancer. Surgery 119 : 51—55, 1996

長崎大学医学部第2外科
湯沢　浩之，小原　則博，兼松　隆之

我々の論文に対し貴重なコメントを頂きありがとうございました．そのコメントにつき次のように考えます．

1) 治療法について

小林氏らは，肛門外脱出直腸腫瘍に対し，サドルブロック下に polypectomy を行ったということですが，サドルブロックは術前に早期癌との確診があれば良い麻酔法と考えます．我々が本文で主張しているように有茎性の肛門脱出癌は早期癌である可能性が高いと思われますが，麻酔法を含め治療方針を決定するには，大腸ファイバーや超音波内視鏡検査等により早期癌であることを確認することが重要と考えます．

2) 欧米からの症例報告について

ご指摘のごとく，我々も medline で調べた限り欧米からの報告は見出せませんでした．

本文中に“著者らが検索しえた範囲では自験例を含めて本邦で15例が報告されているのみである[2)~13)]．”と記述しているのは，外国からの報告は見出せなかったという意味を含むものです．

3) rectal prolapse と cancer との関係について

貴重な文献を御教示頂きありがとうございました．Rashid らの報告では，直腸脱の症例はそれのない症例に比べ，大腸癌の発生頻度が高いという興味深いものです．今回の我々の報告は早期癌の直腸脱出であり，論点は異なりますが，御指摘のごとく考察の一部として取り上げてよい報告であったかと存じます．