日消外会誌　30（5）：1009～1012，1997年

肝鎌状間膜裂隙による内ヘルニア嵌頓の1例

明舞中央病院外科，神戸大学医学部第1外科*

出口　浩之　　服部　道男　　五島　正裕*　　山下　修一

症例は34歳の女性で，急激に発症した激しい上腹部痛と頻回の嘔吐のため，救急車で搬送され，腸閉塞症の診断で入院した．腹部X線写真では上腹部に腸管の液面形成像とCT scanでは肝左葉外側区の腹側に拡張した小腸陰影を認めた．これらの結果，絞扼性イレウスの診断のもとに，緊急開腹術を施行した．

手術診断は肝鎌状間膜裂隙の異常裂孔に小腸が陥入した内ヘルニア嵌頓であった．手術はこの異常裂孔を開大して陥入腸管を整復し，血行障害に陥っていた小腸切除・吻合ならびにこの裂孔を修復した．術後経過は良好で，第20病日に軽快退院した．

本症例のような肝鎌状間膜裂隙による内ヘルニア嵌頓症例は検索しえた1937年以降の全世界の文献上わずか8例の報告にとどまり，本邦では第4例目であると思われ，文献的考察を加えて報告した．

Key words: internal hernia, small bowel obstruction, defect in the falciform ligament

はじめに

内ヘルニアの術前診断は困難であるばかりでなく，多くの場合ヘルニア門による嵌頓のため，絞扼性イレウスとして発症し，迅速な外科的治療を要求される場合が多い[1]と考えられる．今回，著者は極めてまれである[2)~8)]と思われる肝鎌状間膜の前腹壁壁側腹膜移行部の膜様部に生じた異常裂孔（以下，肝鎌状間膜裂隙）をヘルニア門とする内ヘルニア嵌頓による絞扼性イレウスの1例を治療する機会を得たので，若干の文献的考察を加えて報告する．

症　例

患者：34歳，女性

既往歴：10歳時，虫垂切除術

現病歴：1996年5月21日，午後9時ごろ，急激に心窩部痛が出現し，また，嘔吐が続くため同日午後11時救急車にて搬入された．初診時，顔面は苦悶状で冷汗を認め，また，上腹部に明らかな膨隆と同部の圧痛ならびに著明な腹膜刺激症状を認めた．腹部X線写真では上腹部に拡張した腸管といわゆるniveau像を認めた（**Fig. 1**）．血液検査所見では白血球10,800/mm³，血中creatinine phosphokinase（CPK）881IU/lと高値である以外に異常値は認められなかった．さらに，腹部computed tomography（以下，CT）検査では，

Fig. 1 An abdominal X-ray film showed several air-fluid levels in the upper abdominal area.

肝左葉外側区の腹側に腸管像を認めた（**Fig. 2**）．なお，腹部超音波検査では肝・胆には異常は認められず，また，拡張した腸管内のガス像が観察されたが，発症直後のためか腸管内容の浮動や壁の腫大ならびに肥厚などの絞扼性イレウスの超音波所見[1]は認められなかった．イレウスの診断のもとにイレウスチューブを空腸まで挿入し，保存療法を試みたが，少量の胆汁様排液

＜1996年12月11日受理＞別刷請求先：出口　浩之
〒673　明石市松が丘4－1－32　明舞中央病院外科

Fig. 2 A CT scan film showed the strangulated ileum located on the ventral space of the lateral segment of left hepatic lobe.

を認めるのみであり，腹膜刺激症状がさらに顕著になったため，絞扼性イレウスと診断し，初診12時間後に緊急開腹術を行った．

手術所見：上腹部正中切開にて開腹した．回腸中部より口側の小腸が著明に拡張し，淡血性腹水を中程度認めた．閉塞機転を検索すると，肝鎌状間膜の前腹壁壁側腹膜移行部に直径約2cmの裂隙をみとめ，Bauhin弁から約130cmの部分から約30cmの小腸がこの異常裂孔の右から左に嵌入し，嵌頓していた(**Fig. 3**)．なお，この位置は肝左葉外側区腹側にあたり，前述したCTの所見に一致していた．まずこの異常裂孔を開大し，絞扼された小腸を整復した(**Fig. 4**)．しかし，整復された小腸は既に血行障害をきたしていたため，同部の腸切除ならびに小腸小腸端々吻合し，裂隙部を閉鎖した．なお，虫垂切除術の既往はあるが右下腹部には癒着はまったく認められず，また，他に閉塞機転もなかった．術後経過は良好で，第20病日，軽快退院した．

考　察

ヘルニアは先天的・生理的もしくは病的な腹壁裂隙を通じて腹腔内臓器が腹膜腔外に脱出する外ヘルニアと腹腔内に存在する生理的陥凹や先天的もしくは後天的に生じた異常裂孔に腹腔内臓器が陥入する内ヘルニアに分類される[9)~12)]が，通常，これらのなかで，明らかに外傷や手術などで形成された裂隙や横隔膜ヘルニア，閉鎖孔ヘルニア，坐骨孔ヘルニアは除外されている[9)10)12)13)]．また，内ヘルニアの多くはイレウスとして発症するが，臨床的には比較的まれな疾患であり，全イレウス症例の0.5%[1)10)]，絞扼性イレウス症例の1.2%[10)]を占めるにすぎない．さらに，内ヘルニアは傍十二指腸窩ヘルニアに代表される腹膜窩ヘルニアと腸間膜裂孔ヘルニアに代表される腹腔内異常裂孔ヘルニアに分類される[9)~13)]．

Fig. 3 Operative diagnosis was incarcerated internal hernia through a small defect (arrow) in the falciform ligament. The defect was approximately 2.0cm in diameter.

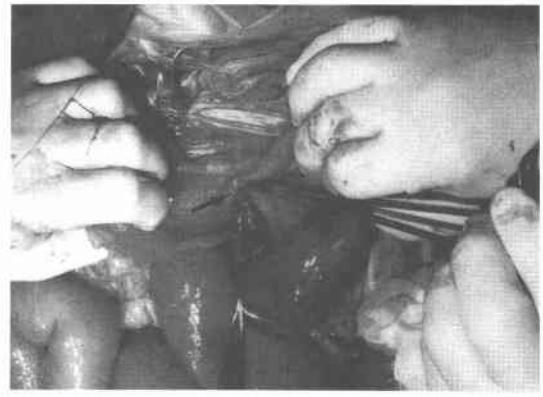

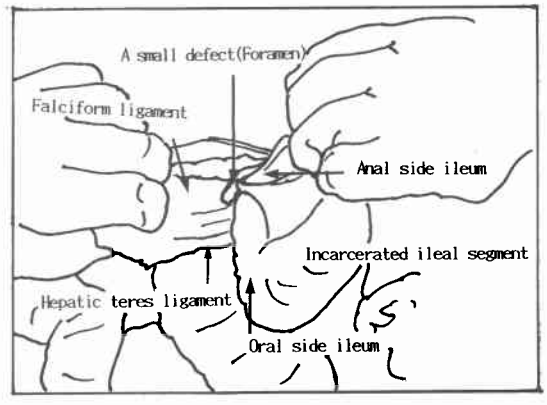

一方，このような内ヘルニアは決して頻回に遭遇する疾患ではないと思われるが，外科臨床においては重要な意味をもつ疾患である[1)]と考えている．その理由は術前診断が困難であるばかりでなく，多くの場合，絞扼性イレウスとして発症し，迅速な診断のもとに外科的治療を行わなければ，周術期の管理の進歩した現在でもなお重篤な状況になることが多いと考えられるからである．

内ヘルニアの原因として欧米諸国においては傍十二指腸ヘルニアが半数以上を占めると報告されている[9)]

Fig. 4 The small defect in the falciform ligament (arrow) was observed after removing incarcerated ileal segment.

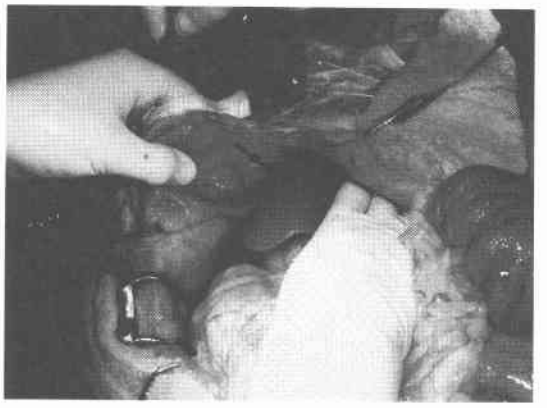

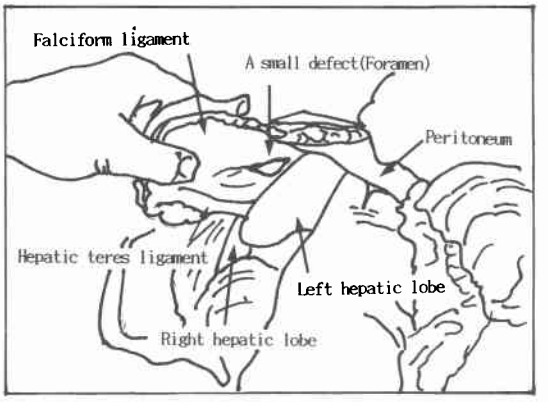

が，高橋ら[10]（1980）による本邦の内ヘルニア263例の集計では，107例（40.7%）が腹膜窩ヘルニア，156例（59.3%）が異常裂孔ヘルニアであった．また，天野[11]（1989）の集計においては腹膜窩ヘルニア116例に対して異常裂孔ヘルニア196例であり，その原因としてはいずれの報告においても約半数を占める腸間膜異常裂孔が圧倒的に多い．さらに，沖永[12]の総説（1992）においても本邦の内ヘルニアの原因として小腸間膜裂孔33%，結腸間膜裂孔12%，網嚢裂孔18%，傍十二指腸窩21%と述べられている．しかし，自験例のような肝鎌状間膜裂隙による内ヘルニア嵌頓症例の報告は1966年以降のMEDLINEならびにJ. MEDICINE，1986年以降の中央医学雑誌の各データベースの検索においてはDaviesら[4]（1974），Sampliner ら[5]（1976），Takahashi ら[6]（1983），中島ら[7]（1986）および舘ら[8]（1987）の各1例の計5例のみであり，また彼等の渉猟しえたそれ以前の報告としてSchutz ら[2]（1937）の1例，

Table 1 Reported cases of internal hernia through a defect in the falciform ligament

No.	Author	Laparatomy (incarcerated organ)	prognosis
1.	Schutz (1937)	(+) (small intestine)	died
2.	Gaster (1948)	(+) (omentum)	died
3.	Gaster (1948)	(−) (small intestine)*	died
4.	Davies (1974)	(+) (small intestine)	alive
5.	Sampliner (1976)	(+) (small intestine)	alive
6.	Takahashi (1983)	(+) (small intestine)	alive
7.	Nakashima (1986)	(+) (small intestine)	alive
8.	Tachi (1987)	(+) (small intestine)	alive
9.	Deguchi (present case)	(+) (small intestine)	alive

*autopsy findings

Gaster[3]（1948）の2例の合計8例の報告を認めるのみであり，本邦においては第4例目と思われ，極めてまれであると考えられた（**Table 1**）．さらに，その後の報告においても同様な症例はなく，わずかに肝鎌状間膜が関与した内ヘルニアとして菲薄伸展した肝鎌状間膜のくぼみと肝・前腹壁の間に大網が陥入した2例の報告[14][15]が認められるのみである．

腹腔内異常裂孔の成因として従来より外傷・手術などを除外すれば，炎症や先天異常が考えられている[16]．自験例は通常の虫垂切除術の既往はあるが，当然ながら右下腹部に限局する炎症ならびに手術操作と考えられ，また，腹部外傷の既往もなく，したがって，胎生期における臍静脈を包むいわゆる静脈間膜[17]の肝鎌状間膜への退化過程における形成異常によるものと考えられる．また，本来胃・横行結腸・大網の尾側に存在する小腸がいかなる機序でこの異常裂孔に迷入したのか不明であるが，術前CT検査で得られた所見，すなわち，肝左葉外側区の腹側の腸陰影そのものが本来非生理的位置に存在するものであることと同部に限局した腹壁の膨隆と著明な腹膜刺激症状を熟慮していれば，本疾患の術前診断もあるいは可能であったかもしれない．

腸閉塞症の診断は腹部所見とX線写真における特徴的なniveau像により，診断そのものは容易な疾患であると思われるが，絞扼性であるのか単純癒着狭窄性であるのかの判断は必ずしも容易ではない[1]．自験例では上腹部の激しい痛みを伴う腹壁の膨隆と腹部単純写真におけるniveau像，また，CTにおける非生理的位置の腸陰影により，絞扼性イレウス，しかも，通常考えられるような閉塞機転のイレウスの可能性は低いと判断し，早期に開腹術を行い，治癒せしめた症例

であった．このように，急性腹症としてのイレウスの初期診療においては腹部超音波検査の有用性は従来より報告されている[1]が，前述したように自験例では発症直後であったためか拡張腸管内ガス像以外の絞扼性イレウスの診断に有用な所見を見いだすことはできなかった．しかし，CTによる腸管の位置異常の確認も術前の重要な情報をもたらすものであると考えられた．

最後に，特発性に発症するイレウスに対しては内ヘルニアとそれによる絞扼性イレウスも念頭において，画像診断を駆使した迅速な初期診療とそれに続く治療方針の早急な決定が重要であることを強調しておきたい．

文　献

1) 小縣正明，石川檢明：内ヘルニアの5症例―超音波所見を中心に―．日臨外医会誌　55：746―750，1994
2) Schutz RB, Ziegler AM: Persistent fetal tachycardia and neonatal intestinal obstruction due to internal hernia beneath the umbilical vein. Am J Obstet Gynecol 33：692―694，1937
3) Gaster J: Internal hernia with strangulation of bowel due to a defect in the falciform ligament. Ann Surg 128：248―254，1948
4) Davies CJ, Franks RE: Herniation through a defect in the falciform ligament. Guy's Hosp Rep 123：171―175，1974
5) Sampliner JE, Lee YC: Small-bowel obstruction due to congenital anomaly of the falciform ligament. Arch Surg 111：200，1976
6) Takahashi H, Furuta Y, Maeda S et al: Intestinal obstruction due to internal hernia through a congenital defect of falciform ligament. A case report. Nagoya Med J 28：45―48，1983
7) 中島　衡，篤永荘司，小西　浩ほか：肝鎌状靱帯による絞扼性イレウスの1例．共済医報　35：449―452，1986
8) 館　正弘，藤田哲二，庭野元孝ほか：肝鎌状間膜の欠損による内ヘルニアの1治験例．臨外　42：385―388，1987
9) Stink CR: Internal hernia. Arch Surg 25：909―925，1932
10) 高橋英生，永井米次郎：内ヘルニアによるイレウス．小児外科　12：447―453，1980
11) 天野純治：内ヘルニアの診断と治療．中村卓次編．外科Mook，52．ヘルニア．金原出版，東京，1989, p85―96
12) 沖永功大：ヘルニアの診断と治療方針．臍ヘルニア，内ヘルニア．外科治療　66：884―886，1992
13) 呉山泰進，片岡　誠，桑原義之ほか：悪性リンパ腫の化学療法中に大量下血をきたした横行結腸間膜窩ヘルニアの1例．外科　55：1025―1028，1993
14) Crawford R, Anderson JR: Starngulated omental hernia of the falciform ligament. Br J Surg 72：444，1985
15) Jendresen M, Kristiansen VB: Herniation in the intact forearm ligament. Acta Chir Belg 91：282―283，1991
16) Hant AB: Fenestrae and pouches in the broad ligament as an actual and potential case of strangulated intra abdominal hernia. Surg Gynecol Obstet 58：906―913，1934
17) 福田　保，橋本義雄 編：肝臓の固定．外科解剖4．腹部．医学書院，東京，1982, p109―110

A Case of Small Bowel Obstruction due to Incarcerated Internal Hernia through a Defect in the Falciform Ligament

Hiroyuki Deguchi, Michio Hattori, Masahiro Goshima* and Shuichi Yamashita
Department of Surgery, Meimai Chuoh Hospital
*First Department of Surgery, Kobe University, School of Medicine

The patient, a 34-year-old woman, was emergently admitted on May 21st, 1996, because of acute severe pain in the upper abdomen with repeated vomitting. Abdominal X-ray films showed several air-fluid levels in the upper abdominal area and abdominal CT scans showed a strangulated ileum located in the ventral space of the lateral segment of the left hepatic lobe. Under a diagnosis of incarcerated hernia, emergency laparatomy was performed. The operative diagnosis was incarcerated internal hernia through a small defect in the falciform ligament. The patient, in whom the strangulated ileum was resected and the small defect in the ligament repaired, was discharged from our hospital in good condition 20 days later. Only eight such cases have been reported, over the last half century, in the international literature. This very rare case is considered to be the fourth of its kind to be reported in Japan.

Reprint requests: Hiroyuki Deguchi　Department of Surgery, Meimai Chuoh Hospital
4-1-32 Matsugaoka, Akashi 673, JAPAN