日消外会誌　30（7）：1776～1779，1997年

術前動注化学療法が有効で切除しえた右心房内進展腫瘍栓と対側葉肝内転移を有する高度進展肝細胞癌の1例

東京女子医科大学消化器外科
丸山　千文　　山本　雅一　　次田　　正　　大坪　毅人
桂川　秀雄　　竹並　和之　　高崎　　健

症例は62歳男性．腹部膨満，下肢浮腫を主訴に当科受診．腹部 computed tomography scan にて肝右葉に直径10cm の肝細胞癌を認め，右肝静脈から右心房へ進展する静脈腫瘍栓，右門脈本幹腫瘍栓，左葉に肝内転移を認めた．CDDP 100mg の動注化学療法を施行後，右心房へ進展する静脈腫瘍栓は下大静脈境界部まで退縮し，左葉の肝内転移は消失した．切除可能と考え，肝細胞癌に対し，右葉切除，Bio-pump 下大静脈内腫瘍栓摘出術，横隔膜合併切除，同時に併存した盲腸癌に対し，回盲部切除を施行した．大腸癌腹膜播種再発にて19か月めに死亡するまで，肝細胞癌の明らかな再発は認めなかった．

Key words：hepatocellular carcinoma，intraatrial tumor thrombus，intraarterial neo-adjuvant chemotherapy

はじめに

高度進展肝細胞癌とされる因子としては，門脈本幹への進展，下大静脈への進展，右心房への進展，肝内転移（対側肝葉にわたる）などがあげられるが，いずれの因子を有していても，根治術は困難で，他の治療法でも著効は期待できない．今回，我々は肝静脈腫瘍栓が右心房まで進展し下大静脈閉塞を伴い，さらに，主病巣の対側肝葉に肝内転移を有した，高度進展肝細胞癌症例に対し，動注化学療法をすることによって腫瘍の退縮を認め，根治術を施行しえた．示唆に富む1例と考えられたので多少の文献的考察を加え報告する．

症　例

患者：62歳，男性

主訴：腹部膨満，下肢浮腫

既往歴：特記すべきことなし．

現病歴：1992年10月より下肢浮腫，腹部膨満，全身倦怠感が始まり，短期間に症状が進行し来院した．

家族歴：特記すべきことなし．

入院時現症：身長169cm，体重85kg，血圧148/100 mmHg，脈拍86/分，意識清明，顔色不良．眼球結膜黄疸なし．眼瞼結膜貧血なし．胸部；異常所見なし．腹部；膨隆，腹水著明，肝脾触知せず(腹水のため)，腹壁静脈の怒張著明．上肢；手掌紅斑なし，浮腫なし．下肢；浮腫著明．

入院時血液生化学検査：TP 6.8g/dl，ALB 2.6g/dl，T-Bil 1.2mg/dl，D-Bil 0.7mg/dl，GOT 55IU/l，GPT 24IU/l，LDH 682IU/l，ALP 256IU/l，BUN 23.0mg/dl，Cr 1.2mg/dl，Na 142mEq/l，K 3.7mEq/l，Cl 107mEq/l，CRP 2.3mg/dl，WBC 7,430/mm^3，Hb 12.0g/dl，Ht 39.8%，Plt 10.4×10^4/mm，腫瘍マーカー；AFP 260ng/ml，CEA 4.9ng/ml，CA 19-9 93U/ml，出血時間2分30秒，凝固時間10分30秒，TT 86.1%，HPT 62.6%，NH3 36μg/dl，ICG 15分停滞率48%，肝炎ウイルスマーカーHbsAg(－)，HCV(＋)

腹部 computed tomography（CT）像：肝右葉の直径10cm の low density mass が認められ，contrast encancement にて中心部を除いて増強された．中央が一部壊死に陥っている肝細胞癌と診断された．左葉外側区域には ϕ8mm 大の肝内転移を認めた．右肝静脈に充満した腫瘍栓は下大静脈から右心房内へ進展しており，さらに，右本幹の門脈腫瘍栓，多量の腹水を認めた（**Fig. 1，2**）．

入院後経過：入院時の全身状態，諸検査より，1）肝主病巣の他に肝内転移巣が左葉にも認められる．2）肝機能が ICGR＝15：48%，Alb：2.6g/dl，ChE：0.29 ΔPH と著明に低下しており，腹水も多量に貯留，下肢

＜1997年2月12日受理＞別刷請求先：丸山　千文
〒162　新宿区河田町8－1　東京女子医科大学消化器外科

Fig. 1 Abdominal computed tomography showed hepatocellularcarcinoma in the right lobe with tumor thrombus in the inferior vena cava and intrahepaticmetastasis to the left lobe.

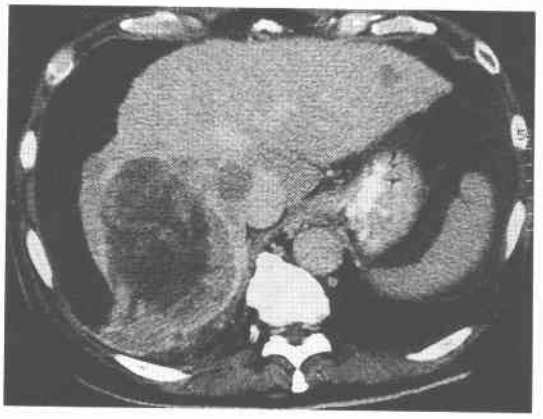

Fig. 2 Abdominal computed tomography showed hepatocellularcarcinoma with intracavary cardiac extension in the right atrium.

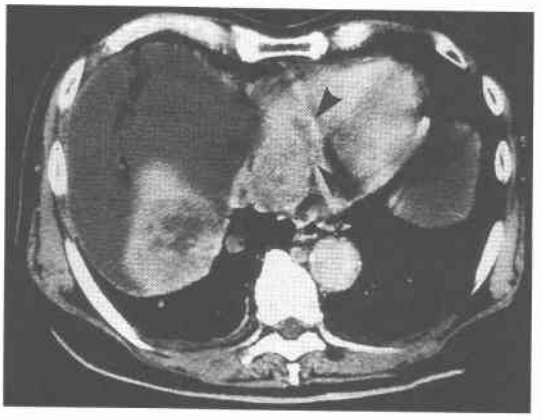

浮腫著明である.3) 肝静脈腫瘍栓が右心房内に達している．以上の病態より根治術不能と判断した．1992年11月，腹部血管造影下のCDDP 100mg選択的肝動脈注入を行った（**Fig. 3**）.

動注後経過：CDDP 100mg動注後，3日目頃より，腹水の減少，下肢浮腫の緩和など，下大静脈閉塞症状の急速な軽快がみられた．自覚症状が軽快したため，加療後12日目に退院となった．30日後の効果判定の腹部CT検査で，左葉に認められた転移巣は消失し，心房内に認められた腫瘍栓も縮小し認められなくなった（**Fig. 4, 5**）．著明に上昇していたAFP値も加療前の

Fig. 3 Common hepatic angiography shows tuomr stain of the right lobe.

260ng/mlから動注2週間後には99ng/mlまで低下した．ICGR＝15は21％と低下し，腹水，下肢浮腫もみられず，全身状態良好となった．心房内進展静脈腫瘍栓の縮小と，肝内転移巣の消失，肝機能低下の改善，全身状態の改善から手術適応ありと判断し，平成5年1月に再度CDDP 100mgの動注を行い，2月9日開腹手術を行った．

手術所見：上腹部逆T字切開にて開腹．右葉は萎縮し，腫瘍は横隔膜に直接浸潤し，その周囲に2cm大の白色結節性病変を認めた．胆嚢摘出術後，肝門部にて右グリソン鞘一括処理により結紮切離，肝動脈を遮断し，右葉切除，横隔膜合併切除を施行した．（この際門脈・大腿静脈→腋窩静脈にBio-pumpを用いて能動シャントを形成した）引続き心嚢切開後，右房下縁の下大静脈と肝下部下大静脈とをそれぞれClumpし，腫瘍栓を摘出した．肝部下大静脈には血栓を形成しており，この血栓を摘出したのちに下大静脈を縫合した．術中検索で，回盲部に結腸癌が認められたため，回盲部切除＋D2リンパ節郭清を施行した．手術時間は9時間50分，術中出血量は13,800mlであった．

病理組織所見：切除肝重量　518g，大きさ　20cm×8cm．割面では腫瘍径は6.2cm，被膜を有し，右門脈右肝静脈内に腫瘍栓を認めた（**Fig. 6**）．組織学的検索では肝細胞癌および肝静脈腫瘍栓は凝固壊死に陥っており，生存細胞は認めなかった（**Fig. 7**）．肝細胞癌の肉眼的進行度はFc（＋），FcInf（＋），B_0，Vp_3，V_{v3}，

Fig. 4 Abdominal computed tomography showed tumor thrombus with hepatocellularcarcinoma in the right atrium was disappeared after chemotherapy.

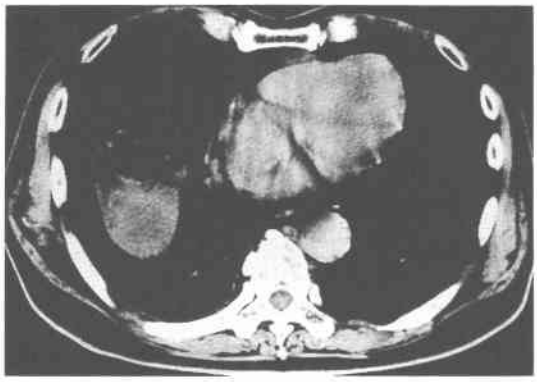

Fig. 5 Abdominal computed tomography showed hepatocellularcarcinoma in the right lobe, but intrahepaticmetastasis was disappeared in the left lobe after chemotherapy.

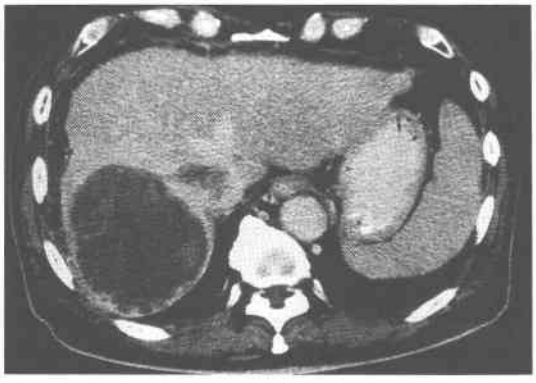

Im_0，でStageIV-Aとなり相対的非治癒切除であった．非癌肝は混合型肝硬変であった．同時に切除した結腸癌は管状乳頭状腺癌であり漿膜浸潤あり(Se)，局在リンパ節への転移を認めた（N2（＋））．合併切除した横隔膜の白色結節性病変は結腸癌からの播種性転移病巣であった（P2）．結腸癌の臨床病期はstage IVであり相対的非治癒切除となった．

術後経過：術後，2病日から，下大静脈血栓が生じ，完全閉塞となったため，ウロキナーゼ24万単位/day投与による血栓溶解加療を行った．血栓は約5日で縮小し，腸管の浮腫や下肢の浮腫など軽快し，その後経過良好であった．術後，15カ月後に大腸癌の腹膜播種再発で腸閉塞となり，人工肛門の造設を行った．術後19か月めに大腸癌腹膜播種による癌性悪液質により癌死したが，この際も諸検査において肝細胞癌の残肝再発などは認められなかった．剖検は施行できなかった．

Fig. 6 Macroscopic features of the resected the right lobe of liver. Threre was hepatocellularcarcinoma with tumor thrombus in the right hepatic vein.

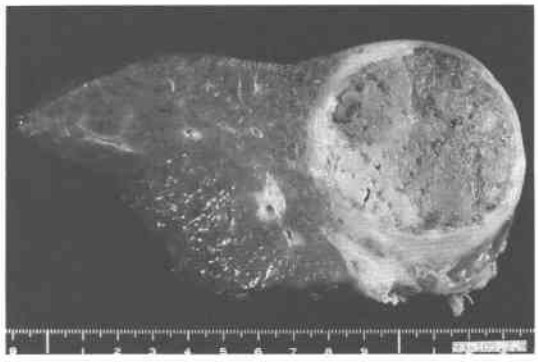

Fig. 7 Histological findings of the resected right lobe of liver. Tumor cells were necrosis.

考　察

自験例では右心房への腫瘍栓進展と，対側肝葉肝内転移を有する肝細胞癌に対して，動注化学療法を行うことにより，心房内進展を縮小させ，肝内転移を消失せしめた．また，腫瘍の減量と同時に肝機能の回復，全身状態の改善がみられた．この結果，積極的治療不能な高度進展肝細胞癌と考えられていた本症例に全身状態の耐え得る侵襲の手術で根治術を施行することができた．動注化学療法によって画像的には著効ではなかったが，切除標本では主腫瘍も腫瘍栓も生存細胞がみられず著効に匹敵すると考えられる．

肝細胞癌に対する動注化学療法の報告は多くある

が，貫野ら[1]によれば，門脈腫瘍塞栓に対し，TAEよりも動注化学療法のほうが有効であったとしている．三好ら[2]の報告では血管造影時，Thread and streak signが認められる肝静脈腫瘍栓にはTAEの効果が低いとしている．自験例の場合，全身状態，肝機能ともに悪かったことより合併症が少ない方法として動注化学療法を選択したが，結果的に効果があった．腫瘍栓という特異な腫瘍構築（例えばThread and streak signは動静脈シャントと考えられる．）に対しては，TAEより動注化学療法のほうが有効であるとすれば興味深い．

近年，高度進展肝細胞癌とされる，右心房内進展例や，門脈本幹進展例などに対して積極的な手術が試みられている．右心房内進展例に対し，初期には，突然死を防ぐための姑息的手術として施行されていたが[3]，現在では根治術を目指し手術が施行されるようになっている[4)5]．しかし，心房内進展例においては，肝切除と開心術を同時に行うため，人工心肺装着時の血栓溶解剤使用と肝切時の大量出血・止血困難，開胸・開心術後の免疫能の低下，など様々な問題点もあり，現状ではいまだ，安全かつ容易に行える手術とはいえない．そこで，自験例のように術前に化学療法を行い，手術の縮小化を図ることにより手術の安全性を高めることは高度進展肝細胞癌の根治術を可能にするための1つの方法となると考えられる．また，都築ら[5]により報告された心房進展肝細胞癌例の切除術例は，1年以内の生存であった．高度進展肝癌症例では，積極的手術を行っても，1年以内の生存期間に終ることが多く，積極的手術に賛否両論あるところである．自験例は残念ながら，1年7か月めに重複癌であった大腸癌再発にて死亡したが，この際も残肝再発もなく，肝細胞癌の再発徴候はみられていなかった．動注化学療法が種々の進展因子に有効であった結果，手術による根治性も追求できたと考える．

高度進展症例に根治術を考えるとすれば，より拡大した手術を行うか，術前補助療法にて腫瘍を縮小してから侵襲の少ない手術を行うかのどちらかを選択せざるをえない．拡大手術を追及する一方で，TAEや動注療法を中心とした進展因子を縮小させる治療の試みをなお一層重ねることによって，高度進展肝細胞癌に対する根治術がより可能になってゆくのではないかと考えられた．

文　献

1) 貫野　徹，金縞　俊，栗岡成人ほか：腫瘍門脈閉塞をきたした肝細胞癌45例の治療と予後．日消病会誌　82：1360—1368，1985
2) 三好康雄，佐々木洋，今岡真義ほか：肝細胞癌の肝静脈腫瘍栓に対するlipiodol併用動注化学療法の効果—肝切除例2例の検討—．日消外会誌　23：1168—1172，1990
3) Goto H, Kaneko Y, Utoh J et al: Surgery of hepatoma with intracavary cardiac extension. Heart Vessels 2：60—62，1986
4) Fujisaki M, Kurihama E, Kikuchi K et al: Hepatocellular carcinoma with tumor thrombus extending into the right atrium: Report of a successful resection with the use of cardiopulmonary bypass. Surgery 109：214—219，1991
5) 都築俊治：右心房に腫瘍栓を有する肝細胞癌に対して体外循環下に肝切除と腫瘍栓除去を行った1例．日消外会誌　24：2236—2240，1991

A Successfully Resected Case of Hepatocellular Carcinoma with Tumor Thrombus Extending into the Right Atrium and Intrahepatic Metastasis in Aposit Lobe

Chifumi Maruyama, Masakazu Yamamoto, Masashi Tsugita, Takehito Otsubo, Hideo Katsuragawa, Kazuyuki Takenami and Ken Takasaki
Institute of Gastroenterology, Tokyo Women's Medical College

In a 62-year-old man with known abdominal distension and lower extremity edema, abdominal computed tomographic scan confirmed the diagnosis of hepatocellularcarcinoma in the right lobe with tumor thrombus extending into the right atrium and intrahepatic metastasis to the left lobe. We administered chemotherapy, consisting of CDDP 100 mg by means of hepatic arterial infusion. After chemotherapy, the tumor thrombus in the right atrium receded such that the distal portion was no longer in the right atrium, but rather in the inferior vena cava. The intrahepatic metastasis disappeared. Right hepatectomy extirpation of the inferior vena caval tumor thrombus was performed. Simultaneously, we identified cecal cancer necessitating ileocecal resection. The patient died of dissemination due to recurrence of the cecal cancer, without evidence of hepatocellularcarcinoma recurrence, 19 months after the operation.

Reprint requests: Chifumi Maruyama　Institute of Gastroenterology, Tokyo Women's Medical College
8-1 Kawada-cho, Shinjuku-ku, Tokyo, 162 JAPAN