日消外会誌　30（7）：1785～1788，1997年

腎細胞癌原発の転移性膵腫瘍の1切除例

九州大学医学部第1外科，同　泌尿器科[1]，同　第2病理[2]
園田　幸生　　山口　幸二　　佐伯　修治　　内藤　誠二[1]
高嶋　雅樹[2]　　千々岩一男　　田中　雅夫

転移性膵腫瘍の報告例は少なく，さらに治癒切除例となると極めてまれである．今回，我々は腎細胞癌の診断で左腎が摘出されて4年後に発見された膵転移に対し，膵体尾部切除および脾臓摘出術を施行した症例を経験したので文献的考察を加え報告する．症例は67歳の男性で，左腎摘出後のCTでの経過観察中，膵体尾部に径3.5cmの不整形の腫瘤を認め，腎細胞癌よりの膵転移と診断された．手術は膵体尾部切除術を行った．腎細胞癌による膵転移は少ないものの切除可能例が比較的多く，腎細胞癌切除後長期的な経過観察の際に注意が必要である．

Key words： renal cell carcinoma，metastatic pancreatic cancer，surgical resection

はじめに

転移性膵腫瘍は悪性腫瘍の末期像としてみられることが多く，治癒切除ができた報告は極めてまれである．しかしながら腎細胞癌による膵転移の報告例は意外に多い．今回，我々は腎細胞癌のために左腎摘出後，4年の経過を経て膵体尾部に転移をきたしたが切除しえた症例を経験したので文献的考察を加えて報告する．

症　例

患者：67歳，男性

主訴：なし．

現病歴：1990年7月4日，左腎細胞癌の診断で左腎摘出術が施行され，術後インターフェロン療法が行われた．1993年2月16日，CT検査にて両肺に多発性の転移巣が指摘されインターロイキン-2による免疫療法を行った．その後のCT検査にて肺転移巣は増大傾向もなく経過したが，1995年2月8日，CT検査にて膵体尾部の腫瘤像が指摘された．6か月後のCT検査で増大傾向を示し，膵腫瘍の精査のため1995年9月5日，当科へ入院となった．

既往歴：特記事項なし．

家族歴：伯母に胃癌．その他特記事項なし．

入院時現症：身長162cm，体重55kg，栄養状態，全身状態ともに良好であった．眼瞼結膜に貧血はなく，眼球結膜に黄疸を認めず，胸腹部に理学的所見に特記すべき異常を認めなかった．表在リンパ節は触知しなかった．右上腕に弾性硬な可動性の腫瘤を触れたが，精査により神経原性腫瘍と診断され，転移性のものではなかった．

Table 1　Laboratory data

WBC	5,360 /mm³	RBC	487×10⁴ /mm³
Hb	12.2 g/dl	Ht	45.8 %
Plt	17.0×10⁴ /mm³		
TP	7.6 g/dl	ALB	4.4 g/dl
GOT	19 IU/l	GPT	14 IU/l
LDH	307 IU/l	ALP	162 IU/l
γ-GTP	35 IU/l	AMY	75 IU/l
T-BIL	0.8 mg/dl		
BUN	19 mg/dl	Cr	1.4 mg/dl
Na	143 mEq/l	K	4.8 mEq/l
FBS	79 mg/dl		
PT	11.8 sec	APTT	25.3 sec
・ICG15	9.2 %		
・Ccr	64.9 ml/min		
・75g OGTT	BORDERLINE TYPE DM PATTERN		
・PFD	63.8 %		
・TUMOR MARKER			
CEA	1.0 ng/ml	CA19-9	44.0 U/ml
IAP	363 μg/ml (Six month ago : 152 μg/ml)		

入院時検査所見：血液，生化学検査ともに特記すべき事項はなかった．クレアチニン・クリアランスは64.9 ml/min. と軽度低下していた．75g糖負荷試験では境界型の糖尿病パターンを示していた．膵外分泌機能検査（PFD）は63.8%と軽度の機能低下がみられた．腫瘍マーカーはいずれも正常範囲内であったが免疫抑制

＜1997年3月19日受理＞別刷請求先：園田　幸生
〒812-82　福岡市東区馬出3－1－1　九州大学医学部第1外科

酸性蛋白(IAP)に関しては経時的にみると上昇していた(**Table 1**)．尿潜血(－)，尿糖(－)，ケトン体(－)．心機能，肺機能は特に異常を認めなかった．

胸部単純X線検査：両肺に多発性の転移巣を認めた．

腹部単純X線検査：特記すべき異常は認めなかった．

胸部CT検査：右S5・S9，右S4・S8に径1cm程度の多発する転移巣がみられたが，2年間のCTによる経過観察において大きさ，数ともに変化はなかった．

腹部CT検査：膵尾部に径3.5cmの不整形の腫瘤像を認め，中心には壊死巣がみられた．造影による増強効果を認めたが動静脈系への浸潤所見はみられなかった．リンパ節の腫大はなく，肝・脾・右腎に異常を認めなかった（**Fig. 1**）．

腹部超音波検査：膵尾部に径2.5cmの低エコーの腫瘤を認め，さらにその体部側にやや不明瞭な低エコー領域を認めた．

超音波内視鏡検査：膵尾部に径3cm，その体部側に径1.5cmの低エコーの腫瘤像を認めた（**Fig. 2**）．

ERCP検査：膵管は明瞭に尾側まで描出され，腫瘤による圧排像や浸潤像は見られなかった．胆管系に異常を認めなかった．

以上より腎細胞癌の膵転移あるいは膵原発性の腫瘤が考えられた．術前に確定診断は得られなかったものの，肺転移巣が増大傾向を示さず，また他臓器に転移巣がなく，膵腫瘍のみが増大傾向にあることにより1995年10月2日，膵体尾部切除術を施行した．

手術所見：腹水，腹膜播種，肝転移の所見は認めなかった．膵尾部の腫瘤は径4cm程度，表面は弾性硬で半球状に隆起しており正常の膵臓との境界は明瞭であった．腫瘤より1cm離れた場所に切離線を置き，膵体尾部切除術および脾臓摘出術を行った．

切除標本：膵尾部に被膜を有する境界明瞭，表面平滑の腫瘤が認められた．割面では直径約2.5cmの弾性軟の黄白色調の腫瘤で中心に壊死巣と思われる所見を認め，膵実質を圧排している所見を示していた．また

Fig. 1　The tumor, measuring 3.5cm in diameter, in the tail of the pancreas is enhanced by contrast CT (arrow). Note central necrosis.

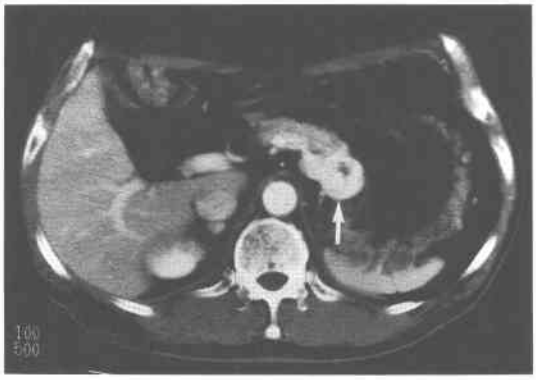

Fig. 2　Endoscopic ultrasonography shows a hypoechoic mass, measuring 3cm in diameter (large arrow), in the tail of pancreas and another mass, 1.5cm diameter (small arrow), to the right side.

Fig. 3　The tumor, measuring 2.5cm in diameter, is capsulated and margin of tumor is clear. It is yellowish and white in color and elastic hard in consistery

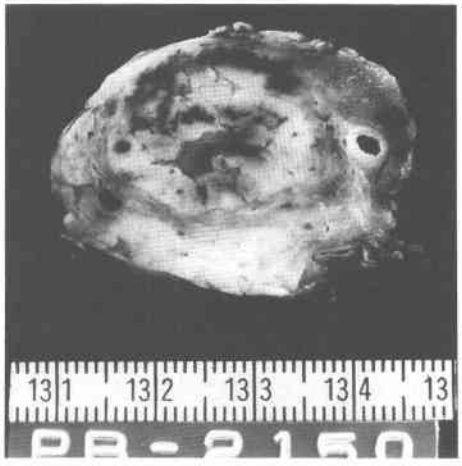

Fig. 4 Tumor cells have round nuclei and clear cytoplasm (H.E. ×600).

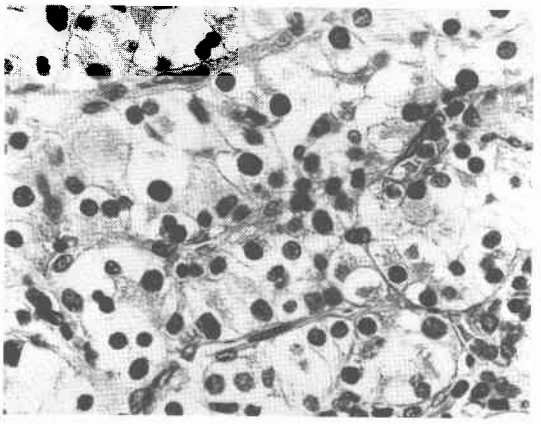

術前の検査にて認められた体部側の腫瘤は認めなかった（**Fig. 3**）.

病理組織所見：腫瘍細胞は淡明細胞型で胞巣状の組織学的構築がみられた．この所見は前回摘出した左腎臓の病理所見と一致しており，病理学的にも腎細胞癌由来の転移性膵腫瘍と考えられた．また腫瘍は周囲膵との境界は明瞭で膨張性発育を示していた（**Fig. 4**）.

術後経過良好にて術後1か月で退院となり，術後約1年2か月経過したが現在も生存中であり，経過観察中である．

考　察

転移性膵腫瘍は比較的まれで，悪性腫瘍の末期像としてみられることが多い．Abrams ら[1]の報告では1,000例の悪性腫瘍剖検例で116人（11.6%）に膵転移が見られたとしている．また小塚ら[2]は，悪性腫瘍剖検例において膵転移が21.7%にみられたとし，転移経路は膵周囲リンパ節転移が多かったとしている．転移性膵腫瘍では胃癌が全体の37%と最も多く，腎癌は2.6%と少なかった．正岡ら[3]によると転移性膵腫瘍は疼痛，黄疸といった症状によって診断されることが多かったとしている．しかしながら最近では画像診断の進歩により，悪性腫瘍術後のCT検査や超音波検査による経過観察中に偶然に見つかることも多くなってきている．

原発性膵腫瘍と転移性膵腫瘍との画像による鑑別診断は困難なことが多い．権藤ら[4]によると超音波検査では転移巣は原発性膵癌と同様エコーレベルの低いものとしている．また関ら[5]は転移性膵癌と原発性膵癌との画像診断上の鑑別について画像診断所見の得られた転移性膵腫瘍4例を検討し，超音波検査，CT検査，血管造影検査の鑑別は困難で，ERCP検査が最も有用であったとしている．ERCP検査にて膵転移4例中2例が主膵管の圧排像を示し，他2例が主膵管の半月状途絶像を示していた．これは組織学的に転移性膵癌が膵管周囲に浸潤する場合，原発性膵癌と違い，膵管壁を比較的保持しながら圧排性に増殖することを反映するとしている．しかしながら本症例においてはERCP検査は正常所見であり，腎細胞癌の膵転移と考えた理由は，原発性膵癌とは異なりCT検査で正常膵よりもエンハンス効果が強かった点で，一般的にエンハンス効果が弱いとされる原発性膵癌とは鑑別される．また原発である腎細胞癌と同様の所見でもあった．転移性膵癌の症例報告数が少なく，いまだ統一した見解は得られていないが，鑑別に際して原発腫瘍の画像所見との比較が重要である．

腎細胞癌の転移について，Tolia ら[6]は腎細胞癌診断時には1/4から1/3の症例で既に他臓器への転移がみられたとも報告しているが，孤立性転移は3.2%であった．また O'Dea ら[7]は腎細胞癌1,761例中44例に孤立性転移がみられ，脳転移が14例と最も多く，膵転移の症例は認められなかったとしている．腎細胞癌は一般的には血行性転移を来すことが多く，直接浸潤やリンパ行性転移は少ないとされる．Klugo ら[8]によると腎細胞癌の転移は肺，肝臓，骨に多く，膵転移は2.8%にみられたとしている．本症例においてはすでに肺転移を来しており，術中所見でも所属リンパ節の転移所見は認めず，周囲よりの浸潤所見も認めていないことよりも，膵臓への血行性転移と考えられる．また膵転移は症状の発現に乏しく，転移として発見された際にはすでに増大していることもあり，手術適応でないことが多い．腎細胞癌の腎摘出後の膵転移は数か月から十数年と，比較的経過が長いのが特徴であり，大西ら[9]は腎細胞癌にて腎摘出術の752人中7人に膵転移が認められたとし，膵転移発現までの期間は平均で140か月であったとしている．また膵転移を来たした腎細胞癌そのものの特徴として，発現年齢が比較的若く，Stage分類での進行度の低いものに多かったとしている．このことは予後良好な腎細胞癌切除後，長期経過で膵転移をきたすとともに，長期経過のために発見が遅れ，膵転移を認めた時にはすでに他臓器への転移もきたしていることが多いということも示唆できる．

転移性膵腫瘍の切除症例について河邊[10]の報告によ

ると膵転移巣切除症例は本邦20例，外国15例の計35例であり，原発巣は腎癌が22例で最も多かったとしている．また膵単独転移例は29例，他臓器にも転移が認められたものは6例であったとしている．また岡ら[11]の報告によると腎細胞癌の膵転移において切除可能であったものは膵頭部，尾部を問わず孤立性のものであった．岩波ら[12]によると，転移巣が孤立性にみられるものは手術による根治性が高いとしている．またO'Deaら[7]は腎細胞癌の孤立性転移について同時性と異時性（腎摘出後）とを比較したところ，異時性よりも，同時性の場合が予後不良であったとし，摘出後の孤立性転移に対する積極的治療の心要性を支持した．本症例においては肺への多発性の転移がみられたものの，インターロイキン－2による免疫療法にて生物学的活動性が消失していること，他臓器に転移を認めないことより，膵転移がこの患者の予後を左右するものと考え手術を行った．

転移性膵腫瘍は悪性腫瘍の末期像として出現することが多く予後は一般的に悪い．また腎細胞癌の場合，比較的長い経過で膵転移が認められるため，早期発見が遅れ，すでに他臓器への転移が認められる場合も多い．しかし孤立性膵転移であれば十分に切除可能と考えられるため，腎摘出後に長期的な経過観察を行い，転移性膵腫瘍の早期発見を努めることが重要である．

文　献

1) Abrams HL, Spiro R, Goldstein N: Metastases in carcinoma. Analysis of 1000 autopusied cases. Cancer 3：74—85, 1950
2) 小塚貞夫，坪田幹夫，滝　正ほか：転移性膵癌の病理学的研究．胆と膵　1：1531—1535, 1980
3) 正岡一良，田尻久雄，吉森正喜ほか：転移性膵癌腫瘍の2例．Oncologia 21：112—117, 1988
4) 権藤守男，加藤　洋：転移性膵腫瘍11例の超音波所見の検討．胆と膵　16：777—781, 1995
5) 関　誠，堀　雅晴，上野雅資ほか：転移性膵癌の画像診断上の特徴．膵臓　10：437—446, 1995
6) Tolia BM, Whitmore WF Jr: Solitary metastasis from renal cell carcinoma. J Urol 114：836—838, 1975
7) O'dea MJ, Zincke H, Utz DC et al: The treatment of renal cell carcinoma with solitary metastasis. J Urol 120：540—542, 1978
8) Klugo RC, Detmers M, Stiles RE et al: Aggressive versus conservative management of stage IV renal cell carcinoma. J Urol 118：244—246, 1977
9) 大西哲郎，大石幸彦，飯塚典男ほか：腎細胞癌の腎摘出後膵に孤立性転移を来した7症例の臨床的特徴．日泌会誌　86：1538—1542, 1995
10) 河邊統一，竜　崇正，藤田昌宏ほか：転移性膵腫瘍の1治験例．膵臓　8：39—46, 1993
11) 岡　裕也，畑山　忠，滝　洋二ほか：膵転移を伴った腎細胞癌の1手術例．泌紀　37：1531—1543, 1991
12) 岩波正英，仲吉昭夫，八木秀文ほか：腎原発，無症候性膵転移癌の手術治験例．膵臓　4：100—106, 1989

A Resected Case of Pancreatic Metastasis from Primary Renal Cell Carcinoma

Yukio Sonoda, Koji Yamaguchi, Shuji Saiki, Seiji Naito[1], Masaki Takashima[2], Kazuo Chijiwa and Masao Tanaka
Departments of Surgery I, Urology[1], and Pathology II[2], Kyushu University Faculty of Medicine

Pancreatic metastasis from renal cell carcinoma is rare. We report a case of resection of such a metastasis. A 67-year-old man had a left nephrectomy for renal cell carcinoma four years prior to the present admission. Follow-up CT showed a metastatic nodule in the tail of the pancreas. Distal pancreatectomy and splenectomy was performed. Long and careful follow-up including examination of the pancreas is mandatory after nephrectomy for renal cell carcinoma.

Reprint requests: Yukio Sonoda　Department of Surgery I, Kuyushu University Faculty of Medicine
3-1-1 Maidashi, Higashi-ku, Fukuoka, 812-82 JAPAN