日消外会誌　30（7）：1814～1818，1997年

直腸原発 mucosa-associated lymphoid tissue lymphoma リンパ腫の1例

厚生連高岡病院外科
荒能　義彦　　平野　　誠　　村上　　望　　長尾　　信
菊地　　勤　　黒川　　勝　　橘川　弘勝

症例は75歳の女性．主訴は便潜血陽性．下部消化管内視鏡で肛門縁から5cmに直径2cmの亜有茎性ポリープを認めた．内視鏡的切除の結果MALTリンパ腫であった．切除断端陰性で，周囲の粘膜生検でも腫瘍細胞を認めないため経過観察をしていた．9か月後に局所再発をしたため，内視鏡的に再切除を行った．病理組織学的所見から遺残が疑われたため，経仙骨的に直腸切除術を施行した．切除標本の病理組織所見では，腫瘍周囲の粘膜内に明らかなMALTリンパ腫はないものの，軽い異型性を持つリンパ球が芽中心を取り巻いている小病巣が数個認められた．これらが将来リンパ腫となる可能性が考えられることから，腫瘍だけでなく腫瘍縁から十分距離をおいた周囲粘膜を含めた直腸切除が必要と考えられた．

Key words: mucosa-associated lymphoid tissue lymphoma, MALT lymphoma of the rectum, malignant lymphoma of the rectum.

はじめに

Mucosa-associated lymphoid tissue lymphoma（以下，MALTリンパ腫と略す）は粘膜に後天的に出現したリンパ組織から発生する悪性リンパ腫の1型である．消化管原発MALTリンパ腫の多くは胃原発例であり，大腸原発，特に直腸原発例は極めてまれといえる．今回，我々は内視鏡的切除後9か月目に再発を認め，手術を施行した直腸原発MALTリンパ腫の1例を経験したので報告する．

症　例

患者：75歳，女性

主訴：便潜血陽性

家族歴：特記すべきことなし．

既往歴：35歳　子宮摘出術（子宮筋腫）

現病歴：1994年6月初旬の検診で上記を指摘され，6月28日当科を受診した．

来院時現症（平成6年6月28日）：身長148cm，体重51kgで栄養状態良好．胸腹部には異常なく，表在リンパ節・肝・脾は触知せず．

来院時検査所見：特記すべきことなし．

胸部・腹部・骨盤 cumputed tomography（以下，CTと略す），腹部超音波検査などの画像診断に特記すべき所見はなかった．

下部消化管内視鏡検査所見（平成6年6月28日）：肛門縁から5cmの部位に表面が不整で発赤を伴う長径2cmの亜有茎性のポリープを認め（**Fig. 1**），内視鏡的に切除した．

Fig. 1　Endoscopic picture of the rectum shows an irregular Isp polyp with redness.

＜1997年3月19日受理＞別刷請求先：荒能　義彦
〒933　高岡市永楽町5－10　厚生連高岡病院外科

内視鏡的切除標本組織所見：結節性のlymphoid tissueを粘膜内に認めた（**Fig. 2a**）．腫瘍細胞はL-26染色陽性であり，B細胞性腫瘍と考えられた．強拡大ではリンパ濾胞間にcentrocyte-like cellが増殖しており，明らかなlymphoepithelial lesionは認めないもののMALTリンパ腫と診断された（**Fig. 2b**）．なお，切除断端に腫瘍細胞の浸潤はなかった．

下部消化管内視鏡検査所見（平成6年11月25日）：前回切除部の近傍になだらかな隆起性病変を認めた（**Fig. 3**）．生検では，lymphoid tissueは認められるものの異型性に乏しく，再発の確診は得られなかった．

下部消化管内視鏡検査所見（平成7年3月31日）：さらに4か月後の内視鏡検査で，隆起性病変の増大が認められたため，内視鏡的に再切除を行った（**Fig. 4**）．

病理組織学的所見では初回切除時と同様の異型リンパ球が粘膜内に認められ，MALTリンパ腫の再発と診断された．周囲粘膜におけるリンパ腫遺残の可能性が高いため手術治療の適応と考え4月24日入院となった．

病変がRbにあり，内視鏡的切除後の再発でもあることから直腸切断術の適応を考慮したが，患者が人工肛門を強く拒否していること，低悪性度リンパ腫であること，および内視鏡切除標本所見では粘膜内病変であることから経仙骨的に直腸部分切除を行いその肉眼および病理所見から適応を決定することとした．5月2日経仙骨的に直腸管状部分切除術を施行し，Gambee縫合による端々吻合で再建した．手術所見と術中

Fig. 2 Microscopic findings of the Endoscopic mucosal resection
a) shows the nodular lymphoid tissue in mucosa. (HE, ×25), b) shows the proliferation of centrocyte-like cells. (HE, ×100)

a

b

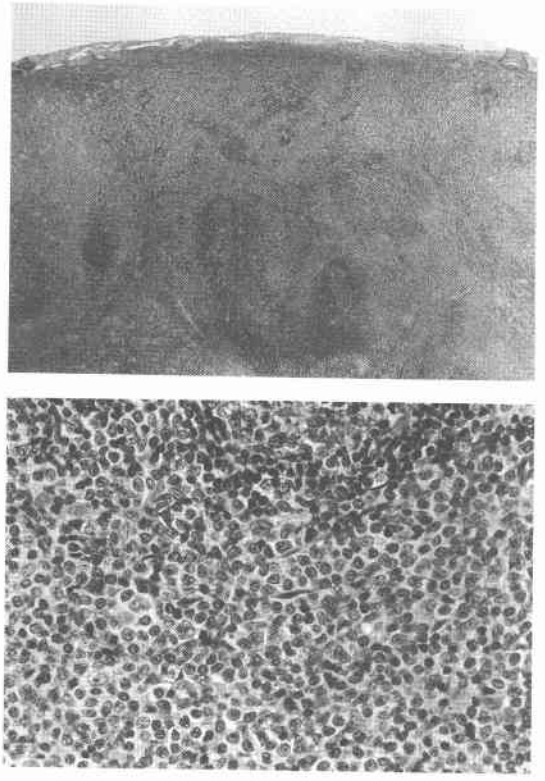

Fig. 3 Endoscopic picture shows an elevated lesion around the rescetion scar.

Fig. 4 Endoscopic picture shows an elevated lesion had been enlarged 4 months after initial resection.

迅速病理検査から，腫瘍の深達度はmで壁在リンパ節に転移はないと診断した．

切除標本肉眼所見：左側壁には中央に切除瘢痕を持つ隆起が，また前壁には黄白色の結節状隆起が認められた（**Fig. 5**）．

病理組織所見：2つの隆起病変とも粘膜内に小さいリンパ濾胞が多数認められた．これらの中には軽い異型性をもつリンパ球がリンパ芽中心を取り巻いている小病巣が数個認められた．MALTリンパ腫との確定診断は得られないものの，micro-lymphomaの組織像と類似していた（**Fig. 6**）．切除断端の粘膜内には異常はなかった．

経過：術後経過は順調で，患者は第33病日で退院した．退院後に施行した下部消化管内視鏡検査では再発の兆候なく，健在である．

Fig. 5　Microscopic finding of the resected specimen shows an elevated lesion with a scar in the left wall, and a white-yellow nodular lesion in the anterior wall.

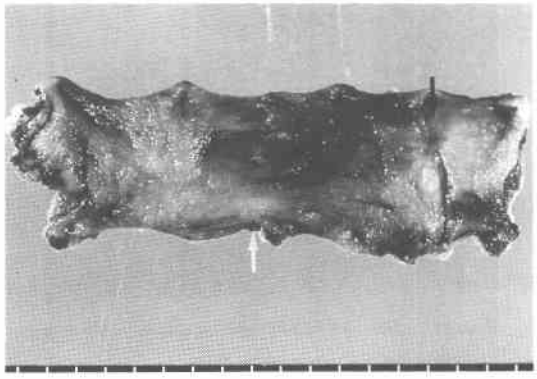

Fig. 6　Microscopic finding of the resected specimen shows a micro-lymphoma like lesion. (HE, ×50)

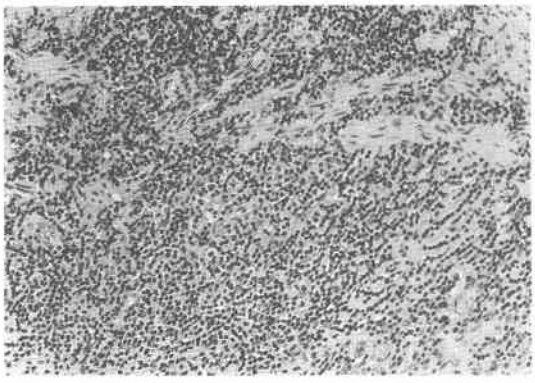

考　察

1983年にIsaacsonら[1]は，胃悪性リンパ腫には，パイエル板由来ではなく後天的に出現した粘膜のリンパ組織（MALT）から発生するものがあるというMALTリンパ腫の概念を提唱した．以来，MALTリンパ腫の概念は低悪性度のB細胞性リンパ腫として，他の臓器も含め広く受け入れられるようになってきている．

消化管MALTリンパ腫の多くは胃原発例であり，直腸原発例はまれで，本邦では10例が報告されているに過ぎない（**Table 1**）[2)~5)]．全例が60歳あるいは70歳代の女性であり，男性例の報告はない．直腸原発の診断はDawsonらの定義[6]を満たすことから行われている．

直腸MALTリンパ腫の臨床症状として特異的なものはなく，他の直腸腫瘍と同じく下血，便潜血陽性が主な主訴である．

検査所見では内視鏡・注腸造影とも特徴的なものはないため，検査所見から診断をつけることは困難である．

MALTリンパ腫の診断は，その特徴的な病理組織所見により行われる[7]．すなわち，1）centrocyte-like cell（以下，CCLと略す）の浸潤性増殖，2）リンパ濾胞の存在，3）形質細胞の浸潤，4）リンパ上皮性病変（lymphoepitherial lesion：以下，LELと略す）の存在という4つの所見である．特に，CCLの存在は必須条件である．他にB細胞マーカーなどの免疫組織染色が診断をより確実にするものとされている．自験例ではLELは認められなかったもののCCLの浸潤が明らかであり，1)2)3)を満たすこと，またB細胞マーカーが陽性であったことからMALTリンパ腫と診断した．

治療としては，MALTリンパ腫の進展が緩やかで長期間局所に留まる性質があること[8]，化学療法に対する感受性が低いことから外科的切除を第1に選択すべきと考えている．Bschorerら[9]は化学療法と放射線療法の併用で完全寛解を得たが，4年後に歯肉に転移再発をきたした症例を報告している．原発巣切除の必要性を示唆するものと考えている．本邦報告例では術式の明らかな5例のうち，4例に局所切除が，1例に低位前方切除が施行されている．再発報告例は高崎ら[2]の1例のみで，経肛門的腫瘍核出術の2年後に左鼠径リンパ節に再発を認めたものである．

本症例では初回の内視鏡的切除時の断端が陰性で，

Table 1 Reported cases of primary rectal mucosa-associated lymphoid tissue lymphoma

Case No.	Age	Sex	Sympton	Location	Depth	size (cm)	Procedure	Prognosis	Reference
1	63	Female	Unknown	R	Unknown	3.0×3.0	Partial resection	Alive	Imamura (1991)
2	67	Female	Occult blood	Rb	mp	3.0×3.0	Trans-anal resection	Alive	Takasaki (1992)[2]
3	72	Female	Bloody stool	Ra	ss	5.1×3.2	Unknown	Alive	Iwashita (1995)[3]
4	71	Female	Anal bleeding	Rb	a	6.5×6.0	Unknown	Unknown	Iwashita (1995)
5	69	Female	Bloody stool	R	ss	7.5×5.5	Unknown	Alive	Iwashita (1995)
6	72	Female	Bloody stool	R	ss	11×6.5	Unknown	Alive	Iwashita (1995)
7	74	Female	Bloody stool	Ra	ss	4.5×3.3	Unknown	Alive	Iwashita (1995)
8	71	Female	Bloody stool	Rs-Ra	a1	5.0×4.5	Low anterior resection	Alive	Ikenaga (1995)[4]
9	76	Female	None	Rb	sm	1.4×3.0	Trans-anal resection	Alive	Igami (1996)[5]
10	75	Female	Occult blood	Rb	m	2.0×2.0	Trans-sacral resection	Alive	our case (1996)

周囲粘膜からの生検で腫瘍細胞が認められなかったことから経過観察を行い，再発に対し直腸部分切除を施行した．再発をきたした原因は不明であるが，周囲粘膜には軽い異型性を持つリンパ球が小さい芽中心を取り巻いている小病巣が数個認められた．これらの組織像はWotherspoonら[10]が胃MALTリンパ腫で報告しているmicro-lymphomaの組織像と類似しており，切除された直腸粘膜内に将来再発する恐れが示唆された．以上から，切除の際には腫瘍のみの切除では不十分であり，腫瘍縁から十分距離をおいた周囲粘膜を含めた直腸切除が必要であると考えられた．リンパ節郭清について，紀藤ら[11]は胃MALTリンパ腫の検討で胃癌に比べ腫瘍径も大きく，リンパ節転移率も高いため胃全摘・2群リンパ節郭清が原則であると述べている．直腸に関しては，池永ら[4]が最大径6cmで固有筋層を越える症例に3群郭清を施行しリンパ節転移はなかったと報告している．しかし，系統的郭清が行われたのはこの1例のみであるため，リンパ節郭清の必要性とその範囲について現時点で論じることはできない．

今回，低悪性度リンパ腫であること，内視鏡切除標本では粘膜内病変であったこと，および患者の強い希望から，まず経仙骨的直腸切除術を行い，壁在リンパ節転移が陽性，あるいは壁深達度sm_2以上なら直ちに直腸切断術と3群郭清を行う方針で手術を施行した．内視鏡的腫瘍切除縁から約2cmの距離を離して直腸の管状部分切除を施行した．切除標本に明らかな腫瘍細胞がなく，壁在リンパ節転移もないことから一応，根治術が施行できたと判断している．この術式が適切であったかどうかは時間的経過も短いため言及はできないが，退院後の各種検査で再発の兆候がないことから，自験例のような早期例では腫瘍から2cm程度離れた粘膜を含めた腫瘍切除で十分ではないかと考えている．再発の恐れは低いと思われるが，厳重な経過観察が必要と考え行っている．

MALTリンパ腫の発生に関しては，症例の多い胃MALTリンパ腫でも*Helicobacter pylori*の除菌で治癒したという報告[12]があるなど，まだ一定の見解が得られてはいない．直腸に関しても，さらに症例を集積しその発生および治療について検討すべきであろう．

直腸原発MALTリンパ腫では，腫瘍周囲の粘膜内にMALTリンパ腫の発生しやすい小病巣が残存する可能性があることから，腫瘍縁から十分距離をとった直腸切除術が必要と考えられた．リンパ節の郭清についてはさらに検討を要する問題と思われる．

稿を終えるにあたり，病理学的検討について御指導いただきました当院病理科増田信二先生，愛知がんセンター臨床検査部の中村栄男先生ならびに須知泰山先生に深謝いたします．

文　献

1) Isaacson PG, Wrigt DH: Extranodal malignant lymphoma arising from mucosa associated lymphoid tissue. Cancer 53：2515—2524, 1984
2) 高崎元宏，依光幸夫，江口泰右ほか：直腸原発悪性リンパ腫（malignant lymphoma of mucosa associated lymphoid tissue）の1例．消内視鏡 5：113—118, 1993
3) 岩下明徳，竹下盛重，竹村　聡ほか：原発性大腸悪性リンパ腫の臨床病理学的検索．胃と腸 30：869—886, 1995
4) 池永　誠，高野康雄，西　八嗣ほか：直腸MALTリンパ腫の1手術例．日臨外医会誌 56：143—150, 1995
5) 伊神　剛，山口晃弘，磯谷正敏ほか：直腸原発

mucosa-associsted lymphoid tissue (MALT) リンパ腫の1例. 癌の臨 **42**：748—752, 1996
6) Dawson IMP, Cornes JS, Morson BC: Primary malignant lymphoid tumors of the gastrointestinal tract : Report of 37 cases with a study of factors influencing prognosis. Br J Surg **49**：80—89, 1961
7) 渡辺英伸, 遠藤泰志, 松田圭二ほか：胃 MALT リンパ腫の病理形態診断. 胃と腸 **31**：15—24, 1996
8) Isaacson PG, Spencer J: Malignant lymphoma of mucosa-associated lymphoid tissue. Histopathology **11**：445—462, 1987
9) Bschorer R, Lingenfelser T, Kaiserling E et al: Malignant lymphoma of the mucosa-associated lymphoid tissue (MALT)-consecutive unusual manifestation in the rectum and ginngiva. J Oral Pathol Med **22**：190—192, 1993
10) Wotherspoon AC, Doglioni C, Isaacson PG: Low-grade gastric B-cell lymphoma of mucosa-associated lymphoid tissue (MALT): a multifocal disease. Histopathology **20**：29—34, 1992
11) 紀藤 毅, 山村義孝, 小寺泰弘：胃 MALT リンパ腫の治療法選択と予後. 胃と腸 **31**：93—98, 1996
12) 小野裕之, 斉藤大三, 松本政雄ほか：臨床経過からみた胃 MALT リンパ腫の評価. 胃と腸 **31**：83—92, 1996

A Case Report: Primary Mucosa-Associated Lymphoid Tissue Lymphoma of the Rectum

Yoshihiko Arano, Makoto Hirano, Nozomu Murakami, Shin Nagao,
Tsutomu Kikuchi, Masaru Kurokawa and Hirokatsu Kikkawa
The Department of Surgery, Koseiren Takaoka Hospital

A 75-year-old woman was admitted to our hospital because of occult blood in the stool. She had undergone resection of Isp type polyp (diameter 2.0 cm) in the rectum under colonoscopy. Histopathological diagnosis of the resected polyp was mucosa-associated lymphoid tissue lymphoma (MALT). Nine months after the initial resection, the tumor recurred in the same area. So the tumor was resected again. Because the tumor had remained, transsacral sleeve resection of the rectum was performed. It is suggested that partial resection of the rectum is required for MALT lymphoma.

Reprint requests: Yoshihiko Arano The Department of Surgery, Koseiren Takaoka Hospital
5-10 Eirakucho, Takaoka, 933 JAPAN